
22500559302

Med
K49753

Atlas

der

Entwicklung der Nase und des Gaumens beim Menschen

mit Einschluß der Entwicklungsstörungen

Von

Karl Peter
Greifswald

Jena
Verlag von Gustav Fischer
1913

UNIVERSITY
COLLEGE.
LONDON.

Untersuchungen über Bau und Entwickelung der Niere.

Herausgegeben von **Karl Peter,**
Professor an der Universität Greifswald.

Erstes Heft. Mit 8 Tafeln und 75 Textfiguren. (448 S. gr. 8°.) 1909. Preis: 36 Mark.

Inhalt: I. Karl Peter, Die Nierenkanälchen des Menschen und einiger Säugetiere. II. Michio Inouye, Die Nierenkanälchen des Rindes und des Tümmlers.

Die Methoden der Rekonstruktion.

Von **Karl Peter,**
Professor an der Universität Greifswald.

Mit 40 Abbildungen. (VIII, 140 S. 8°.) 1906. **Preis: 3 Mark, geb. 3 Mark 60 Pf.**

Inhalt: Einleitung. I. Vorbereitende Operationen. 1. Herstellen der Serie. 2. Orientieren. 3. Die Richtzeichen. 4. Das Zeichnen der Schnitte. — II. Die Rekonstruktionsverfahren. 1. Zeichnerische (graphische) Rekonstruktionsmethoden. 2. Diagramme. 3. Plastische Rekonstruktionsmethoden. — Literatur. Autoren- und Sachverzeichnis.

Zentralblatt für normale Anatomie 1906, Heft 7:

Auf ungefähr 8 Bogen bringt Peter, der ja auf diesem Gebiet eine anerkannte Autorität ist, eine eingehende und detaillierte Schilderung der sämtlichen Methoden für die Rekonstruktion, sowohl für die graphische als auch für die plastische und erläutert dieselben durch eine Anzahl gut ausgewählter Abbildungen. Bei der großen Bedeutung, welche die Rekonstruktionsmethoden für embryologische Untersuchungen gewonnen haben und für morphologische Arbeiten sicherlich noch gewinnen werden, können wir das flott geschriebene Werkchen allen Fachgenossen aufs wärmste empfehlen. Nach unserer Ansicht wird der plastischen Rekonstruktion, besonders für Lehrzwecke, noch lange nicht genügende Beachtung gewidmet und es wäre zu wünschen, daß das vorliegende Werkchen auch in dieser Beziehung anregend und befruchtend wirken möge.

Normentafel zur Entwicklungsgeschichte der Zauneidechse (Lacerta agilis).

Von Professor Dr. **Karl Peter** (Greifswald).

Mit 4 Tafeln und 14 Figuren im Text.

(„Normentafeln zur Entwicklungsgeschichte der Wirbeltiere", herausgegeben von Prof. Dr. F. Keibel, Freiburg i. Br. Heft 4.)

(IV, 165 S. gr. Fol.-Format.) 1904. **Preis: 25 Mark.**

Die Nebenhöhlen der Nase in ihren Lagebeziehungen zu den Nachbarorganen. Von Dr. **Gustav Killian,** Prof. an der Universität Freiburg i. Br. Auf 15 farbigen Tafeln dargestellt. 15 Tafeln mit 15 Blatt Erklärungen. 1903. Preis: kart. 25 Mark

Deutsche Medizinische Wochenschrift.

Bei dem regen Interesse, welches man zur zeit auch außerhalb der laryngologischen Spezialität den Erkrankungen der Nebenhöhlen der Nase zuwendet, ist das obige Werk als eine höchst willkommene literarische Gabe zu betrachten. Auf 15 farbigen und künstlerisch schön angefertigten Tafeln ist die Topographie der Nasennebenhöhlen sehr instruktiv dargestellt. Man gewinnt hier einen genauen Ueberblick über die Lagebeziehungen der Nebenhöhlen zum Gesicht, zur Haupthöhle der Nase, zum Schädelgrund, zum Gehirn und seinen einzelnen Abschnitten und zwar nicht von einer, sondern von verschiedenen Seiten. Zur Orientierung über diese anatomischen Verhältnisse sind bessere Abbildungen als diejenigen, die in diesem Atlas enthalten sind, kaum denkbar. Wenn der Wunsch des Verf. dahin geht, sein Werk möge nicht allein bei den Laryngologen, sondern auch bei den Chirurgen. Ophthalmologen und Neurologen ein Interesse erwecken, so wünscht der Referent noch weiter, daß das Werk auch in den breiten Kreisen der Aerzte eine Beachtung und Verbreitung finden möge. Bei der prachtvollen Ausstattung und dem reichhaltigen Inhalt ist der Preis als ein verhältnismäßig geringer zu bezeichnen.

Jurasz (Heidelberg).

Die Nase in ihren Beziehungen zum übrigen Körper. Von Dr. **W. Runge.** Mit einem Vorwort von Prof. Dr. J. M. Roßbach. 1885. Preis: 1 Mark 20 Pf.

Atlas

der

Entwicklung der Nase und des Gaumens beim Menschen

mit Einschluß der Entwicklungsstörungen

Von

Karl Peter
Greifswald

Jena
Verlag von Gustav Fischer
1913

Alle Rechte vorbehalten.



Frommannsche Buchdruckerei (Hermann Pohle) in Jena. — 4291

14361

Vorwort.

Unsere Kenntnis von der Entwicklung der Nase und des Gaumens beim Menschen hat gerade in letzter Zeit von verschiedenen Seiten sehr kräftige Förderung erhalten, so daß es jetzt möglich ist, die Genese dieser Teile fast vollständig ohne Berücksichtigung der Verhältnisse bei den Tieren zu beschreiben.

Eine solche Darstellung schien mir besonders im Interesse des Pathologen und des Klinikers geboten, für den unser Gebiet von hoher Bedeutung ist, und der die umfangreiche anatomische Spezialliteratur nicht verfolgen und durcharbeiten kann.

Diese Erwägungen haben mich bestimmt, den vorliegenden Atlas herauszugeben, und ich fand bei Herrn Dr. Gustav Fischer verständnisvolles Eingehen auf alle meine Wünsche.

Der Atlas umfaßt die Entwicklung von Nase und Gaumen beim Menschen und bringt zum größten Teil Originalabbildungen; die Entwicklung bei Tieren wurde nur so weit aufgenommen, als es zur Erklärung der Genese beim Menschen notwendig schien, oder Untersuchungen an menschlichem Material noch fehlen (Riechnerv).

Sehr ausführlich habe ich das Kapitel von den Mißbildungen behandelt und dabei das Hauptgewicht auf die formale Genese gelegt, die durch die normale Entwicklung sehr gut erklärt werden kann; ich hoffe, daß die bildliche Darstellung der Entstehung der Lippenkieferspalte und der schrägen Gesichtsspalte dem Kliniker nicht unwillkommen sein wird.

Schwierigkeiten erwuchsen aus der Anordnung des Stoffes. Eine streng sachliche Einteilung des Atlas hätte gar zu viel Wiederholungen von Figuren verlangt, da manches Schnittbild vielerlei zu verschiedenen Kapiteln gehörige Verhältnisse zeigt, eine rein zeitliche Gruppierung der

Abbildungen wieder die einzelnen Entwicklungsfolgen allzu sehr auseinandergerissen. Daher entschloß ich mich zur Beigabe eines Textes, der dem Bedürfnis der stofflichen Anordnung Rechnung trägt. Im Atlas selbst hoffe ich mit der Einteilung in größere Kapitel, innerhalb derer die zeitliche Aufeinanderfolge gewahrt wird, das Richtige getroffen zu haben.

Während des Druckes erschien das Grünbergsche Heft des E. Schwalbeschen Lehrbuches der Mißbildungen, die Spaltbildungen des Gesichts behandelnd. Sein Inhalt deckt sich zum Teil mit meinem letzten Kapitel, gibt aber hauptsächlich die verschiedenen Formen unter ausgedehnter Berücksichtigung der Literatur. Da ich bezüglich der Genese dieser Mißbildungen, gestützt auf die neuesten Ergebnisse des Studiums der normalen Entwicklung, vielfach zu anderem Resultat gelangt bin, als Grünberg, so halte ich meine Darstellung nicht für überflüssig.

Auch der Grünwaldsche Atlas der Krankheiten der Nasenhöhle usw. wurde mir erst nach Fertigstellung des Manuskripts bekannt. Das anatomische Kapitel geht in manchem seine eigenen Wege und ist berücksichtigt worden.

Die Zeichnungen zu diesem Atlas sind zum weitaus größten Teil von dem wissenschaftlichen Zeichner Herrn Häger unter meiner steten Kontrolle ausgeführt worden.

Viele Herren haben mich durch Ueberlassung von Präparaten, Modellen oder Serien unterstützt, in erster Linie Herr Professor Kallius, dann die Herren Geheimrat Hertwig-Berlin, Professor Keibel-Freiburg i. B., Geheimrat Grawitz-Greifswald, Professor Lange-Greifswald und Professor Hammar-Upsala. Ihnen sei auch an dieser Stelle noch für ihre freundliche Hülfe bestens gedankt.

Zum Schluß ist es mir ein Bedürfnis, Herrn Dr. Gustav Fischer meinen herzlichsten Dank auszusprechen für die Uebernahme des Werkes sowie für die freundliche Bereitwilligkeit, mit der er allen meinen Wünschen in jeder Beziehung entgegenkam.

Greifswald, im Mai 1913.

K. Peter.

Inhaltsübersicht.

Seite

Einleitung 1

I. Erste Entwicklung bis zur Ausbildung der primären Nasenhöhle 3

1. Riechfeld 3

2. Riechgrube 4

3. Die Gesichtsfortsätze 6

4. Bildung des hinteren Blindsackes 8

5. Weitere Entwicklungsvorgänge 10

6. Der primitive Gaumen 11

a) Bildung des primitiven Gaumens 11

b) Weiteres Schicksal des primitiven Gaumens 12

7. Entstehung der primitiven Choanen 13

8. Die primäre Nasenhöhle 15

Anhang: Veränderung der Lage und Form des Geruchorgans 16

II. Aeußere Entwicklung von Nase und Gaumen 17

1. Entwicklung der äußeren Nase 17

2. Entwicklung des sekundären Gaumens 21

a) Anlage und Ausbildung der Gaumenfortsätze 22

b) Aufrichtung der Gaumenfortsätze 25

c) Verwachsung der Gaumenplatten 29

Bildung des ductus nasopalatinus und der papilla palatina 30

d) Entwicklung des geschlossenen Gaumens 31

e) Histologische Vorgänge beim Gaumenschluß, Epithelreste 32

III. Formentwicklung der Nasenhöhle 34

1. Entwicklung der Muscheln und Nasengänge bis zur Geburt 36

a) Muscheln aus der primären Seitenwand entspringend (Maxilloturbinale, Nasoturbinale) 40

b) Muscheln, aus der primären septalen Wand entstehend (Ethmoturbinalia) 41

c) Nebenmuscheln 44

d) Schema vom Bau der menschlichen Nasenhöhle 46

2. Entwicklung der Nasenhöhle des Kindes 48

3. Entwicklung der Nebenhöhlen der Nase 51

a) Nebenhöhlen des mittleren Nasenganges 53

A. Sinus maxillaris 54

B. Cellula infundibularis 55

C. Cellulae bullae ethmoidalis 56

D. Recessus frontalis 56

E. Sinus frontalis 57

Seite

b) Nebenhöhlen des oberen Nasenganges 58
c) Nebenhöhlen des obersten Nasenganges 59
d) Sinus sphenoidalis 60
4. Entwicklung des Jakobsonschen Organs 61
5. Weitere Entwicklung des Septum 64
a) Plicae septi 64
b) Deviationes septi 66
6. Entwicklung des Tränennasenganges 66
IV. Entwicklung des inneren Baues der Nasenhöhle 68
1. Die Schleimhaut 68
a) Entwicklung des Nasenepithels 68
A. Das einheitliche Epithel 68
B. Entwicklung des Riechnerven 69
C. Entwicklung der regio respiratoria 71
D. Entwicklung der Drüsen 72
E. Das Epithel der äußeren Nasenöffnung 73
b) Entwicklung des Bindegewebes der Schleimhaut 73
2. Entwicklung des Skeletts der Nasenhöhle 74
a) Das membranöse Stadium 74
b) Entwicklung der knorpeligen Nasenkapsel 74
Das Schicksal der knorpeligen Nasenkapsel 80
Die Knorpel der äußeren Nase 81
c) Entwicklung des knöchernen Nasenskeletts 82
A. Deckknochen 82
Os maxillare, praemaxillare, palatinum, vomeris, nasale, lacrimale, frontale 82
B. Ersatzknochen 87
Os ethmoidale, turbinale, sphenoidale, concha sphenoidalis
Skelett von Nase und Gaumen zur Zeit der Geburt 89
3. Entwicklung der Muskulatur von Nase und Gaumen 89
a) Entwicklung der Muskulatur der Nase 89
b) Entwicklung der Muskulatur des Gaumens 91
4. Entwicklung der Nerven von Nase und Gaumen 92
a) Entwicklung des Riechnerven s. unter IV 1, a, B 92
b) Entwicklung der Gaumennerven 92
V. Die Entwicklung der Mißbildungen der Nase und des Gaumens 92
1. Allgemeine Bemerkungen 92
a) Formen der Mißbildungen 92
b) Entwicklung, formale Genese 93
c) Aetiologie, kausale Genese 94
2. Die einzelnen Formen der Gesichtsmißbildungen 96
a) Mißbildungen im Verlauf der Furchen zwischen den embryonalen Gesichtsfortsätzen 96
A. Spaltbildungen 96
α) Im Bereich der primitiven Gaumenrinne 96
(I) Die seitliche Oberlippenkieferspalte (Hasenscharte, Cheilognathoschisis 96

Seite

(1) Erscheinungsformen 96
(2) Formale Genese 99
(3) Kausale Genese 105
(II) Die seitliche Oberlippenspalte mit Defekt des mittleren Nasenfortsatzes (falsche mediane Oberlippenspalte) 106
β) Im Bereich der primitiven Gaumenrinne und der Tränennasenrinne 106
(I) Die schräge Gesichtsspalte 106
(1) Erscheinungsformen 106
(2) Formale Genese 108
(3) Kausale Genese 110
(II) Aprosopie. 111
B. Andere Mißbildungen im Verlauf der embryonalen Spalten und Rinnen (Fisteln, Geschwülste, Proboscis lateralis) 111
b) Mißbildungen im Bereich des sekundären Gaumens, Gaumenspalte (Uranoschisis, Palatoschisis) 112
(1) Erscheinungsformen 112
(2) Formale Genese 113
(3) Kausale Genese 114
c) Spalten ohne Beziehungen zu den Furchen zwischen den Gesichtsfortsätzen 116
A. Seitliche Nasenspalte 116
B. Mediane Nasenspalte 117
C. Mediane Oberlippenspalte 118
d) Kongenitale Verschlüsse 119
Daten aus der Entwicklung von Nase und Gaumen 120
Literatur 122

Einleitung.

Wenngleich wir den wirbellosen Tieren ähnliche Sinnesempfindungen zusprechen, wie sie uns zukommen, und bei ihnen daher Augen, Gehör- und Geruchsorgane feststellen, so findet sich bei all den verschiedenen Formen doch nirgends morphologisch eine Anknüpfung an die Sinnesorgane der Wirbeltiere; ja selbst bei dem am niedrigsten stehenden Vertebraten, dem Lanzettfischchen (Branchiostoma s. Amphioxus), vermissen wir noch typische Wirbeltiersinnesorgane. So ist bei ihnen auch noch kein Geruchsorgan nachgewiesen worden, das dem der übrigen Wirbeltiere an die Seite gestellt werden könnte.

Halten wir Umschau bei den übrigen Vertebraten, so zeigen sich die Cyclostomen (Neunaugen und Schleimfische) in ihrem Geruchsorgan vom Bauplan aller anderen Wirbeltiere abweichend, indem dasselbe von Anfang an als unpaares Organ in die Erscheinung tritt, während es bei allen anderen bilateral angelegt wird.

Man unterscheidet daher monorhine und amphirhine Wirbeltiere.

Kupffer glaubte einen monorhinen Zustand auch bei den amphirhinen Formen gefunden und damit die Kluft zwischen den beiden Klassen überbrückt zu haben. Doch ist seine Hypothese, die sehr befruchtend auf die Wissenschaft gewirkt hat, verlassen worden, da seine Deutung einer an der vorderen Schlußstelle des Gehirns, dem vorderen Neuroporus, gelegenen Verdickung als unpaare Riechorgananlage zurückzuweisen ist. Die Monorhinie der Cyclostomen ist wahrscheinlich sekundär infolge der parasitären Lebensweise dieser Tiere entstanden.

Das Riechorgan entsteht bei allen amphirhinen Wirbeltieren, von den Haifischen bis zum Menschen, als Ektodermver-

dickung beiderseits am Vorderkopf (Fig. 1, 2, 90) in der Nähe des vorderen Neuroporus. In ähnlicher Weise legt sich das Gehörorgan und die Linse des Auges an. Alle drei Organe sind also als gleichwertig zu betrachten. Ob man sie als „epibranchiale" Organe, wie sie an Kiemenspalten auftreten, oder als Homologa der Seitenorgane ansehen darf, darüber ist noch nichts Sicheres zu sagen.

Die weitere Entwicklung des Geruchsorgans beherrscht die ganze embryonale Gestaltung des Gesichts, und diese muß daher bei unserer Schilderung auch mit berücksichtigt werden. Bevor nämlich das bleibende Relief des Gesichts angelegt wird, bilden sich Wülste, „Gesichtsfortsätze" aus, die in die Entwicklung des Riechorgans und der Mundhöhle in mannigfacher Weise eingreifen, indem sie aus dem ebenen Riechfeld eine Grube und dann einen Sack herausbilden, der in die Mundhöhle durchbricht. Damit ist die Grundform des Sinnesorgans geschaffen. Es bildet einen Schlauch, der sich vorn im Gesicht und hinten in die Mundhöhle öffnet.

Erst mit dem Verstreichen der Grenzfurchen dieser Fortsätze kann das bleibende Relief sich ausbilden, und dies beginnt in sehr frühem Stadium; bereits bei einem Embryo von 20 mm Länge (Mitte des 2. Monats, Fig. 18 u. 19) ist das Gesicht in der Hauptsache angelegt; die Nase ist in allen ihren Teilen zu erkennen, und die weitere Entwicklung verändert nur die Gestalt und die relativen Größenverhältnisse ihrer Teile, ohne wesentlich Neues zu schaffen.

Anders steht es mit der Ausbildung des inneren Riechorgans, des epithelialen Riechsacks. Die Umbildung seiner Wände, besonders die Entwicklung der charakteristischen Oberflächenvergrößerung durch die Muscheln, kann erst dann in Angriff genommen werden, wenn die Grundform einigermaßen festgelegt ist; sie beginnt erst etwa in der Mitte des 2. Monats (Embryo von 15 mm Länge), findet ihren Abschluß aber auch verhältnismäßig früh, da Embryonen vom Ende des 2. Monats (26 mm Länge) bereits alle 3 Muscheln ausgebildet zeigen.

Wenig später schließt sich auch der sekundäre Gaumen, wodurch die Nasenhöhle einen Boden und ihren definitiven Abschluß gegen die Mundhöhle erhält.

In dieser Zeit sind alle Teile der Nasenhöhle angelegt. Die weitere Entwicklung beschränkt sich auch auf Umformung der gegebenen Gebilde; neue von prinzipieller Bedeutung werden nicht mehr geschaffen. In zwei Richtungen bewegt sich die weitere Entwicklung: einmal bilden sich die Nasengänge zu den Nebenhöhlen aus, und dann erhalten Schleimhaut und Skelet ihren endgültigen Bau, beides Vorgänge, die mit der Geburt nicht abgeschlossen sind, sondern bis über die Pubertät hinaus in Tätigkeit bleiben.

Man kann also in der Entwicklung des Geruchsorgans vier Perioden unterscheiden, die aber nicht streng voneinander geschieden sind, sondern zum Teil ineinander greifen.

In der ersten Periode, die man als die Periode der Bildung des Gesichts und des Riechsacks bezeichnen kann, wird das Sinnesorgan zu einem vorn und hinten offenen Schlauch umgestaltet, und durch das Stadium der Gesichtsfortsätze hindurch die bleibende Gestalt des Gesichts festgelegt. Sie dauert von der 3. bis zur 7. Woche.

Die zweite Periode ist die der inneren Ausgestaltung des Geruchsorgans (Muschelbildung) und umfaßt die Zeit von der 6. bis zur 9. Woche.

Eine kurze, aber wichtige Zeit ist dann die des Gaumenschlusses, die man deshalb als dritte Periode bewerten und von der 9. bis 10. Woche rechnen kann.

Die vierte Periode endlich, in der die letzte Ausbildung der Form und die Ausgestaltung des inneren Baues vor sich geht, beginnt etwa in der 10. Woche des Embryonallebens und endet erst nach der Pubertät, wenn der Schädel sein Wachstum eingestellt hat.

Die wesentlichsten Entwicklungsvorgänge liegen also in der Zeit zwischen der 3. und 10. Woche, und sie werden daher auch einen breiten Raum in der folgenden Darstellung einnehmen müssen.

I. Erste Entwicklung bis zur Ausbildung der primären Nasenhöhle.

1. Riechfeld.

Die erste Anlage des Geruchsorgans stellt beim Menschen wie bei allen Wirbeltieren eine Verdickung des Epithels dar, die zu beiden Seiten der Spitze des Vorderkopfes erscheint und Riechfeld (Nasenfeld, area nasalis) genannt wird.

Ihre Lage wird am besten durch Fig. 1 und 2 charakterisiert, die Kopf und Schlundbogengegend eines Embryo der 4. (vielleicht noch der 3.) Woche (Steißscheitellänge 4,7 mm) nach einem Modell darstellen.

Der Vorderkopf liegt der Herzwölbung auf, die nicht mit in die Bilder aufgenommen ist. Die noch breite Mundbucht wird unten durch die Unterkieferfortsätze geschlossen, während sich seitlich bereits durch seichte Rinnen die Oberkieferfortsätze herausdifferenziert haben. Nasenfortsätze sind dagegen noch nicht gebildet. Der Vorderkopf selbst zeigt als einzige Modellierung in der Mitte eine flache Einsenkung, die in die Mundbucht ausläuft. Seine Seitenteile springen konvex vor, und auf ihnen liegen die ovalen Riechfelder,

die nach der Seite und nach vorn-unten gerichtet sind und nach der Mundbucht zu konvergieren.

Die Riechfelder zeichnen sich durch hohes Epithel aus (s. Fig. 90), das beim ersten Auftreten ringsum ohne scharfe Grenze in das dünne, den Kopf bedeckende Epithel ausläuft (Embryonen von 3 und 4 mm Länge, s. Keibel-Elze, Normentafel), in diesem Stadium aber nach oben bereits ziemlich scharf begrenzt ist, nach unten dagegen noch nicht. Irgendeine Modellierung der Oberfläche bedingen diese Anlagen nicht, sind also bei Betrachtung des unzerlegten Embryo nicht wahrzunehmen. Sie springen noch konvex vor und sind nur nach den Schnitten abzugrenzen; dies ist in Fig. 1 und 2 geschehen.

Die Länge der verdickten Epithelzone beträgt 330 μ, seine dorsoventrale Höhe 410 μ, die Dicke des Epithels 47 μ.

Die Zeit des ersten Auftretens der Riechfelder beim Menschen fällt in den Anfang der 3. Woche; Embryonen von 3 und 4 mm größter Länge besitzen sie schon (Broman, Keibel), ein solcher von 3,4 mm Länge noch nicht (Hammar).

Beide Riechfelder sind durchaus voneinander getrennt. Eine Verbindung zwischen ihnen zeichnet auch nur Gage bei einem 3-wöchigen Embryo (4,3 mm Länge). Doch gibt sie kein Schnittbild von dem Verbindungsstreifen; auch haben ihre Riechfelder eine eigentümlich hufeisenförmige Gestalt, so daß dieser Befund ohne Nachprüfung nur registriert und nicht weiter benutzt werden darf.

Keinesfalls darf man aus ihm auf eine ursprünglich einheitliche Anlage des Geruchsorgans beim Menschen schließen, wie es bei den monorhinen Wirbeltieren, den Cyclostomen, der Fall ist. Beim Menschen wie bei allen amphirhinen Vertebraten ist das Geruchsorgan, wie eingangs hervorgehoben wurde, von Anfang an paarig.

Die nächste Veränderung der Riechfelder besteht in einer Abflachung und schärferen Abgrenzung. Bei einem Embryo von 6,75 mm Länge (Fig. 91) bilden sie schon fast ebene Facetten an der Seite des Vorderkopfes.

2. Riechgrube.

Sehr bald erfolgt die Umgestaltung des Riechfeldes zur Riechgrube, die, anfangs flach, sich allmählich vertieft. Dieser Vorgang beginnt am Ende der 3. oder in der 4. Woche; ein Embryo von 6 mm Länge zeigt bereits eine ganz seichte Grube (s. Fig. 3—5, 92, 93).

Der Vorderkopf hat zu dieser Zeit auch durch die Ausbildung des Auges und der Schlundbogen an Relief gewonnen und bietet ein etwas verwickelteres Bild, als im ersten Stadium; doch kann man von einer eigentlichen Gesichtsbildung noch nicht reden. Die Oberkieferfortsätze sind stärker

ausgeprägt und heben sich auch nach oben zu scharf ab, so daß eine noch seichte, von der Nasengegend zum Auge verlaufende Furche, die Anlage der Tränennasenfurche, entsteht; aber die Differenzierung der Nasenfortsätze ist erst durch die ganz seichte Eindellung der Riechplatte angedeutet.

Die Anlagen des Geruchsorgans haben sich etwas verschoben, indem sie etwas mehr an die Ventralseite und lateral gerückt sind, also sich voneinander entfernt haben.

Die Riechgrube ist noch weit entfernt von der Mundbucht; ihre Beziehungen zu dieser zeigt Fig. 39, die nach einer Hisschen Figur gezeichnet ist. In derselben ist, wie in den folgenden entsprechenden Bildern, ein Medianschnitt durch einen Embryo dargestellt, und zwar hier durch einen 6,9 mm langen. Das Gehirn ist plastisch wiedergegeben, Augenbecher und Riechorgan auf den Schnitt projiziert. Letzteres reicht mit seinem oralen Ende noch nicht an die Mundbucht heran und ist nur durch wenig Bindegewebe vom Gehirn getrennt: die mesodermale „Schnauzenfalte“ (His), die das Geruchsorgan von den Hemisphären abhebt, ist noch kaum entwickelt.

Diese Einsenkung des Riechfeldes beschränkt sich vorerst noch auf seinen dorsalen und lateralen Teil, der von einer niedrigen Leiste umrahmt wird, während das Sinnesepithel medial und ventral flach und ohne scharfe Grenze auf die beiden noch durch ein seichtes Tal geschiedenen Vorderkopfwülste ausläuft. Dies ist in den Abbildungen des Modells von diesem Embryo (Fig. 3—5) gut zu erkennen.

Wie die Grube entsteht, das ist nicht leicht zu sagen. Bei der Eidechse konnte ich nachweisen, daß sie allein durch aktives Wachstum des Epithels zustande kommt. Für den Menschen ist dies noch nicht entschieden; Kallius glaubt, daß das an Masse zunehmende Mesoderm die Ränder des Riechfeldes vorwölbt und das Sinnesepithel passiv in die Tiefe verlagert. Vielleicht gehen beide Prozesse, aktives Wachstum des Epithels und Vorwulstung durch Mesoderm, Hand in Hand. Nach den Schnitten (Fig. 92 und 93), die ähnlich wie bei der Eidechse die Einsenkung innerhalb des Epithels zeigen, möchte ich diesem doch eine wichtige Rolle zuschreiben.

Die Grenze des Sinnesepithels ist in Fig. 3 und 5 durch eine Linie angegeben; sie ist dorsolateral scharf, am entgegengesetzten Rande aber noch unscharf. Dies lehren auch die Schnittbilder Fig. 92 und 93. Letztere zeigt bei stärkerer Vergrößerung den Charakter des Epithels: es handelt sich um ein mehrschichtiges (oder mehrreihiges) Epithel aus hohen zylindrischen Zellen mit länglichem Kern, das nach den Rändern zu niedriger wird, aber die ganze Anlage in gleichmäßiger Weise anfüllt.

Sehr bald gewinnt die Riechgrube an Tiefe, und zwar besonders lateral und oral nach der Mundbucht zu, während sie medial und nach

der Kopfspitze zu vorerst flach bleibt. Die Vertiefung geht an diesen Stellen später vor sich und bleibt in der Ausbildung stets zurück.

Infolge der Vertiefung der Riechgrube wölben sich ihre Ränder vor und werden als Gesichtsfortsätze bezeichnet.

Von der Seite her wölbt sich der seitliche oder laterale Nasenfortsatz über die Grube (Fig. 6, 7, 98), die so immer mehr verengt und zur Tasche umgestaltet wird. Vorerst deckt dieser Fortsatz aber nur einen kleinen Teil des Organs, so daß ein großer Bezirk der medialen Wand von der Seite her noch frei an der Kopfspitze zu übersehen ist. Der mittlere oder mediale Gesichtsfortsatz, der die Riechgrube von medial her umwandet, ist noch schwach ausgebildet.

Gleichzeitig mit der Vertiefung der Riechgrube geht noch ein anderer Prozeß vor sich, der das Organ zu einem Blindsack umgestaltet und der einer besonderen Besprechung bedarf. Vorher aber sei noch einiges über die Gesichtsfortsätze mitgeteilt.

3. Die Gesichtsfortsätze.

Bei der Vertiefung der Riechgrube erscheinen, wie erwähnt, ihre Ränder wulstig vorgetrieben und werden als Gesichtsfortsätze bezeichnet. Nimmt man aber an, was nicht unwahrscheinlich ist, daß aktives Epithelwachstum die Sinneszellen in die Tiefe verlagert, so handelt es sich nicht um wahre vorgetriebene Fortsätze des Gesichts, sondern um stehengebliebene Partieen der mit der allgemeinen Zunahme des Bindegewebes sich vom Gehirn entfernenden Kopfoberfläche; an Schnitten, z. B. an Fig. 94, die einen Schnitt durch den offenen Teil des Riechsacks eines 9,2 mm langen Embryo wiedergibt, ist das sehr klar zu erkennen; der seitliche und mittlere Nasenfortsatz sind hauptsächlich dadurch deutlich geworden, daß das Sinnesepithel sich zur Tasche eingesenkt hat; sonst würden sie nicht als „Fortsätze“ imponieren. Doch behalte ich die eingebürgerten bequemen Ausdrücke bei, zumal später ein selbständiges Wachstum der Fortsätze nicht zu verkennen ist.

Die Gesichtsfortsätze sind von verschiedenen Autoren verschieden benannt worden, und diese mangelnde Einheitlichkeit hat zu Verwirrungen geführt; Stirnfortsätze, Nasenfortsätze wurden bald synonym, bald in verschiedenem Sinne gebraucht. Ich selbst habe (1902) die durch die eingegrabenen Riechtaschen herausmodellierten Lappen Stirnfortsätze genannt und beschränkte den Ausdruck Nasenfortsätze auf die freien Enden derselben, die durch Wucherung des Bindegewebes den Sinnesbezirk passiv in die Tiefe verlagern. Oft sind beide Teile sehr deutlich voneinander getrennt; bei Hühnerembryonen z. B. wulstet sich der freie Rand des Sinnesepithels über das benachbarte undifferenzierte stark vor.

Da dem als Nasenfortsatz abgeschiedenen Teil des Stirnfortsatzes, z. B. bei Bildung des primitiven Gaumens, besondere Funktionen zukommen, so möchte ich diese Begriffsbestimmung in der vergleichenden Embryologie beibehalten. Indes ist die Abgrenzung der Nasenfortsätze in diesem Sinne beim Menschen infolge des unscharfen Randes des Riechepithels nicht leicht, teilweise auch unmöglich, und um nicht doppelte Bezeichnungen gebrauchen zu müssen, so verwende ich hier ausschließlich die Namen Nasenfortsätze.

Der im Flächenbild lateral von den Riechorganen auftretende Wulst erhält daher den Namen seitlicher oder lateraler Nasenfortsatz, der zwischen beiden befindliche die Bezeichnung mittlerer oder medialer Nasenfortsatz. Ich befinde mich darin in Uebereinstimmung mit Inouye, mit dem ich auch der mittleren eingesenkten Partie des medialen Nasenfortsatzes den Hisschen Namen area infranasalis, den seitlichen erhabenen die ebenfalls von His eingeführte Bezeichnung Seitenwulst gebe. Die nach dem Munde zu befindlichen, sich kugelig hervorbauchenden Enden der letzteren heißen seit His processus globularis. Endlich findet sich über den Nasenanlagen unter der Stirnwölbung die area triangularis. Zu den Gesichtsfortsätzen gehört auch noch der schon erwähnte Oberkieferfortsatz des ersten Schlundbogens, der zwar anfangs noch keine Beziehung zum Riechorgan besitzt, diese aber sehr bald gewinnt.

Zwischen den Gesichtsfortsätzen befinden sich Furchen, die von großer Bedeutung sind. Den Oberkieferfortsatz und später den seitlichen Nasenfortsatz trennt vom mittleren Nasenfortsatz die primitive Gaumenrinne, an der die Epithelmauer, die vom Epithel des Munddaches zum hinteren Blindsack des Riechorgans führt, haftet, vom seitlichen Nasenfortsatz die Tränennasenrinne, die zum Auge führt. Man kann das Gebiet des seitlichen Nasen- und des Oberkieferfortsatzes daher bis zum Auge reichend rechnen. Alle diese Bezirke sind in Fig. 11a eingetragen; auch die Schnittbilder Figg. 98—100 sind hier zu beachten.

Diese embryonale Modellierung ist anfangs schwach, hebt sich aber immer deutlicher heraus und steht bei Embryonen von 10,5 und 10,3 mm Länge (etwa 30 Tage alt, Fig. 8—11) auf der Höhe ihrer Ausbildung. Später wird sie wieder undeutlich; schon bei einem 15 mm langen Embryo (Fig. 12—14) sind die Grenzen der Fortsätze mehr verwischt, und weiterhin sind ihre Bezirke nur künstlich voneinander abzutrennen. Dies ist aber in den Diagrammen geschehen, da die Grenzfurchen der Gesichtsfortsätze von größter Bedeutung für die Entstehung der Spaltbildungen des Gesichts sind.

Das Verschwinden der die Gesichtsfortsätze trennenden Rinnen geschieht durchweg nicht infolge Verwachsens der Ränder, sondern

durch allmähliches Ausgleichen des Niveauunterschiedes. Durch besonders energisches Wachstum der eingesenkten Partie, vielleicht auch durch Zug der Oberfläche bei der allgemeinen Massenzunahme des Kopfes werden die Furchen flacher und flacher und verstreichen schließlich völlig, um einem neuen Relief Platz zu machen.

Derselbe Entwicklungsvorgang spielt sich auch am mittleren Nasenfortsatz ab, der in der Medianlinie eine scharfe Furche tragen kann, wie Fig. 98 zeigt. His glaubte noch, daß die Oberlippe durch Verwachsung der beiden abgeknickten Hälften entstünde; doch findet sich nie eine Spur einer solchen Verwachsung; auch hier handelt es sich um einen allmählichen Ausgleich der Rinne. Die in seltenen Fällen beobachtete mediane Lippenspalte (s. unten) kann also nicht auf eine unvollkommene Verwachsung der beiden Hälften zurückgeführt werden.

Es ist sehr wichtig, besonders im Interesse der Spaltbildungen des Gesichts, zu wissen, welche Teile des Gesichts auf die einzelnen Fortsätze zurückzuführen sind.

Daher sei gleich auf Fig. 38 verwiesen, in der an Gesicht und Gaumen die Bezirke der embryonalen Fortsätze eingetragen sind. Das Gebiet des Oberkieferfortsatzes ist schräg schraffiert, des seitlichen Nasenfortsatzes grob, des mittleren fein punktiert, der area triangularis quer schraffiert.

Die äußere Nase wird nur von den beiden Nasenfortsätzen mit der über diesen gelegenen area triangularis aufgebaut. Der Oberkieferfortsatz nimmt nicht daran teil; er liefert das Material für die Wangengegend und die seitliche Partie der Oberlippe, deren mittlerer Teil mit dem Philtrum in den Bereich des mittleren Nasenfortsatzes fällt.

Der größte Teil der Nase ist dem seitlichen Nasenfortsatz zuzurechnen, der die ganzen Flügel liefert. Der mittlere Nasenfortsatz wird stark verschmälert und nur zum Aufbau des Nasensteges zwischen den Nasenlöchern bis zur Nasenspitze verwandt (Fig. 38b). Der ganze lange, aber schmale Nasenrücken gehört der area triangularis an.

Zu beachten ist die Veränderung in der Massenentwicklung der einzelnen Bezirke bei der Entwicklung der Nase: der breite mittlere Nasenfortsatz wird außerordentlich verschmälert, die kurze area triangularis lang ausgezogen, und mit ihr der seitliche Nasenfortsatz.

4. Bildung des hinteren Blindsackes.

Die Vertiefung der Riechgrube am oralen Ende geschieht durch Verwachsung der Gesichtsfortsätze, vorerst des Oberkiefer- mit dem mittleren Nasenfortsatz. So entsteht aus der flachen Riechgrube eine enge

Tasche, die mit ihrem Grund dorsal und etwas lateral sieht (s. Fig. 98), und sich nach der Mundbucht zu in einen blind endigenden Sack auszieht (s. Fig. 99). Es ist dies ein Vorgang, der von größter Wichtigkeit für das Verständnis der Entwicklung des Geruchsorgans ist.

Das Geruchsorgan wächst nämlich in die Länge, und gleichzeitig schiebt sich der Oberkieferfortsatz nach medial vor. Es erreicht so den mittleren Nasenfortsatz am hinteren oralen Rand der Riechgrube, an dem dieser stark kugelig zum processus globularis vorgewölbt ist. Die einander zugekehrten Epithelflächen der beiden Fortsätze verwachsen nun miteinander von hinten nach vorn. Dies geschieht aber nicht in der Weise, daß erst eine lange Spalte zwischen ihnen auftritt, die dann durch die Verwachsung geschlossen wird. Die Fortsätze gehen mit ihrem vorderen Rande gerundet ineinander über, legen sich nach vorn zu immer mehr einander an und verschmelzen daselbst sofort; Aneinanderlagerung und Verschmelzung erfolgen gleichzeitig, so daß gewissermaßen keine Zeit zur Bildung einer Spalte bleibt. So entsteht der hintere Blindsack des Geruchsorgans. Das Fehlen einer derartigen Spalte hat Fleischmann zu der irrigen Vorstellung geführt, daß der Blindsack sich nicht durch eine Verwachsung der Gesichtsfortsätze bilde. Daß aber eine wirkliche Verwachsung dabei Platz greift, das haben mir direkte Messungen bei Kaninchenembryonen erwiesen; trotz erheblicher Längenzunahme des ganzen Organs war eine Verkürzung der vorderen Oeffnung festzustellen. Dies kann nur auf einer Verwachsung der hinteren Ränder beruhen. Für den Menschen spricht dafür, daß der Blindsack seitlich anfangs allein im Bereich des Oberkieferfortsatzes liegt, später aber auch noch in dem des seitlichen Nasenfortsatzes. Die Verwachsung greift also dann auch auf diesen über.

Die Epithelien der beiden Fortsätze verschmelzen also, bleiben aber vorerst erhalten, so daß der Blindsack durch eine Epithelmauer mit dem Epithel der Kopfbedeckung in Verbindung steht (s. Fig. 95, 97). Die Linie, an welcher dieses Epithelseptum der äußeren Bedeckung aufsitzt, erscheint außen stets als seichte Furche (s. Fig. 95, 97, im Modell Fig. 8, 11), die ich primitive Gaumenfurche nennen will, weil sie den Teil des Kopfes, der als „primitiver Gaumen“ bezeichnet wird (s. u.), längs durchzieht

Der hintere Blindsack ist vorerst noch kurz und verlängert sich erst allmählich durch weiteres Verwachsen des Oberkieferfortsatzes mit dem mittleren Nasenfortsatz und durch allgemeine Größenzunahme des Geruchsorgans, an der der Blindsack natürlich mitbeteiligt ist.

So stellt sich bei einem Embryo von 9,2 mm Länge (s. Fig. 6, 7) das Geruchsorgan als eine dorsal gerichtete Tasche dar, die sich nach hinten in einen kurzen breiten Blindsack auszieht; die noch weite Oeffnung ist von den Nasenfortsätzen und dem Oberkieferfortsatz umgeben, die alle

drei an der Begrenzung teilnehmen. Schnitte zeigen daher einen offenen (Fig. 94) und einen geschlossenen Teil (Fig. 95) des Riechorgans.

5. Weitere Entwicklungsvorgänge.

Die weiteren Entwicklungsprozesse bestehen darin, daß der Blindsack des Riechorgans länger wird, indem Oberkiefer- und innerer Nasenfortsatz in größerer Ausdehnung miteinander verschmelzen. Dadurch wird der Eingang in das Organ verkürzt. Durch Annäherung der oralen Enden der beiden Nasenfortsätze wird er aber auch verengt und gewinnt so eine birnförmige Gestalt (Fig. 8, 9).

Die beiden Nasenfortsätze bleiben lange Zeit voneinander getrennt, erst spät verwachsen auch sie miteinander (Fig. 12, 13). Da aber zu dieser Zeit die Grenzen der Gesichtsfortsätze bereits etwas verwischt sind, so ist die Ausdehnung des Gebietes, das der seitliche Nasenfortsatz zum primitiven Gaumen liefert, nicht genau anzugeben.

Während der Verlängerung des oralen Blindsackes reißt die Epithelmauer, die ihn an das Oberflächenepithel heftet, nahe ihrem vorderen Ende durch (s. Fig. 44 und 45) und läßt Mesoderm durch diese sich allmählich vergrößernde Lücke treten, so daß der mittlere Nasenfortsatz vom Oberkieferfortsatz nicht mehr durch das Epithelseptum geschieden ist, sondern beide mesodermal verbunden sind; später betrifft dies auch den seitlichen Nasenfortsatz, der sich erst epithelial, dann durch Bindegewebe mit dem mittleren vereinigt.

Nur das hintere, orale Ende des Blindsackes bleibt in Zusammenhang mit dem Epithel des Munddaches, ohne durch Mesoderm von ihm abgehoben zu werden; der Sack erweitert sich hier so, daß eine dünne Membran den Abschluß gegen die Mundhöhle bildet, die Hochstetter membrana bucco-nasalis nannte. Sie reißt ein, und damit hat das Geruchsorgan außer seiner von Anfang an bestehenden apertura externa an der Kopfspitze eine zweite Oeffnung in die Mundhöhle gewonnen, die primitive Choane. Beide Oeffnungen werden durch den primitiven Gaumen getrennt.

Diese Darstellung der Entstehung der primitiven Choanen stammt von Hochstetter. Früher glaubte man bei Säugern eine ähnliche Entwicklung des primitiven Gaumens wie bei Reptilien und Vögeln zu finden, bei denen sich der Riechsack, ventral immer offen bleibend, lang auszieht, so daß eine tiefe Spalte von der Vorderfläche des Gesichts in die Mundhöhle führt. Dann nähern sich die drei Gesichtsfortsätze in der Mitte der Fissur, verwachsen miteinander und zerlegen die vorher einheitliche Oeffnung des Riechorgans in eine vordere (die apertura externa) und eine hintere (die primitive Choane).

Beim Menschen wie bei den Säugern (vielleicht mit Ausnahme von Echidna) tritt aber nie jene lange Spalte auf, die dann durch Verschmelzung der Gesichts-

fortsätze geteilt wird, sondern stets legen sich diese vom hinteren Ende der Riechgrube an aneinander und verwachsen sofort, ohne erst eine lange Fissur zwischen sich zu fassen, von hinten nach vorn. Es ist wichtig für das Verständnis der Entstehung der Hemmungsmißbildungen, darauf hinzuweisen, daß eine Verwachsung der Gesichtsfortsätze in der Tat stattfindet, eine Spalte zwischen ihnen dagegen in keinem Stadium vorhanden ist.

Während dieser wichtigen Vorgänge beginnt auch die Bildung der Muscheln und des Jakobsonschen Organs. Doch sollen diese Entwicklungsprozesse gesondert abgehandelt werden, und so folgt erst eine eingehendere Darstellung der eben geschilderten Vorgänge an der Hand der Abbildungen.

6. Der primitive Gaumen.

a) Bildung des primitiven Gaumens.

Als primitiver Gaumen wird der Bezirk bezeichnet, der zwischen äußerer und innerer Nasenöffnung liegt, also nur zum Teil in den späteren definitiven Gaumen aufgenommen wird, zum Teil aber auch das Gesicht mitbilden hilft, indem er die Oberlippe hervorwachsen läßt. Man kann an ihm demnach einen Gesichtsteil und einen Mundhöhlenteil unterscheiden.

Er besteht medial aus dem Material des mittleren Nasenfortsatzes, lateral aus dem Oberkieferfortsatz und später einem kleinen Teil des seitlichen Nasenfortsatzes (s. Fig. 11 a, 14 a, 17 a, 22 a).

Man rechnet die Entstehung des primitiven Gaumens vom Durchbruch der ventralen Epithelmauer des Nasenblindsackes an, wenn also Mesoderm Oberkiefer- und medialen Nasenfortsatz in Zusammenhang setzt.

Dieser Vorgang ist bei den Embryonen von 10,5 und 10,3 cm Länge im Entstehen zu beobachten.

Bei dem erstgenannten Embryo, dessen Gesichtsteil in Fig. 8 abgebildet ist, ist die Ausdehnung des hinteren Blindsackes, die ja auch die primitive Gaumenrinne anzeigt, durch eine punktierte Linie gegeben. Die schmale Anheftungsstelle an die äußere Epithelbedeckung, die ventrale Epithelmauer, reicht in gleicher Breite bis ans orale Ende der Gesichtsfortsätze, aber noch nicht in die durch den vorderen Rand des Unterkiefers begrenzte Mundhöhle hinein. Rechts ist sie ununterbrochen. Wir haben es hier also noch mit einer intakten Epithelmauer zu tun, die, wie Fig. 97 im Schnitt zeigt, ziemlich hoch ist, indem Oberkiefer- und mittlerer Nasenfortsatz in großer Ausdehnung miteinander verschmolzen sind.

Auf der linken Gesichtsseite dagegen ist die Epithelwand in ihrem vorderen Teil auf eine kurze Strecke unterbrochen, an dieser Stelle ist

also der Riechsack mit dem Oberflächenepithel nicht mehr in Zusammenhang. Mesoderm ist durch diese Lücke noch nicht hindurchgetreten.

Dies ist der Fall bei dem zweiten Embryo, bei dem der Riechsack etwas länger ausgezogen ist und, wie die Umrißskizze Fig. 11a lehrt, auf beiden Seiten eine Unterbrechung seiner Epithelmauer zeigt.

Auch die Modelle der epithelialen Riechsäcke dieser Embryonen, in Fig. 44 und 45 abgebildet, zeigen diese Lücke in der ventralen Epithelmauer, die die erste Anlage des primitiven Gaumens darstellt.

Verlängert sich nun der Riechsack immer weiter und damit die die Gesichtsfortsätze verbindende Mesodermstrecke, so stellt das ganze Organ einen langen Sack dar, der sich vorn an der Kopfspitze in der apertura externa öffnet, eine Strecke weit frei im Mesoderm liegt und mit seinem hinteren blinden Ende wieder an das Epithel der Oberfläche heranreicht. Schnitte durch diese drei Gegenden sind von einem 12 mm langen Embryo in Fig. 98—100 wiedergegeben: in Fig. 98 ein Bild vom Eingang in den Riechsack, wobei zugleich die Verengung und Vertiefung der Tasche zu beachten ist. In Fig. 99 liegt der Querschnitt des Riechorgans frei im Mesoderm; doch ist die Lage der durchbrochenen und geschwundenen Epithelmauer an der primitiven Gaumenrinne und der ihr zugekehrten ventralen Spitze des Riechsackes zu erkennen. Auch markiert sich die Grenze der beiden Gesichtsfortsätze deutlich, indem das Mesoderm des mittleren Nasenfortsatzes weit dichter ist, als das des Oberkieferfortsatzes; es hat also mehr eine Berührung der beiderseitigen Mesodermmassen als eine Verschmelzung stattgefunden. Fig. 100 zeigt den Riechsack mit seiner unteren Kante dann wieder in Zusammenhang mit dem Epithel der Kopfbedeckung.

Durch diese Annäherung und schließliche Verschmelzung der Gesichtsfortsätze verengt und verkürzt sich die äußere Nasenöffnung immer mehr. Besonders an ihrem oralen Ende wird sie spaltartig eng; nach der Kopfspitze bleibt sie breiter und gewinnt so immer mehr Birnform (s. Fig. 8 und 11). Die Jakobsonsche Rinne, die noch in Fig. 8 in ihrem vorderen Ende von außen sichtbar ist, verschwindet gänzlich dem Blick.

b) Weiteres Schicksal des primitiven Gaumens.

Die Weiterbildung des primitiven Gaumens geht Hand in Hand mit der Entwicklung der primitiven Choanen und der Muscheln, soll aber hier kurz angedeutet werden.

Das embryonale Relief des Gesichts wird im Verlauf der weiteren Ausbildung undeutlicher; in Fig. 12—15 ist es ein wenig verschärft wiedergegeben, und doch ist die primitive Gaumenrinne schon verflacht, und der nasale Teil der Tränennasenfurche ist gänzlich verstrichen. Man kann zwar wahrnehmen, daß der seitliche Nasenfortsatz mit in die Bildung des hinteren

Blindsackes eingegangen ist und so den Oberkieferfortsatz von der Begrenzung der äußeren Nasenöffnung abgedrängt hat, aber eine scharfe Grenze zwischen diesen beiden Gesichtsfortsätzen ist nicht mehr zu ziehen. Nach dem Durchbruch der Choanen ist auch die primitive Gaumenrinne geschwunden (Fig. 16) und von dem embryonalen Relief keine Spur mehr vorhanden.

Dagegen beginnt sich ein neues auszubilden.

Schon während des Einreißens des membrana bucconasalis (s. besonders Fig. 15) bildet sich an dem primitiven Gaumen eine quer über seine ganze Breite ziehende Wulstung aus, die sich bald kantenartig verschärft (s. Fig. 16) und an ihm einen oberen Teil von einem unteren abknickt; die freie Kante, die seitlich nur den Oberkieferfortsatz durchzieht, wird zum Rand der Oberlippe, der darüber gelegene Teil zum Gesichtsteil, der untere in die Mundhöhle einbezogene zum Mundhöhlenteil des primitiven Gaumens.

Wenn der Unterkiefer weiter vorwächst und besonders die Unterlippe der oberen entgegenschiebt, sind beide Abschnitte nicht mehr vollständig in einer Ansicht zu übersehen, und darum empfiehlt es sich, sie getrennt zu behandeln. Der Gesichtsteil hilft die äußere Nase mitbilden, der Mundhöhlenteil den definitiven Gaumen; ihre weitere Ausbildung findet daher bei Besprechung dieser Kapitel ihre Stelle.

Die Gesichtsfortsätze beteiligen sich an der Bildung dieser beiden Teile des primitiven Gaumens in der Weise, daß alle drei den Gesichtsteil aufbauen, der Mundhöhlenteil dagegen allein vom mittleren Nasenfortsatz und Oberkieferfortsatz geliefert wird (Fig. 38).

7. Entstehung der primitiven Choanen.

Der Durchbruch der primitiven Choanen wird eingeleitet durch eine Ausweitung des hinteren unteren Endes des Riechsackes, das noch in Zusammenhang mit dem Epithel der Oberfläche des Kopfes geblieben ist. Dadurch wird die beiden gemeinsame Epithelschicht zur membrana bucconasalis stark verdünnt. Schon im Stadium der Fig. 100 ist dieser Prozeß im Gange: das Epithel zeigt einseitig eine Lücke und ist schon etwas in die Breite gezogen.

Ein Stadium mit gut ausgebildeter membrana bucconasalis fand ich bei einem 15 mm langen Embryo (etwa 38 Tage alt). Fig. 105 zeigt diese Stelle im Schnitt. Die ganze Nasenhöhle ist hier stark ausgeweitet und gegen die Mundhöhle nur durch eine sehr dünne zarte Membran abgeschlossen. Einseitig zeigt diese sogar an der medialen Seite schon einen Einriß. Doch ist sie aus technischen Gründen in dem Kopfmodell dieses Embryo noch solid wiedergegeben (Fig. 14).

Sehr gut ist die ganze Gegend in der Ventralansicht nach Wegnahme des Unterkiefers zu übersehen (Fig. 14). Da zieht sich von der stark verkleinerten äußeren Nasenöffnung die seichte primitive Gaumenrinne in die Mundhöhle, auf ein etwas vertieft liegendes breites, in der Figur dunkler gehaltenes Feld leitend: dies ist die membrana bucconasalis.

Ihre Lage wird besonders deutlich in der Fig. 15, in welcher die seitlichen Partieen der Nasenhöhle, der seitliche Nasenfortsatz und ein Teil des Oberkieferfortsatzes entfernt sind und man auf die innere Wand des Riechorgans sieht. Nach vorn öffnet dieses sich in der apertura externa, wird dann von dem bereits langen und hohen primitiven Gaumen von der Unterseite des Kopfes abgehoben und senkt sich weiter oral wieder ventral, um gegen die Mundhöhle nur durch die dünne Lamelle der membrana bucconasalis abgeschlossen zu werden.

Auch in die Sagittalkonstruktion Fig. 41 sind die Verhältnisse dieses Stadiums eingetragen; in ihr ist alles im Mittelschnitt, nur die Nasengegend seitlich im Sagittalschnitt dargestellt. Ein großer Teil des Riechorgans liegt schon im Bereiche des Mundes, und wenn die membrana bucconasalis durchreißt, so befindet sich die dadurch entstandene primitive Choane in der Mundhöhle, und das Geruchsorgan stellt eine offene Verbindung zwischen Kopfspitze und Mundhöhle dar.

Eine eben entstandene, noch kurze primitive Choane zeigt Fig. 16, im Schnitt Fig. 107. Später wächst sie immer mehr in die Länge (s. Fig. 17, 20) und wird von den Gaumenfortsätzen des Oberkiefers bedeckt und so dem Blick entzogen (Fig. 22).

Einige Autoren nehmen an, daß sich die hinteren Enden der primitiven Choane wieder aneinanderlegen, so daß das hintere Ende des Nasensackes frei im Bindegewebe liegt und vom Mundhöhlenepithel durch eine mesodermhaltige Brücke, die lamina terminalis, getrennt wird. In der Tat ist ein solcher Blindsack auch vor Auftreten der Choanen zu beobachten (Fig. 95 links) und je nach der Schnittrichtung kürzer oder länger. Er entsteht aber sicher nicht durch Verwachsung des hinteren Teiles der Choanen, sondern durch aktives Wachstum der hinteren oberen Ecke des epithelialen Riechsackes.

Dagegen werden die lang ausgezogenen primitiven Choanen später durch Entgegenwachsen ihrer Ränder stark verengt, so daß eine Art von unterem unvollständigen Verschluß der Nasenhöhle zustande kommt. Dursy nannte die etwas vorgewölbten Ränder am Oberkieferfortsatz primitive Gaumenleisten. Sie sind nicht immer gut ausgebildet und von keiner hohen Bedeutung.

8. Die primäre Nasenhöhle.

Mit dem Durchbruche der primitiven Choanen ist die Bildung der primären Nasenhöhle vollendet. Sie nimmt ihren Ursprung aus dem Material des Riechfeldes und enthält die dem Geruchssinn dienenden Elemente.

Doch bildet sie nur einen Teil der definitiven Nasenhöhle. Von der primären Mundhöhle, an deren Dach die primitiven Choanen sich öffnen, wird durch die von der Seite nach der Mitte zu wachsenden und miteinander verschmelzenden Gaumenfortsätze der obere Teil abgetrennt und zur Nasenhöhle geschlagen. Die definitive Mundhöhle ist also weniger umfänglich als die primäre (= primäre Mundhöhle — Nasenteil), die definitive Nasenhöhle dagegen umfänglicher als die primäre (= primäre Nasenhöhle + Nasenteil der primären Mundhöhle).

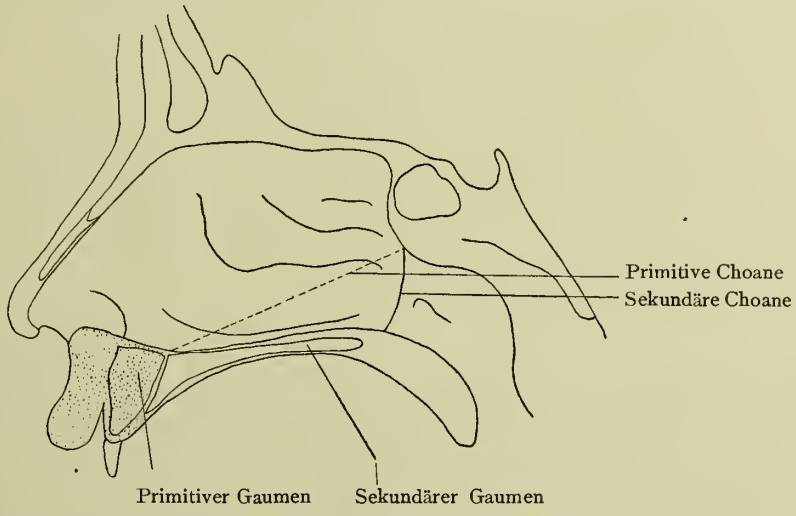

Textfigur I. Lage der primitiven und sekundären Choane, Ausdehnung des primären und sekundären Gaumens. Umrisse der Nasenhöhle nach Kallius. Der primitive Gaumen ist punktiert. Er reicht vom Nasenloch bis zum canalis nasopalatinus. Von dessen Nasenöffnung bis zum Keilbeinwinkel erstreckt sich die Lage (punktiert) der primitiven Choane, während die der sekundären durch den sulcus nasalis posterior gegeben ist.

Wo die Grenze zwischen beiden Abteilungen der definitiven Nasenhöhle liegt, mit anderen Worten, wo die Lage der primitiven Choanen zu suchen ist, das ist leicht zu präzisieren: sie findet sich unter dem unteren Nasengang und reicht vom ductus nasopalatinus bis zum einspringenden Winkel des Keilbeins, wie es obenstehende Textfigur I zeigt. Allerdings verschieben sich die beiden Gebiete der Nasenhöhle gegeneinander. So gelangt der hintere Teil der unteren und eventuell auch der mittleren Muschel unter die Verbindungslinie der beiden genannten Endpunkte.

Anhang.

Veränderungen der Lage und Form des Geruchsorgans.

Im Anschluß an die Schilderung der ersten Vorgänge in der Entwicklung des Geruchsorgans sei hier noch kurz der Lageveränderungen, die das Organ dabei erleidet, zusammenhängend gedacht.

Diese Lageveränderungen, insbesondere zur Mundbucht und zum Gehirn, zeigen 5 Sagittalkonstruktionen (Fig. 39—43), die nach Hisschen Bildern ausgeführt sind; gleichzeitig gestatten sie einen guten Ueberblick über die Formwandlungen des Geruchsorgans; verändert sind an den Hisschen Figuren nur die Verhältnisse des Geruchsorgans selbst, und zwar nach eigenen Präparaten.

Die Figuren sind in der Weise ausgeführt, daß in einen Medianschnitt des Embryo das Gehirn in der Aufsicht eingetragen ist. Auf dieses Bild wurde bei frühen Stadien (Fig. 39 u. 40) die Riechgrube projiziert, bei späteren (Fig. 41—43) ist das Nasenseptum entfernt gedacht, so daß man auf die Seitenwand des Organs vom Lumen her blickt.

Das erste Bild, einem 6,9 mm langen Embryo entnommen (Fig. 39), zeigt die äußere Kopfbedeckung noch eng dem Gehirn anliegend: eine „Schnauzenfalte“ ist noch kaum angelegt. Die seichten Riechgrübchen liegen seitlich an der Kopfspitze, weit vor der schwarz schraffierten Mundbucht, da der Unterkiefer noch stark zurücktritt.

Mit stärkerer Ausbildung des Kopfmesoderms wird der Riechsack umfänglicher und rückt mit seinem oralen Ende in die Mundbucht hinein, was durch das Nachvornwachsen des Unterkiefers mit der Zunge beschleunigt wird (Fig. 41). Auch dem Auge kommt das Organ näher, da dieses sich ebenfalls nach der Kopfspitze zu verlagert.

Ist die Bildung der membrana bucconasalis vollendet (Fig. 41), so sind im wesentlichen die definitiven Verhältnisse des Organs gegeben, da nur noch relativ schwache Verschiebungen vorkommen. Die Nasenhöhle liegt bereits völlig im Bereiche der Mundbucht und hat sich infolge enormer Zunahme der Schnauzenfalte teilweise vor das Gehirn geschoben, ein Verhalten, das sich nur noch wenig verschärft. Das Auge liegt schon am Choanalende der Nasenhöhle und gelangt später (Fig. 42) ganz in ihren Bereich.

Auch Mundhöhle und Nasenhöhle verschieben sich gegeneinander nur noch wenig; der Unterkiefer wächst mit der allmählichen Ausbildung des Gesichts noch weiter vor.

Die Form der Nasenhöhle ist gleichfalls in diesem wichtigen Stadium angelegt. Aus dem länglichen Sack mit gerundeter dorsaler Wand differenziert sich ein Organ heraus, das eine dorsale Kante hat, von der die vordere und hintere anfangs gerundet in stumpfem Winkel abgehen, der

sich allmählich beträchtlich verschärft und zuspitzt (Fig. 42). So bildet sich der Keilbeinwinkel, der die definitiven Choanen von oben her einengt, aus.

Im Verein mit den Modellbildern der Riechsäcke findet man dann weiter, wie das anfangs ziemlich hohe Organ (Fig. 42) unter Verlängerung der primitiven Choanen (Fig. 43) wieder relativ an Höhe einbüßt, um erst nach der Geburt durch Wachstumsverschiebungen, die später beschrieben werden, von neuem an Höhe zuzunehmen.

II. Aeußere Entwicklung von Nase und Gaumen.

1. Entwicklung der äußeren Nase.

Von der Entwicklung einer einheitlichen äußeren Nase kann erst gesprochen werden, wenn beide Geruchsorgane sich gemeinsam über das Niveau des Gesichts herausheben.

In den ersten Stadien bildet jedes Riechfeld und dann Riechgrübchen eine von seinem Partner durch einen weiten Zwischenraum getrennte Anlage. Auch wenn das embryonale Relief der Gesichtsfortsätze sich ausgebildet hat, liegen sie noch isoliert zu beiden Seiten des Kopfes, ohne ein gemeinsames Organ darzustellen (s. Fig. 9—11). Erst wenn sich das embryonale Relief verwischt und der primitive Gaumen länger geworden ist, dann nähern sich die beiden Riechsäcke. Ihr Zwischenraum wird relativ und auch absolut schmaler und auf eine Nasenscheidewand, ein septum narium, reduziert.

Daß trotz der allgemeinen Größenzunahme des Kopfes eine wahre absolute Verschmälerung der Partie zwischen den Nasenlöchern vor sich geht, beweisen His' Messungen: der Abstand der Nasenlöcher beträgt bei einem 5 Wochen alten Embryo 1,7 mm, bei einem von 7 Wochen 1,2 mm und bei einem der 9. bis 10. Woche sogar nur 0,8 mm. Auch unsere Modelle Fig. 10 und 13 (Embryonen von 10,3 und 15 mm, Alter etwa 30 und 38 Tage) lehren dasselbe: die gleichen Maße betragen bei dem jüngeren 1,3, bei dem älteren 0,75 mm.

Den ersten Anfang einer äußeren Nase können wir in unseren Figuren an dem 15 mm langen Embryo vom 38. Tage (Fig. 12—15) konstatieren. Dieses Stadium ist besonders deshalb lehrreich, weil es die Grenzen der Gesichtsfortsätze noch zum Teil erkennen und so deren Anteil am Aufbau der äußeren Nase feststellen läßt.

Es tritt nämlich eine Furche über den Nasenöffnungen auf, die quer von Auge zu Auge läuft und die zukünftige Nase von der Stirnwölbung scheidet. In der Profilansicht (Fig. 12) scheint sich schon eine wulstartige Stumpfnase herauszubilden; von His wird dieser Wulst Nasenkante genannt.

Damit ist das Gebiet der äußeren Nase erst nach oben abgegrenzt; nach den Augen und nach den späteren Wangen zu fällt die flache Er-

hebung noch ganz allmählich ab, und da die Oberlippe noch nicht angelegt ist, so mangelt auch ein unterer Abschluß.

Ein Vergleich mit dem jüngeren Modell Fig. 11 lehrt, daß besonders die area triangularis an der Hervorragung beteiligt ist, die an Umfang zugenommen hat, während die tiefer gelegene area infranasalis an Bedeutung abnimmt.

Wie diese Hervorragung der Nase zustande gekommen ist, das zeigt ein Vergleich der beiden Sagittalkonstruktionen des 10,3 mm und des 15 mm langen Embryo (Fig. 40 und 41): das Kopfmesoderm vor dem Gehirn ist enorm gewachsen und hat eine „Schnauzenfalte“ (His) entstehen lassen, in die sich das Riechorgan eingraben konnte. Insbesondere hat sich dadurch das Profil des Gesichts verändern können, indem sich an Stelle der gleichmäßigen durch das Gehirn verursachten Rundung ein Nasenwulst von einer Stirnwölbung, die sich noch dem Gehirn anpaßt, abgetrennt hat.

Das erste, was sich von der äußeren Nase bildet, ist demnach die Furche, die sie gegen die Stirn absetzt, die Stelle der späteren Nasenwurzel, und eine noch breite, flache Erhabenheit zwischen und über den äußeren Nasenöffnungen, die spätere Nasenspitze. Beide Punkte liegen sich noch außerordentlich nahe, ein eigentlicher Nasenrücken ist also noch nicht vorhanden. Daher sehen die Nasenöffnungen auch noch nach vorn und nicht nach unten und liegen hoch, indem die Verbindungslinie der oberen Ränder der Oeffnungen in den Bereich der Augen fällt.

Diese Absetzung der Nase von der Stirn verschärft sich allmählich, ohne daß die übrige Abgrenzung deutlicher wird (Fig. 16). Die Nasenlöcher, die allmählich durch Epithelwucherungen verschlossen werden (s. Fig. 22), ziehen sich seitlich in flache Rinnen aus, sind aber noch durch einen breiten Zwischenraum getrennt. Diese Furchen geben einen ersten Abschluß der Nasenflügel nach unten und trennen so den seitlichen Teil der Nase von der Oberlippe.

Allmählich leitet sich auch eine seitliche Abhebung der Nase ein (Fig. 18—20, Embryo von 20 mm Länge, 7. Woche). Es entsteht so ein breiter, niedriger Hügel, der sich wenig aus dem Gesicht heraushebt. Gegen die Stirn ist er abgeknickt. Nasenwurzel und -spitze haben sich etwas voneinander entfernt, ein ganz kurzer Nasenrücken ist bereits gebildet und damit die verschlossenen, noch nach vorn sehenden Nasenöffnungen unter den Bereich der von den Lidern ein wenig überwölbten Augen gerückt. Die seitliche Abgrenzung der Nase wird durch den oberen Teil der noch sehr schwach ausgebildeten Nasolabialfurchen hergestellt. Eine untere Grenze ist nur an den Nasenflügeln deutlich. Hier verläuft die Nasolabialfalte, von der Nase sich entfernend, seitlich nach dem Mundwinkel zu. Am

Septum ist die Absetzung gegen die Oberlippe nicht so scharf, sondern nur durch eine ganz flache Einziehung angedeutet (vgl. das Profilbild Fig. 18).

Damit sind, wenn auch vorerst nur in Anfängen, alle Teile der zukünftigen äußeren Nase angelegt: Nasenwurzel, Nasenspitze, Nasenrücken, Nasenflügel, Nasensteg.

Das Organ behält noch eine Zeitlang seine flache, breite Gestalt; der Embryo von 30 mm (60 Tage; s. Fig. 23, 24, 25) zeigt nur den Rücken ein wenig verlängert und die abgrenzende Nasolabialfalte schärfer ausgeprägt.

Die weitere Entwicklung, die endlich die Nase des Neugeborenen herausbildet, beruht auf den gleichen Vorgängen: Ausbildung des Nasenrückens und der Nasenspitze, wodurch die äußeren Nasenöffnungen immer weiter nach unten rücken und von ihrer Lage direkt nach vorn allmählich nach vorn-unten verschoben werden.

In Fig. 26 und 27, bei einem 43 mm langen Embryo (10 Wochen alt), treffen wir noch auf einen breiten Wulst, der sich gerundet aus dem Gesicht abhebt. Die äußeren Nasenöffnungen sind von Epithelmassen verstopft, deren Fetzen nach außen vorragen. Sie sehen noch fast rein nach vorn. Doch zeigen meine Embryonen nicht die streifenartige Fortsetzung der Epithelwucherung, die von den Nasenlöchern nach der Oberlippe zieht, wie sie Retzius in einigen Abbildungen (Taf. 16, Fig. 8, 10, 12) wiedergibt.

Ein breites Septum scheidet die Oeffnungen voneinander; seitlich sind die Nasenflügel abgehoben.

Etwas verschoben haben sich die Nasenlöcher schon bei dem 75 mm langen Embryo Fig. 29 und 30 (13. Woche), bei dem sie mehr nach unten gerichtet sind. Sie bleiben bis zum 6. Monat epithelial verschlossen.

Die ganze Nase ist bei diesem Embryo besser herausgebildet. Durch Zurücktreten des Stirnwulstes, der noch in Fig. 27 die Nasenspitze nach vorn überragte, ist die Rinne an der Nasenwurzel abgeflacht, die Nase wächst mehr aus dem Gesicht heraus und überragt mit ihrer Spitze sogar schon die Stirn. Der Nasenrücken ist länger, die Nasenspitze schärfer geworden, die Abknickung von der Oberlippe deutlicher. Auch die Flügel sind besser abgehoben, die Nasolabialfalten gut entwickelt.

An der Oberlippe legt sich schon das Philtrum als seichte Furche an.

Noch weiter gediehen sind diese Entwicklungsvorgänge bei dem Fetus von 155 mm (19. Woche; Fig. 32 und 33) und endlich bei dem Neugeborenen Fig. 35, 36.

Bei diesem treffen wir auf ein gut herausgehobenes Organ, das die Stirn nach vorn überragt, einen bereits langen Nasenrücken, der in einer scharfen Nasenspitze endet, und nach unten-vorn stehende offene Nasen-

löcher, die durch ein schmales Septum voneinander getrennt sind. Schon im 7. oder 8. Monat ist die Stellung der Nasenlöcher die gleiche wie beim Neugeborenen. Auch das Philtrum auf der Oberlippe bildet sich weiter und gewinnt seine bleibende Gestalt.

Verglichen mit der Nase des Erwachsenen, ist die des Neugeborenen allerdings noch stumpf, kurz, breit und flach. Die erwähnten Entwicklungsvorgänge laufen eben auch nach der Geburt noch weiter, um nach der Pubertät erst die charakteristische, oft durch Vererbung geregelte Form der definitiven äußeren Nase hervorzubringen. Daß sie beim Weibe nicht in demselben Maße tätig sind, bedingt die kleinere und daher der fetalen Form sich etwas mehr annähernde weibliche Nase.

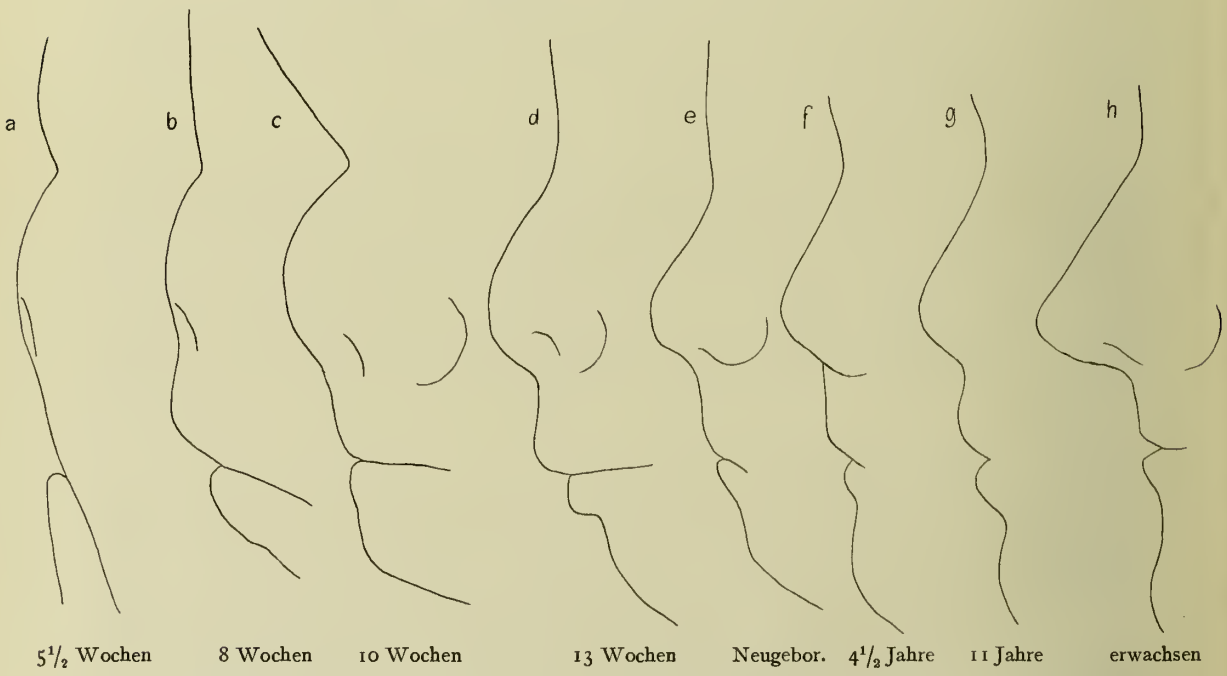

Textfigur II. Profilskizzen des Gesichts, die allmähliche Entwicklung der äußeren Nase illustrierend, vom Embryo der 6. Woche bis zum Erwachsenen.

Individuelle Verschiedenheiten treten natürlich bereits frühe auf. Retzius bildet 2 Zwillingspaare von Feten aus dem 4. und 5. Monat ab (113 mm und 163, 166 mm), die auch in der Gestalt der Nase Unterschiede zeigen. Diese interessanten Abbildungen lehren das frühe Einsetzen von individuellen Eigentümlichkeiten.

Einen Ueberblick über die Formveränderungen der äußeren Nase gibt Textfig. II, in der einige Profilkonturen des Gesichts vom 15 mm langen Embryo (38 Tage) bis zum Erwachsenen wiedergegeben sind. Die Skizzen sind auf die gleiche Größe gebracht, indem die Entfernung von der Nasenwurzel bis zur Mundspalte gleich genommen wurde. Sie sind in der Weise

gestellt, daß Nasenwurzel und der vorderste Punkt der Lippenspalte auf einer Senkrechten liegen, so daß man das Verhältnis der Nase zur Stirnwölbung gut übersehen kann.

Die Beteiligung der Gesichtsfortsätze an der Bildung der äußeren Nase ist bereits auf S. 8 besprochen worden, wo auch auf die Veränderungen in der Massenentwicklung der einzelnen Gebiete des embryonalen Gesichts hingewiesen wurde. Es sei hier Fig. 38 in Erinnerung gebracht und wiederholt, daß die Nasenflügel von dem seitlichen Nasenfortsatz, der Nasensteg zwischen den Nasenlöchern vom mittleren Nasenfortsatz, der Nasenrücken von der area infranasalis geliefert werden. Der Oberkieferfortsatz nimmt am Aufbau der äußeren Nase nicht teil.

2. Entwicklung des sekundären Gaumens.

Das primäre Munddach, an dem sich die anfangs kurzen, später lang ausgezogenen primitiven Choanen, durch eine breite Scheidewand voneinander getrennt, öffnen, ist nicht das definitive Dach der Mundhöhle. Unterhalb desselben schiebt sich, von den Seiten her in das cavum oris einwachsend, als ein zweites Dach der sekundäre Gaumen ein, der nur vorn ein Stück des primitiven Gaumens in sich aufnimmt.

Seine Anlage besteht aus zwei fast sagittal gestellten Leisten (sekundäre Gaumenleisten, Gaumenfortsätze, Gaumenplatten, processus palatini), die, vor dem vorderen Rand der primitiven Choanen beginnend, diese Oeffnungen von der Seite her umfassen und bis an den Kehlkopfeingang reichen, in ihrem vorderen Teil nach der Mittellinie zu wachsen und miteinander und mit dem septum narium, einem Teil des primären Munddaches, verschmelzen. Der vordere Teil dieser Fortsätze bildet den Hauptabschnitt des harten Gaumens, der mittlere den weichen Gaumen, während die nicht verschmelzenden hinteren Enden die plicae palatopharyngeae hervorgehen lassen.

Der definitive Gaumen besteht also vorn aus Teilen des primären, im übrigen aus dem sekundären Gaumen (s. Textfig. I).

Daß durch diese neue Mündung die Gestalt der Nasenhöhle und ihre Verbindung mit der Mundhöhle sehr eingreifende Veränderungen erleidet, liegt auf der Hand. Schon oben (S. 15) wurde erwähnt, daß durch diesen Vorgang ein Stück der primären Mundhöhle zur Nasenhöhle geschlagen wird. In Textfig. I ist dieser Teil, der zwischen der primitiven Choane und dem sekundären Gaumen liegt, gut abzugrenzen.

Dann öffnen sich die Nasenhöhlen nicht mehr nach unten, sondern in den sekundären Choanen hinter dem neuen sekundären Gaumen nach hinten in den Pharynx. Auch sind sie ventral voneinander völlig abgeschlossen durch die Verschmelzung der Nasenscheidewand mit dem Gaumen.

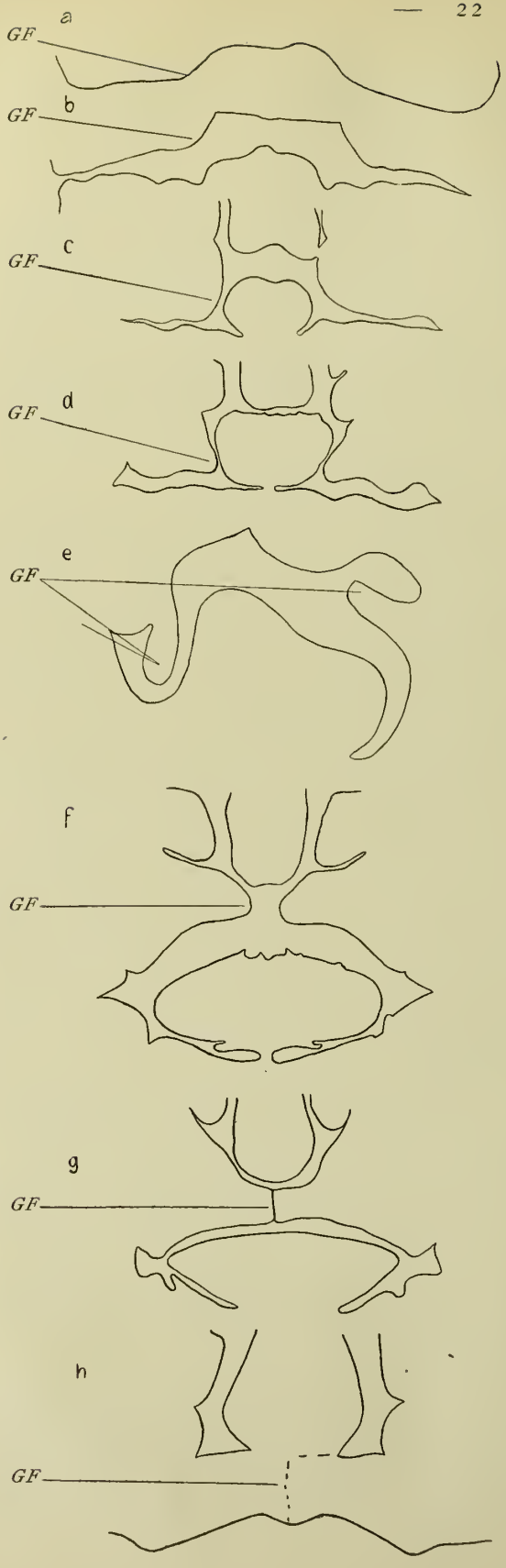

Eine Reihe von Frontalschnitten durch Mund- und Nasenhöhle läßt diese Entwicklungsvorgänge auch klar erkennen; sie ist in Textfigur III nach Abbildungen des Atlas in Umrißskizzen zusammengestellt.

a) Anlage und Ausbildung der Gaumenfortsätze.

Die erste Anlage dieser Gaumenleisten fällt in ein sehr frühes Entwicklungsstadium.

Bei den jüngsten unserer Embryonen (von 4,9 und 6 mm Länge) ist das Dach der Mundhöhle allerdings noch fast ganz glatt; der sich allmählich verengernde Eingang in die Hypophysentasche bringt im Verein mit den quer gestellten Wülsten der Schlundbogen allein etwas Relief in die gewölbte Fläche (s. Fig. 2 und 5). Aber schon ein 9,2 mm langer Embryo, vom Anfang der 5. Woche, zeigt die erste Anlage der Gaumenleisten (s. Fig. 6). An der Mund-

Textfigur III. Frontalschnitte im Umriß durch die Mundhöhle menschlicher Embryonen zur Darstellung der Entwicklung und Umlagerung der Gaumenfortsätze (*GF*).

a Embryo von 9,2 mm Länge, Gaumenfortsätze sich eben erhebend.

b Embryo von 12 mm Länge, Gaumenfortsätze noch sehr niedrig.

c Embryo von 18 mm Länge, Gaumenfortsätze tief herabreichend.

d Embryo von 20 mm Länge, Gaumenfortsätze konvergierend, die Zunge zwischen sich einklemmend.

e Embryo von 29 mm Länge, Gaumenfortsätze in Aufrichtung begriffen.

f Embryo von 26 mm Länge, Gaumenfortsätze horizontal über der Zunge stehend.

g Embryo von etwa 30 mm Länge, Gaumenfortsätze miteinander vereinigt.

h Embryo von 40 mm Länge, Gaumenfortsätze miteinander und mit dem Nasenseptum verschmolzen.

höhlenseite der Oberkieferfortsätze gliedert sich vorerst noch durch eine ganz seichte Furche ein niedriger sagittal gestellter Wulst ab, der, hinter dem oralen Ende des hinteren Nasenblindsackes beginnend, sich bis in die Gegend des Hypophyseneingangs verfolgen läßt. In Fig. 6 ist sein vorderes Ende besonders auf der rechten Seite des Kopfes hinter dem processus globularis des medialen Nasenfortsatzes zu sehen, Fig. 96 zeigt ihn im Schnitt, der bereits hinter den Nasensäcken geführt ist.

Allmählich heben sich diese Bildungen deutlicher heraus, behalten aber ihre Lage durchaus bei. Fig. 11 läßt sie in ganzer Ausdehnung am Munddach eines 10,3 mm langen Embryo erkennen. Sie beginnen auch hier hinter dem Nasenblindsack und reichen über die Hypophysentasche nach hinten. Die breiten Wülste fassen ein vertieftes Mittelfeld mit dem Eingang in die Rathkesche Tasche zwischen sich. Dies ist auch gut an dem Schnittbild eines etwas ältern Embryo zu sehen (Fig. 101, 12 mm Länge), das gleichzeitig die schärfere Ausbildung der Gaumenleisten zeigt. Der Schnitt ist ebenfalls hinter dem Riechorgan angelegt und direkt mit Fig. 96 zu vergleichen.

Während sich die Entwicklungsvorgänge im Bereich des Nasensackes schnell abspielen und die Grenzen der Gesichtsfortsätze sich verwischen, verändern sich die Gaumenleisten nur wenig. Fig. 14 und 15 zeigen ihren Entwicklungsstand von einem 15 mm langen Embryo. Nach vorn zu sind sie etwas weiter gedrungen und umranden die zukünftigen primitiven Choanen, die deutlich sichtbar, wenn auch noch durch die membrana bucconasalis verschlossen sind, nicht nur von hinten, sondern auch von der Seite. Nach hinten verstreichen sie im Pharynx; die in Fig. 14 sichtbare Tubenmündung liegt seitlich und im Bild unten, in richtiger Lagerung über ihnen.

Immer deutlicher heben sich die Gaumenleisten heraus und dehnen sich besonders nach unten aus. Nach vorn zu helfen sie in wachsender Ausdehnung die primitiven Choanen von der Seite her begrenzen. Ihre Wulstung verliert sich im Bereich des primitiven Gaumens, greift allmählich auch auf den vorderen Saum der Choanen über und damit vom Bereich des Oberkieferfortsatzes in den des inneren Nasenfortsatzes. Das konnte Inouye beim Maulwurf sehr deutlich verfolgen; beim Menschen ist dasselbe zu erkennen.

Es ist interessant, daß das embryonale Relief des Gesichts, die Grenzen der Gesichtsfortsätze, von den späteren Bildungen durchaus nicht berücksichtigt wird; mit dem Verstreichen der ursprünglichen Modellierung schwindet auch ihre Bedeutung für die weitere Entwicklung, und diese geht ganz unabhängig von jenen Fortsätzen vor sich. Dasselbe werden wir bei Inouyes Darstellung der Entwicklung des Zwischenkiefers finden. Auf dieses Entwicklungsgesetz sei hier besonders hingewiesen, weil es von Wichtigkeit für das Verständnis der Lage der Gesichtsspalten ist.

Die weitere Entwicklung der Gaumenfortsätze führen Fig. 16—20 im Modell und 109, 110, 113, 114 im Schnitt vor.

Fig. 16 zeigt die noch kurzen offenen Choanen seitlich von den bereits erhöhten Gaumenleisten eingefaßt.

In ganzer Ausdehnung sind diese Fortsätze in Fig. 17 (Embryo von 18 mm Länge) zu sehen. Vorn erheben sie sich flach, erhöhen sich dann beträchtlich und fallen nach hinten zu wieder ab. Sie überragen die primitiven Choanen weit nach hinten. Das Mittelfeld des Gaumens, das ursprüngliche Munddach, sinkt daher immer tiefer ein oder, richtiger gesagt, wird immer mehr überwölbt. Seitlich in der Mundhöhle beginnen sich die Alveolarleisten, unter denen die Zahnkeime liegen, hervorzuheben. Zwei Schnitte durch diesen Embryo sind in Fig. 109 und 110 abgebildet. Die Gaumenfortsätze reichen weit herab, so daß das stark verschmälerte septum narium scheinbar eine hohe Lage annimmt. Ihre freien Kanten verschärfen sich (Fig. 110), nähern sich aber einander noch nicht. Zwischen ihnen liegt die Zunge, die mit ihrem Rücken die Nasenscheidewand fast erreicht.

Der Gaumen eines 20 mm langen Embryo, in Fig. 20 nach einem Modell dargestellt, steht auf dem Stadium der Höhe der bisherigen Entwicklung und des Abschlusses dieser Periode, da sehr bald die wichtige Aufrichtung der Gaumenplatten vor sich gehen wird.

Eine Grenze zwischen primitivem und sekundärem Gaumen ist an diesem Modell nicht mehr zu erkennen, und nur der vordere Rand der längsgestellten, noch gut sichtbaren primitiven Choanen läßt die trennende Linie ziehen. Doch hat der Gaumen als Ganzes einen Abschluß gewonnen, da die Oberlippe sich zu bilden beginnt und sich durch eine ziemlich tiefe Rinne vom Munddach absetzt. Die Alveolarleiste, die nicht so weit nach hinten wie die Gaumenleiste reicht, ist nach innen von der Lippenanlage gut zu sehen; besonders seitlich baucht sie sich stark vor, während sie in der Mitte noch unterbrochen einer sagittal gestellten Rinne Platz macht.

Die Gaumenleisten beginnen bereits vor den primitiven Choanen, die somit in ganzer Länge in die Tiefe verlagert werden. Sie erheben sich kräftig mit ziemlich spitzem Rande und erniedrigen sich in der Gegend der Tubenmündung, die bereits von ihnen überdeckt wird und in der Fig. 20 nicht mehr sichtbar ist. In der Mitte ihres Verlaufes erkennt man eine kleine Einziehung, so daß sich eine vordere und hintere Wulstung herausbildet.

Das primitive Munddach wird mit dem Wachstum der Gaumenfortsätze in seinem hinteren Bezirk immer mehr in die Tiefe verlagert. Vor den Choanen zeigt es in der Mitte drei kleine Erhabenheiten, die die papilla palatina entstehen lassen.

Die freien Ränder der Gaumenfortsätze nähern sich bereits beträchtlich. Die Flächenansicht kann dies nicht so gut wieder-

geben wie Schnittbilder. Fig. 113 ist ein Schnitt durch die Choanen, Fig. 114 liegt hinter diesen. Die Gaumenleisten springen mit zungenförmigen Rändern vor, konvergieren stark und pressen damit die zwischen ihnen eingeschlossene Zunge ein, deren Rücken das primäre Munddach berührt. Besonders im vorderen Teil (Fig. 113) ist dies gut ausgeprägt; hinten (Fig. 114) sind die Gaumenfortsätze mehr nach unten gerichtet.

Wie weit die Zunge zwischen die Gaumenfortsätze hineinreicht, ist auf Fig. 42 zu sehen, die eine Sagittalkonstruktion dieses Stadiums zeigt. Man erkennt die Seitenwand der Nasenhöhle, die sich nach unten in den langen primitiven Choanen öffnet und nur vorn durch den primitiven Gaumen geschlossen ist. An diesen schließt sich nach hinten der tief herabreichende sekundäre Gaumenfortsatz an, der bis hinter die Tubenöffnung reicht. Der Teil der Zunge, der ihn im Medianschnitt decken würde, ist abgeschnitten gedacht, sein Kontur jedoch durch eine gestrichelte Linie eingefügt. Der ganze Zungenrücken liegt also zwischen den Gaumenplatten.

In diesem Stadium stehen die Gaumenfortsätze demnach sagittal und sehen mit ihrem freien Rande nach unten. Sehr bald finden wir sie aber in querer Stellung über der Zunge.

b) Aufrichtung der Gaumenfortsätze.

Nach ihrer Aufrichtung liegen die Gaumenplatten also horizontal, über der Zunge. Sie fassen die primitive Gaumenspalte zwischen sich, die bei der neuen Stellung der Fortsätze natürlich enger ist, als wenn diese noch durch die Zunge auseinandergehalten werden. Man vergleiche Fig. 22, den Gaumen eines 26 mm langen Embryo (Anfang der 9. Woche), mit Fig. 20, dem Embryo von 20 mm Länge entnommen. Dadurch wird sofort die primitive Choane bedeckt und ist nur noch mit ihrem vordersten Ende nach innen von den hier etwas auseinanderweichenden Enden der Gaumenplatten sichtbar.

Das Verhalten der Zunge bei diesem Entwicklungsprozeß zeigen wieder am besten die Sagittalkonstruktionen Fig. 42 und 43. Während die Gaumenplatten im ersten Bild, wie beschrieben, neben der sich hoch vorwölbenden Zunge liegen, finden wir sie in der zweiten Abbildung über derselben. Die Zunge ist flacher geworden und hat sich in die definitive Mundhöhle zurückgezogen. Beide Figuren lassen die Umwandlung der primären Nasen- und Mundhöhle in die sekundäre, die eben durch die Stellungsänderung der Gaumenplatten zustande kommt, gut erkennen.

Auch Schnittbilder geben diesen Vorgang deutlich wieder; so vergleiche man Fig. 113 mit 117; am schnellsten orientiert über ihn die Textfigur III, die auf S. 26 nochmals wiedergegeben ist.

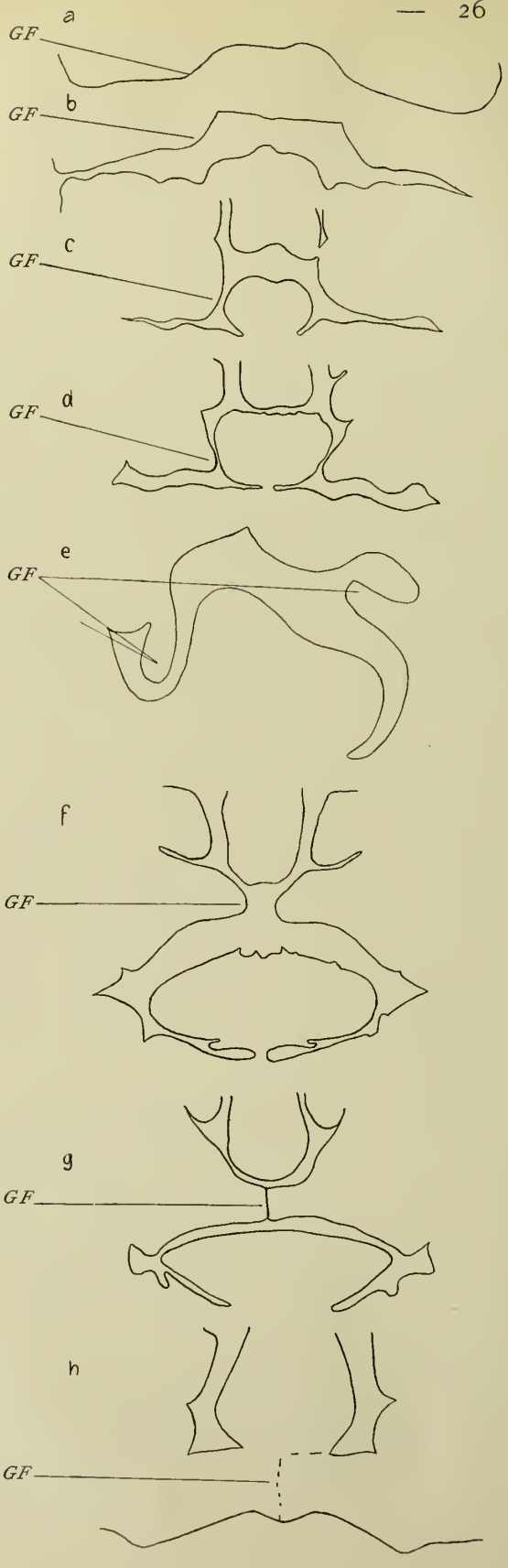

Wie die Stellungsänderung der Gaumenplatten vor sich geht, darüber ist viel diskutiert worden.

Ich folge in meinen Ausführungen dem neuesten Untersucher dieser Verhältnisse, Inouye, dessen Ansicht ich mich anschließe.

Inouye schreibt, daß der Prozeß der Umlagerung der Gaumenplatten sich in zwei Phasen vollziehe.

In der ersten, der vorbereitenden Phase, zieht sich die Zunge von der Schädelbasis zurück, und in den so entstandenen Raum wächst der hintere Teil der dem flachen Gaumen angehörigen Gaumenleiste in horizontaler Richtung vor, stellt sich also quer.

Durch den vermehrten Druck der vorderen Teile der Gaumenleisten auf die eingeklemmte Zunge wird nun ein Reflex ausgelöst, infolge dessen (Hauptphase) die Muskeln der Zunge und des Unterkiefers sich kontrahieren

Textfigur III. Frontalschnitte im Umriß durch die Mundhöhle menschlicher Embryonen zur Darstellung der Entwicklung und Umlagerung der Gaumenfortsätze (*GF*).

a Embryo von 9,2 mm Länge, Gaumenfortsätze sich eben erhebend.

b Embryo von 12 mm Länge, Gaumenfortsätze noch sehr niedrig.

c Embryo von 18 mm Länge, Gaumenfortsätze tief herabreichend.

d Embryo von 20 mm Länge, Gaumenfortsätze konvergierend, die Zunge zwischen sich einklemmend.

e Embryo von 29 mm Länge, Gaumenfortsätze in Aufrichtung begriffen.

f Embryo von 26 mm Länge, Gaumenfortsätze horizontal über der Zunge stehend.

g Embryo von etwa 30 mm Länge, Gaumenfortsätze miteinander vereinigt.

h Embryo von 40 mm Länge, Gaumenfortsätze miteinander und mit dem Nasenseptum verschmolzen.

und durch die Senkung der Zunge erst die eine Gaumenplatte, dann nach einer kurzen Pause die andere über die Zunge gleitet. Damit stehen die Gaumenfortsätze horizontal über der Zunge. Ihr hinterer Abschnitt wird noch medianwärts in die Mundhöhle vorgeschoben und diese im Querdurchmesser so verhältnismäßig verengt.

Dieser Prozeß spielt sich in sehr kurzer Zeit ab, und nur selten gelingt es, einen Embryo zu treffen, der gerade in diesem Entwicklungsstadium steht.

His hat einen solchen menschlichen Embryo (8 Wochen alt) beschrieben, dessen Gaumen in Fig. 21 abgebildet ist. Die rechte Gaumenleiste steht noch sagittal, mit freiem Rande nach unten gerichtet, die linke dagegen ist bereits aufgerichtet, steht also horizontal. Die Schnittbilder (Fig. 115 und 116, Textfigur IIIe) zeigen die schiefe Lagerung der Zunge; die rechte Gaumenleiste liegt ja noch unter ihr, während die linke bereits über sie gelangt ist.

Der Embryo befindet sich also gerade in dem Stadium zwischen der Aufrichtung der beiden Gaumenleisten.

Derartige Bilder wurden, wenn auch wegen des schnellen Ablaufs dieser Vorgänge selten, auch von Tieren beschrieben, aber eben ihrer Seltenheit wegen als abnorm aufgefaßt. Ich halte sie mit Inouye für völlig normal.

Auf die Ansicht früherer Forscher genauer einzugehen, halte ich nicht für notwendig; es sei nur erwähnt, daß bereits His die Hauptrolle für die Lageveränderung der Gaumenplatten der Zunge zuschreibt, die sich senkt und den Platten ein Emporsteigen ermöglicht. Pölzl glaubte dagegen, daß die Gaumenplatten nach Herabsteigen der Zunge nicht ihre Lage verändern, sondern nur ihre Gestalt. Diese Ansicht ist zurückzuweisen, wie die ähnliche von Pohlmann, der sogar annimmt, daß die Gaumenplatten später verstreichen und der Gaumen sich durch Entgegenwachsen anderer Leisten, seiner „Gaumenbrücken", bilde. Schorr meint, das Sinken und das Längenwachstum der Zunge und die Tendenz des Gaumens, sich allmählich emporzurichten, ermöglichen ein langsames Gleiten zwischen den Seitenflächen der Zunge und der Medialfläche der Gaumenplatten und eine allmähliche „Umlagerung", die durch ungleiches Wachstum der einzelnen Teile zustande kommt. Fuchs endlich glaubt den Prozeß sich sehr schnell vollziehend: maximale Senkung der Zunge ohne Muskelkontraktionen bei Herabdrängen des Unterkiefers durch die vorgestreckte Zungenspitze und gleichzeitig maximale Aufwärtsbewegung der Gaumenplatten.

Wie oft, so sind auch hier verschiedene Fragestellungen miteinander verquickt, und daher ist Verwirrung entstanden. Man muß auseinanderhalten:

1) Steigen die Gaumenplatten in die Höhe oder bleiben sie in ihrer Stellung, erfahren sie also eine Lage- oder eine Gestaltsveränderung? Ersteres nehmen His, Schorr, Fuchs, Inouye, letzteres Pölzl und Pohlmann an.

2) Wenn ein Emporsteigen stattfindet, wodurch wird dieses ermöglicht? Durch Senken der Zunge oder andere Wachstumsveränderungen?

3) Geschieht ein Senken der Zunge, wenn dieses anzunehmen ist, durch aktive Muskelkontraktion (His, Inouye) oder passiv (Fuchs)?

4) Welche Kräfte vollziehen den Stellungswechsel der Gaumenplatten?

Diese Kräfte hat Schorr in besonders mächtigen bindegewebigen Wucherungen gefunden, die sich medial von der Alveolarleiste an der oralen Fläche der Platten finden und so durch Abflachen des Winkels, der sich zwischen Gaumen- und Alveolarfortsätzen findet, erstere aus der sagittalen in die horizontale Stellung bringen.

Ein Stadium kurz nach der Aufrichtung der Gaumenplatten gibt Fig. 22 von einem 26 mm langen Embryo (Anfang der 9. Woche) wieder.

Man sieht auf den horizontal gestellten Gaumen, der durch eine tiefe Furche von der Oberlippe getrennt ist und halbkreisförmig die jetzt vollständige, besonders hinten erhöhte und verbreiterte Alveolarleiste trägt. Die Platten des sekundären Gaumens sehen mit freien Rändern gegeneinander, doch laufen diese nicht parallel, so daß die von ihnen begrenzte sekundäre Gaumenspalte verschiedene Weite zeigt. Es wird dies leicht verständlich, wenn man sich die noch sagittal gestellten Gaumenplatten der Fig. 20 aufgerichtet denkt. Dann wird der vordere Wulst eine besonders enge Stelle abgeben, und nach hinten werden die freien Ränder auseinanderweichen.

In der Tat zeigt unsere Figur die Gaumenleisten vorn etwas voneinander entfernt. Sie konvergieren darauf stark und bilden einen kräftigen Vorsprung, ohne einander aber zu berühren. Nach kurzer Divergenz verlaufen sie hierauf ziemlich gleichmäßig gerade nach hinten, nur ganz wenig auseinanderweichend. Das hintere Ende des Gaumens wird jetzt deutlich durch zwei nach hinten und oben etwas divergent gerichtete Fortsätze des freien Randes bestimmt, die die Anlagen der Uvula, des Zäpfchens, darstellen. Doch sind die Falten selbst damit noch nicht zu Ende; bedeutend niedriger geworden, streben sie in dem engen Schlund weiter nach hinten und bilden die plicae palato-pharyngeae. Drei Schnitte durch diese Gegend, von vorn nach hinten folgend, sind in Fig. 118—120 abgebildet. In Schnitt Fig. 118, der schon hinter die Nasenhöhle fällt, treffen wir noch auf lange Fortsätze, die mit verdicktem Rande gegeneinander sehen, aber noch durch einen weiten Spaltraum voneinander getrennt sind. Fig. 119 gibt einen Schnitt durch die Anlage des Zäpfchens wieder, die noch durch Epithel mit den viel kürzeren Gaumenfortsätzen verbunden, in den Nasenrachenraum hineinragt. Fig. 120 endlich zeigt die niedrigen plicae palato-pharyngeae über dem Kehlkopf.

Auf ihrer Mundfläche sind die Gaumenplatten eben; vorn erscheint diese konkav, da sie sich seitlich zu den Alveolarleisten hinaufzieht.

Die engste Stelle der Gaumenspalte befindet sich also nahe dem vorderen Rande, und hier erreichen sich die Platten auch zuerst, um dann nach vorn und nach hinten sich weiter aneinander zu legen.

c) Verwachsung der Gaumenplatten. Bildung der ductus nasopalatini und der papilla palatina.

Der nächste Entwicklungsprozeß besteht also darin, daß die Gaumenplatten sich unter Verschmälerung und Verschluß der Gaumenspalte nähern und miteinander verwachsen.

Dieser Vorgang ist bei dem 30 mm langen, 60 Tage alten Embryo (Fig. 25) bereits eingeleitet. Die Gaumenplatten liegen in ihrer vorderen Hälfte aneinander, und der hintere Teil klafft in einer ovalen Spalte. Deutlich sind die beiden Anlagen des Zäpfchens, die gegeneinander gekehrt sind und so den Gaumenspalt hinten wieder etwas einengen.

Der Verschluß nach hinten geht gleichmäßig vor sich bis an die Uvulahälften; dadurch wird der Anfang der plicae palatopharyngeae aneinander gezogen und so ein arcus palatopharyngeus gebildet (s. Fig. 28). Die Uvulahälften werden nach der Mundhöhle zu gedrückt und vereinigen sich ebenfalls in ihren basalen Teilen; ihre Spitze bleibt noch lange gespalten, wie Fig. 31 und 34 von 75 und 155 mm langen Feten (13. und 19. Woche) zeigen. Erst der Gaumen des Neugeborenen Fig. 37 trägt ein einheitliches Zäpfchen.

Doch braucht diese Verschmelzung der Uvulahälften zur Zeit der Geburt noch nicht vollendet zu sein; dann findet sie erst in den ersten Dezennien statt. Körner fand bei Kindern bis zum 5. Lebensjahr bei einem vollen Drittel (32,26 Proz.) eine schwache Einkerbung an der Spitze des Zäpfchens. Bei Kindern von 6—10 Jahren war sie nur noch bei 22,45 Proz. zu bemerken, im 11.—20. Jahre bei 9,09 Proz., bei Erwachsenen von 20—30 Jahren bei 3,12 Proz. Selbst später scheint sich diese Vereinigung noch vollziehen zu können, da sie bei Leuten von 30 bis 60 Jahren nur in 0,90 Proz. noch nicht abgelaufen ist.

Die Verwachsung der Gaumenplatten miteinander erfolgt früher als die mit der Nasenscheidewand; daher finden wir bei diesen Stadien Bilder, in denen die Nasenhöhlen zwar von der Mundhöhle vollständig abgeschlossen sind, untereinander aber noch über dem Gaumen kommunizieren (Fig. 122). Doch dauert dieses Stadium nur kurze Zeit. Sehr bald legt sich auch das Septum von vorn nach hinten an den Gaumen an, hinter den primitiven Choanen den Nasenrachenraum eine Strecke weit paarig gestaltend, und die aneinander gedrückten Epithelien werden durch Bindegewebe durchbrochen und ersetzt.

Die primitiven Choanen öffnen sich daher nicht mehr in die Mundhöhle, sondern in den unteren, von der primären Mundhöhle abgespaltenen Teil der definitiven Nasenhöhle (s. Textfigur I). Diese besitzt dann nur an ihrem hinteren Ende, da, wo die Gaumenfortsätze nicht mehr verwachsen sind, sondern der Gaumenbogen beginnt, einen Zusammenhang mit der

Mundhöhle; diese Stelle ist die sekundäre oder definitive Choane.

Etwas komplizierter ist der Vorgang des Gaumenschlusses am vorderen Ende.

Diese Stelle ist bei stärkerer Vergrößerung von dem 26 mm langen Embryo in Fig. 22b gezeichnet. Wie erwähnt, divergieren die freien Ränder der Gaumenplatten hier nach vorn und laufen, den vorderen Rand der primitiven Choanen umziehend, auf dem primitiven Gaumen aus.

Dieser vordere Teil des primitiven Gaumens, der in das definitive Munddach aufgenommen wird, liegt im Niveau der Gaumenplatten. Der hintere Bezirk jedoch, der zum septum narium verschmälert ist, tritt (bei Betrachtung des Munddaches von der Mundhöhle aus) tiefer und läßt so über sich jene sekundären Gaumenplatten sich zusammenschließen. An der Grenze dieser beiden Teile befindet sich ein länglicher Höcker, der nach hinten spitz endet und von zwei ebenfalls langgestreckten Erhabenheiten flankiert wird, die den vorderen Rand der primitiven Choanen medial umgrenzen. Das Gebilde sieht der sich entwickelnden papilla palatina beim Schwein sehr ähnlich, von dem Inouye eine Reihe instruktiver Abbildungen bringt. Ihr weiteres Schicksal beim Menschen verdient noch eine eingehende Untersuchung.

Mit diesem mittleren Abschnitt des vorderen Teiles des primitiven Gaumens verwachsen nun die Gaumenplatten. Die Epithelverschmelzung geht im ganzen Bezirk der Berührung vor sich.

Die Epithelmauer wird auch hier durch Bindegewebe gesprengt und ersetzt, wobei Epithelreste sich längere Zeit erhalten können (Leboucq), doch soll dieses nicht im ganzen Bereich stattfinden; beiderseits wird ein von dem Nasenboden schräg nach medial unten zur Mundhöhle ziehender Epithelstrang beschrieben, der die Anlage der Stensonschen Gänge, der ductus nasopalatini bildet. In Fig. 56 ist dieser Strang noch als breites, unregelmäßig konturiertes Band vorhanden.

Nach der hergebrachten Ansicht soll dieser Epithelstrang beim Menschen wie bei den Säugetieren bestehen bleiben und später durch Aushöhlung den ductus nasapolatinus entstehen lassen. Ich finde jedoch an meinen Serien, daß dies nicht der Fall ist, daß der Zellstrang vielmehr teilweise zu grunde geht und ein Zusammenhang zwischen Mund- und Nasenhöhle sich sekundär, wahrscheinlich unter Benutzung der erhaltenen Reste, neu bildet. Es soll hier erwähnt werden, daß auch Mihalcovics bei einem 3½-monatlichen Embryo den Epithelgang unterbrochen fand.

Schon bei dem erwähnten 4 cm langen Embryo der 10. Woche zeigt die Serie den Epithelstrang stellenweise unterbrochen und in Degeneration, was aus technischen Gründen nicht ins Modell (Fig. 56) aufgenommen

werden konnte. Bei einem älteren, aber gleich großen Embryo (P. d. G.) ragt dann nur noch je eine Epithelknospe vom Nasenboden und vom Munddach ins Bindegewebe ein, die aber noch eine ziemliche Strecke voneinander entfernt sind. Ihre blinden Enden sind kolbig aufgeschwollen, mit sich stark färbenden Kernen dicht besetzt und bekunden dadurch eine intensive Zellvermehrung.

Bei einem 5 cm langen Embryo der 11. Woche hat sich die Epithelknospe vom Gaumenepithel abgelöst; die früher schon durch hellere Zellen ihre Degeneration anzeigende Verbindungsstrecke ist geschwunden, und der Rest liegt als Epithelstrang frei im Bindegewebe.

Bei älteren Embryonen (Tari, 16 cm Länge, 19. Woche) hat sich der Zapfen vom Nasenboden vollständig rückgebildet, der vom Gaumenepithel abgelöste Strang verdickt und zeigt auf dem Querschnitt das Bild der „Epithelperlen". Irgendwelcher epithelialer Zusammenhang zwischen Mund- und Nasenhöhle wurde bei Serien von Embryonen des 4. Monats vermißt. Erst eine Serie von einem 28 Wochen alten Fetus zeigte eine offene Kommunikation; der verbindende Epithelkanal war auf einer Seite viel mächtiger als auf der anderen.

Es scheinen also auch hier sehr variable Verhältnisse zu bestehen, die noch eine genaue Durcharbeitung erfordern. Auch beim Erwachsenen finden sich sehr verschiedene Bilder; nach A. Kölliker ist die Nasenöffnung des canalis palatinus meist offen, die Gaumenöffnung geschlossen. Ueber die definitive Ausbildung dieses Stensonschen Ganges fehlen noch Beobachtungen.

Die papilla palatina ist als ovale Erhebung am vorderen Teil des Gaumens sichtbar, anfangs (Fig. 28) halb versteckt in den hier stark gewucherten Epithelmassen. Im Inneren zeigt sich schon bei 6-monatigen Feten ein aus verfilzten Fasern bestehender Bindegewebskern, der beim Erwachsenen ein Knorpelstückchen enthalten kann (Merkel).

d) Entwicklung des geschlossenen Gaumens.

Auch nach der Vereinigung der beiden Gaumenplatten spielen sich am Gaumen noch wichtige Entwicklungsvorgänge ab.

Was die plastischen Verhältnisse anlangt, so gibt die Entwicklung des Alveolarfortsatzes des Zwischen- und Oberkiefers dem eigentlichen Gaumen erst einen vorderen und seitlichen Abschluß.

Nach Aufrichtung der Gaumenplatten in die horizontale Stellung heben sich zwar die Alveolarleisten besonders im Bereich des Oberkiefers deutlich heraus (s. Fig. 22), aber später geht die scharfe Abgrenzung wieder verloren, und der harte Gaumen schwillt vorn und seitlich allmählich zu dem hufeisenförmigen Wulst an, unter dem die Zahnkeime liegen (s. Fig. 25,

28, 31). Erst bei einem Fetus der 19. Woche treffen wir wieder auf eine schärfere Abtrennung der beiden Teile (Fig. 34), und von dieser Zeit an bleibt der eigentliche Gaumen vom Alveolarfortsatz deutlich geschieden.

An dem geschlossenen Gaumen zeigen sich nun auch neue Bildungen. Einmal zieht in der Mittellinie eine weiße Linie vom hinteren Ende der papilla palatina bis zum Einschnitt des Zäpfchens, die Stelle der Epithelverschmelzung der beiden Gaumenplatten anzeigend (Fig. 28). Später löst sie sich in einzelne Flecken auf, in dem Maße, als sich die Epithelmassen daselbst umbilden, und wird undeutlich. Reste können sich aber lange erhalten (s. Fig. 37). Die Besprechung der histologischen Vorgänge beim Gaumenschluß wird diese Bildung erklären.

Dann entwickeln sich auf dem harten Gaumen quer verlaufende Leisten, die bis zur Geburt an Zahl und Ausbildung zunehmen. Schon der 43 mm lange 10 Wochen alte Embryo (Fig. 28) zeigt beiderseits drei dieser Verdickungen, die vom Alveolarfortsatz konvergierend bis nahe an die Mittellinie reichen. Noch sind sie nur schwach abgesetzt und ziemlich glatt.

Deutlicher treten sie hervor am Gaumen des 75 mm langen 13 Wochen alten Embryo (Fig. 31). Hier haben sie sich auf 4 vermehrt, verlaufen gekrümmt mit nach hinten gerichteter Konvexität, mehr oder weniger nach medial-vorn strebend, sind streckenweise unterbrochen und besitzen schärfere gezackte hintere Ränder. Dies nimmt noch zu bei dem 155 mm langen Fetus der 19. Woche (Fig. 34), bei dem sie noch unregelmäßiger und stärker gezackt aussehen. Sie verzweigen sich und laufen wieder zusammen. Ihre Zahl ist deshalb schwer anzugeben; Mc Murrich mag mit seiner seiner Angabe von 5—7 Leisten recht haben. Die Rhaphe lassen sie frei. Besonders schön gezackt sind sie beim Neugeborenen (Fig. 37), der sie wohl auf der Höhe ihrer Entwicklung zeigt. Sie degenerieren von hinten nach vorn, können sich aber dort in verschiedener Ausbildung beim Erwachsenen erhalten. Bei Säugern bilden sie bekanntlich hohe, den Kauakt befördernde Leisten.

e) Histologische Vorgänge beim Gaumenschluß; Epithelreste.

Die histologischen Vorgänge, die sich bei der Vereinigung der Gaumenplatten untereinander und mit dem septum narium abspielen, sind sehr einfacher Natur, aber doch von praktischer Bedeutung. Mit Ausnahme des vorderen Endes der Gaumenspalte, in dem die ductus nasopalatini gebildet werden, sind die Verhältnisse überall dieselben, und unsere Bilder, die verschiedenen Gegenden entnommen sind, können daher direkt miteinander verglichen werden.

Erst nähern sich die Gaumenplatten bis zur Berührung, und die aneinander gelegten Epithelien verschmelzen (Fig. 122). Dann wächst Bindegewebe durch die Epithelmauern hindurch und zerteilt das Epithel in einzelne Stücke, die auf dem Querschnitt meist als runde Gebilde erscheinen (Fig. 123); die Reihe dieser Zellreste läßt noch gut die Ränder der verschmolzenen Teile bestimmen; Fig. 123 zeigt, daß sich die Nasenscheidewand an dieser Stelle mit der oberen Fläche des sekundären Gaumens vereinigt und nicht zwischen seine Platten eingeklemmt hat.

Die bindegewebige Vereinigung kann, wie im weichen Gaumen (Fig. 126), von Anfang an eine vollständige sein, so daß keine Epithelreste, sondern nur Bindegewebsstreifen ihre Stelle bezeichnen. Meist, so im harten Gaumen, bleiben aber die Epithelmassen lange Zeit erhalten und bilden sich weiter um. Fig. 123, 125 geben sie im Schnitt wieder. Man erkennt an ihnen einen Zapfen, der vom Oberflächenepithel aus in die Rhaphe hereinragt und über sich eine Reihe von Epithelklümpchen abgesprengt im Bindegewebe trägt. Doch handelt es sich hier, wie die Serie lehrt, nur um mehr oder weniger langgestreckte Gebilde.

Das Modell Fig. 56 zeigt von einem 4 cm langen Embryo in der Mitte des Gaumens eine der Nasenhöhle zu sehende Leiste, die ununterbrochen von den ductus nasopalatini bis an die hinterste Vereinigungsstelle der Gaumenplatten reicht. Hier haben wir es also mit einem einheitlichen, noch mit dem Epithel der Oberfläche zusammenhängenden Kamm zu tun. Auch die über ihm liegenden, ins Modell nicht mitaufgenommenen Epithelpartien lassen sich oft auf mehrere Schnitte hin verfolgen und besitzen dann längliche Gestalt.

Fig. 130 zeigt eine kleine Epithelkugel in der Mitte des Gaumens bei einem 50 mm langen Embryo, Fig. 89 einen größeren zystenartigen Zellhaufen ebenso bei einem Embryo aus dem 8. Monat.

Das weitere Schicksal des Epithelkammes hat Bergengrün verfolgt und eingehend beschrieben.

Er fand am Anfang des 5. Fetalmonats in der Rhaphe des harten Gaumens einen 3,05 mm langen zylindrischen Strang, der nur noch im vorderen Teil mehrere Male mit dem Oberflächenepithel in Verbindung, sonst aber schon völlig von diesem losgelöst ist. Er besitzt unregelmäßige Konturen und mehrfache ebenfalls in der Medianebene verlaufende Zweige. Er beginnt an der papilla palatina und reicht bis zur Grenze zwischen hartem und weichem Gaumen; der weiche Gaumen ist frei von dieser Bildung. Histologisch besteht der Strang an den dickeren Stellen peripher aus zylindrischen Basalzellen, darauf polygonalen Elementen und im Zentrum aus einer Hornschicht, deren Zellen sich an den Verbindungsstellen mit der

Oberfläche wie aus kraterförmigen Vertiefungen entleeren. Oft differenziert sich aus dem Bindegewebe eine fibröse Scheide um das Gebilde.

Später wird der Epithelstrang immer unbedeutender und teilt sich mehrfach, besonders an seinem hinteren Ende. Bindegewebe zerstört ihn immer mehr, manchmal durch Vermittlung von Riesenzellen und Leukocyten, und so schwindet er endlich in den ersten Lebensjahren vollständig. Bergengrün vermißte jeden Rest schon bei einem 1 Jahr 2 Monate alten Kinde und fand Rudimente das letzte Mal bei einem 2 1/2 Jahre alten Kinde.

Es handelt sich also nicht um Epithelperlen, sondern um Stränge; die makroskopisch am Gaumen sichtbaren Perlen entsprechen nur Teilstücken dieser Bänder.

Auffallend ist, daß diese nur am harten Gaumen vorkommen, besonders am hinteren Teil und am hinteren Rande, dagegen am weichen Gaumen, der doch ebenfalls durch Verwachsung der Gaumenfalten entsteht, stets fehlen. Bergengrün erklärt diese Tatsache durch Zugkräfte, verursacht durch die Wachstumsrichtung des Gaumens und das sich mit dem Gaumen dort vereinigende Nasenseptum, das ja keine Verbindung mit dem weichen Gaumen eingeht.

Lebоucq (1881) findet „Epithelperlen" auch seitlich von der Gaumennaht, hervorgegangen aus Resten der Zahnleiste und an beliebigen Stellen durch „Wucherungen des Gaumenepithels" entstanden. Letzteres finde ich nicht bewahrheitet. Lebоucqs Abbildung, die seine Ansicht stützen soll, zeigt auch sicher einen Längsschnitt durch den vorderen Teil der Zahnleiste.

III. Formentwicklung der Nasenhöhle.

Bis jetzt haben wir die Bildung der Nasensäcke, ihr Herausmodellieren aus der Umgebung besprochen, ohne noch auf die Umgestaltungen ihrer Wände Rücksicht zu nehmen. Diese sind aber sehr eingreifend, setzen sehr früh ein und verlaufen in sehr komplizierter Weise, so daß aus dem einfachen, glattwandigen Sack ein höchst verwickeltes Hohlraumsystem entsteht.

Um die Bedeutung dieser Umbildung zu verstehen, müssen wir einen kurzen Blick auf die Tierreihe werfen.

Das Riechorgan sämtlicher Wirbeltiere zeigt, wenn es nicht besonders stark rückgebildet ist, das Bestreben, seine innere Oberfläche erheblich zu vergrößern. Bei den wasserlebenden Tieren dient es allein dem Riechsinn, und da ist es die Notwendigkeit, den Aesten des Olfactorius eine möglichst große Fläche darzubieten, ohne das Organ selbst massig zu vergrößern, welche das komplizierte Innenrelief von Säcken, Furchen und Falten schuf.

Bei den luftatmenden Formen kam zu dieser Funktion noch die zweite hinzu, die eingeatmete Luft zu filtrieren und vorzuwärmen. Dieser Faktor wirkte der Oberflächenvergrößerung nicht entgegen, im Gegenteil, er bedurfte derselben auch, um ein dichtes Filter zu schaffen.

Somit finden wir bei allen Tieren aus physiologischen Gründen eine gewaltige Oberflächenvergrößerung im Riechorgan.

Die Lage dieser Einsenkungen und Hervorragungen ist verschieden. Bei den Wassertieren sind die beiden Organe durch einen breiten Zwischenraum getrennt und liegen an der Außenseite des Kopfes. Hier entwickelten sich die komplizierenden Einrichtungen besonders an der Innenseite, der septalen, erfahren allerdings später eventuell Verlagerungen. Bei den Reptilien wurde das Riechorgan mehr in den Kopf hinein verlegt, die Scheidewand verschmälerte sich. Daher bildet sich im Septum nur noch das Jakobsonsche Organ, während die Muschel von der Seitenwand entspringt. Bei Vögeln und Säugern wurde die trennende Zwischenwand immer schmaler, auch das Jakobsonsche Organ verlor daher an Bedeutung oder schwand völlig, die Septalwand verläuft ganz glatt (oder zeigt nur seichte Rinnen), und Abspaltungen von ihr vollziehen sich in frühen Entwicklungsstadien. So wurde mit Verschmälerung des Septum und Einbeziehen der Organe ins Innere des Kopfes die Oberflächenvergrößerung von der Innenwand auf die Außenwand übertragen.

Auch die Gestalt dieser Oberflächenvergrößerungen wechselt. Während wir bei Fischen zahlreiche nahegestellte Rinnen finden, zwischen denen nur schmale Falten stehenbleiben, treten diese bei Amphibien und Amnioten spärlicher auf, lassen breite Wülste zwischen sich und können sich zu Blindsäcken erweitern. Man sollte der Genese nach also eigentlich die Furchen als das Wichtige benennen und die Einragungen nebensächlicher behandeln. Indes sind diese letzteren nun einmal das Auffallende an der Nasenwand; sie lassen sich von innen meist in großer Ausdehnung übersehen, während die Rinnen nach Tiefe und Ausbildung gar nicht betrachtet werden können, und so wird man an dem althergebrachten Gebrauch, die Wülste zu benennen, festhalten müssen.

In der menschlichen Nase bezeichnet man die Wülste als Muscheln, conchae, die zwischen ihnen liegenden Rinnen als Nasengänge, meatus narium. Die Anlage und Entwicklung dieser Bildungen soll hier eingehend besprochen werden. Dann wird auch die Entwicklung des Jakobsonschen Organs und der Nasenscheidewand dargestellt werden, anhangsweise die Genese und Ausbildung des unteren Teiles des Tränennasengangs, der zur Nasenhöhle enge Beziehungen gewinnt.

1. Entwicklung der Muscheln und Nasengänge bis zur Geburt.

Ehe wir nun zur Genese der menschlichen Muscheln schreiten, müssen kurz die Verhältnisse bei den Säugern berührt werden, da das Geruchsorgan des Menschen bereits stark in Rückbildung begriffen ist und die

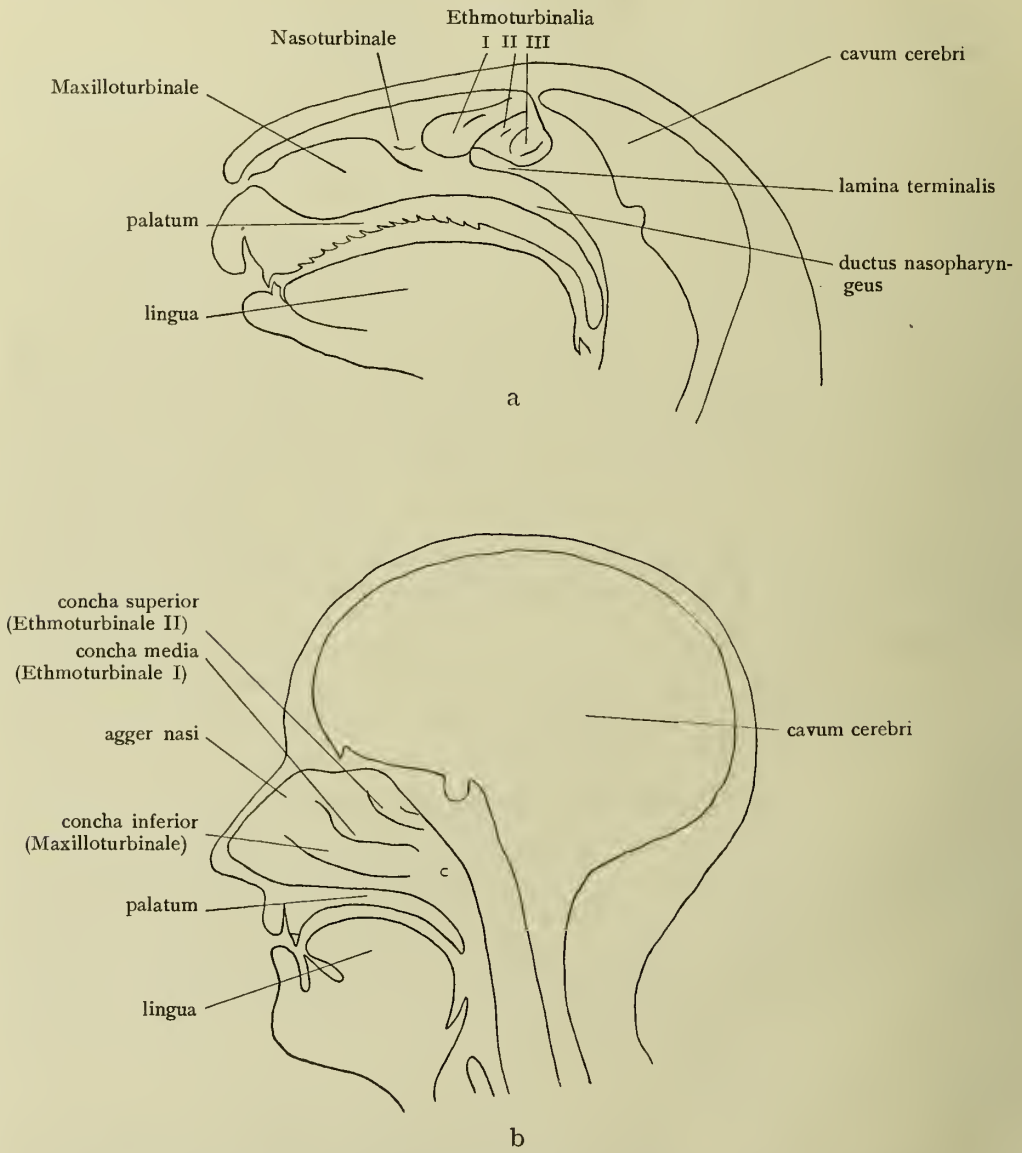

Textfigur IV. Medianschnitt durch den Kopf eines Kaninchens (a) und eines Menschen (b, nach Gegenbaur) nach Entfernung der Nasenscheidewand zur Demonstration der Homologie und Lage der Muscheln. Die Ethmoturbinalia liegen beim Kaninchen hinten, beim Menschen über dem Maxilloturbinale.

Entwicklungsprozesse nicht mehr in so klarer, übersichtlicher Weise zeigt, wie das eines makrosmatischen Mammaliers, z. B. des Kaninchens.

Die Seitenwand der Nasenhöhle eines Säugetiers (s. Textfigur IVa) zeigt eine Anzahl von Wülsten, von denen die beiden vorderen als Maxillo-

turbinale (ventral) und Nasoturbinale (dorsal) bezeichnet werden, während die den hinteren Bereich des Raumes erfüllenden den Namen Ethmoturbinalia tragen. Diese sind von vorn nach hinten angeordnet.

Beim Menschen (s. Textfigur IVb) lagern dagegen die Muscheln übereinander. Dies beruht zum großen Teil auf der enormen Entwicklung des Gehirns, das sich über die Nasenhöhle schob, so daß sich die hinteren Wülste über die vorderen legen mußten. Die vergleichende Anatomie hat nun in der unteren Muschel des Menschen das Maxilloturbinale der Säuger erkannt; das Nasoturbinale ist rückgebildet und tritt nur als unbedeutender Wulst, agger nasi genannt, auf. Mittlere und obere Muschel entsprechen je einem Ethmoturbinale.

Bezüglich der Genese der Muscheln hat das Studium von zahlreichen Serien von Säugerembryonen zu dem merkwürdigen Ergebnis geführt, daß Maxillo- und Nasoturbinale zwar von der ursprünglichen Seitenwand des Riechsackes geliefert werden, die Ethmoturbinalia dagegen von dem hinteren Teil der septalen Wand entstehen, der sich, wie beifolgende Skizzen (Textfigur V) zeigen, abknickt und zum Dach der Nasenhöhle wird. Somit wird dem ursprünglichen First des Nasensackes, der laterale und mediale Seite voneinander schied, seine Bedeutung genommen; er gelangt auf die Seitenwand und bildet die Rinne vor, resp. unter dem ersten Ethmoturbinale. Die weiteren Ethmoturbinalia legen sich auf der neuen Umbiegungsstelle an, sind also natürlich ebenfalls septaler Natur, und die definitive Grenze der beiden Wände kann erst entstehen, wenn das letzte Ethmoturbinale gebildet ist.

Es ergibt sich also, daß die septale Wand des Riechsackes früher Entwicklungsstadien, das „primäre Septum", wie ich es nennen möchte, nicht der medialen Epithelwand der Nase des erwachsenen Tieres, dem „definitiven Septum", entspricht. Letzteres stellt nur einen Teil des ersteren vor, indem der ganze hintere obere Teil des primären Septum zur Bildung der Ethmoturbinalia verbraucht und zur Seitenwand geschlagen wird.

Dies mußte vorausgeschickt werden zum Verständnis der Entwicklungsvorgänge bei menschlichen Embryonen, die, wie gesagt, nicht mehr so einfach und klar ablaufen wie bei den makrosmatischen Tieren.

In der menschlichen Nase pflegen wir die Muscheln nicht mit ihren sich aus der vergleichenden Anatomie ergebenden Namen zu belegen, sondern nach altem Brauch von unten nach oben zu zählen: untere, mittlere, obere Muschel.

Es entspricht die concha inferior dem Maxilloturbinale, die concha media dem Ethmoturbinale primum, die concha superior dem Ethmoturbinale secundum.

Killian nannte diese zuerst gebildeten Wülste Hauptmuscheln, die unter ihnen liegenden Nasengänge Hauptfurchen. Diese Bezeichnungen behalte ich bei, da die später sekundär auf diesen Muscheln oder in den Nasengängen entstehenden Rinnen und Wülste ihnen gut als Nebenfurchen resp. Nebenmuscheln gegenübergestellt werden

Textfigur V. Schnitte durch die Nasenhöhle eines Kaninchenembryo von 3,1 mm (a), 3,4 mm (b) und 3,9 mm (c) Kopflänge und eines Mäuseembryo (d) von 23 mm Steißscheitellänge, 67 × vergrößert.

Zur Demonstration der Entwicklung der Ethmoturbinalia und der septalen Wand des Geruchsorgans. In a ist die mediale Wand der Riechgrube noch glatt, in b knickt sich durch die Ethmoturbinalleiste (*EL*) der obere Teil über dem Jakobsonschen Organ (*JO*) ab, stellt sich immer mehr quer (c) und sinkt (d) zum ersten Ethmoturbinale (*ET*I) ein. Der Ethmoturbinalsack (*ES*), aus der Ethmoturbinalleiste hervorgegangen, flacht sich dann zum zweiten Ethmoturbinale ab (d).

können. Allerdings hat mich die Genese der Nasenseitenwand gelehrt, diese Begriffe schärfer zu fassen und daher manches als nebensächliche Bildung aufzufassen, was Killian als Hauptgebilde bezeichnete.

So wird die Darstellung der Entwicklung zeigen, daß eine Siebbeinhauptmuschel, ein Ethmoturbinale, ein selbständig aus ursprünglich septalen Teilen des Nasensackes herausgeschnittenes Gebilde ist, und daß ihre Zahl durchaus nicht so hoch ist, wie allgemein angenommen wird. Ich finde deren nur 2 beim Menschen ausgebildet. Dagegen treten Nebenfurchen in großer Zahl auf, speziell auf dem zweiten Ethmoturbinale, der oberen Muschel. Eine oberste Muschel, das sei hierbei gleich betont, ist also keine Hauptmuschel, sondern eine durch eine Nebenfurche herausgeschnittene Nebenmuschel; obere und oberste Muschel entsprechen zusammen einer Hauptmuschel.

Ueber die Art der Entstehung der Muscheln ist viel diskutiert worden. Die alte Ansicht, nach der sie aus der lateralen Wand ins Lumen vorwüchsen, das Niveau der ursprünglichen Seitenwand also in der Tiefe der Nasengänge läge, ist allgemein verlassen zugunsten der von Born und seinem Schüler Legal vertretenen Anschauung, daß die Muscheln durch Epithelwachstum aus der Wand herausgeschnürt würden. Das Primäre sind die Rinnen, die durch aktives Wachstum des Epithels ins Mesodermgewebe vordringen, so daß zwischen ihnen Wülste herausgeschnürt werden.

Die Muscheln sind also als stehengebliebene Reste der Nasenwand zu betrachten, und die ursprüngliche Seitenwand ist nicht in der Tiefe der Furchen, sondern auf der Oberfläche der Muscheln zu suchen. Das lassen auch Querschnittsbilder (Fig. 113, 117) deutlich erkennen.

In gleicher Weise entstehen durch Epithelwachstum die Ausweitungen der Furchen, die sich zu den pneumatischen Räumen entwickeln.

Wie groß die Rolle des Bindegewebes bei diesen Vorgängen ist, darüber wird noch viel gestritten. Daß es mit der allgemeinen Größenzunahme des Kopfes sich ebenfalls vermehrt und somit die Gestalt der Muscheln beeinflussen kann, ist zuzugeben. Ob es sich aber bei der ersten Bildung mit aktiv beteiligt, möchte ich bezweifeln.

Anfangs sind die Wülste von undifferenziertem Mesodermgewebe angefüllt und von embryonalem Epithel überzogen. Allmählich leiten sich in beiden Geweben Differenzierungen ein; das Mesoderm scheidet sich in Knorpel, Perichondrium, Gefäße usw., später bilden sich knöcherne Stützen der Muscheln, und das Epithel nimmt seine definitive Gestalt an.

Vorerst soll aber nur auf die Formveränderungen in der Nasenhöhle eingegangen werden.

Zur Darstellung der Entwicklung der Nasenmuscheln müssen wir Modelle der epithelialen Riechsäcke von Embryonen benutzen, also das Organ gewissermaßen aus seiner bindegewebigen Umgebung herauspräpariert studieren, und zwar hauptsächlich von der mesodermalen, äußeren Seite aus.

Es ist dies zwar eine ungewohnte Ansicht, da wir Nasenseitenwand und Septum vom Lumen aus zu betrachten pflegen; doch ist, wie eben erläutert, in früheren Stadien die Umbiegungsstelle zwischen diesen beiden Wänden wechselnd, und da gerade die Ethmoturbinalia in dieser Gegend ihren Ursprung nehmen, so ist ihre Entwicklung nur dann zu verstehen, wenn wir den Riechsack als Ganzes betrachten. Frontalschnitte werden ergänzend die Schilderung der Modelle vervollständigen.

In frühen Stadien ist die Wand des Riechsäckchens vollständig glatt; Fig. 94 und 95, die Schnitte durch das Organ des 9,2 mm langen Embryo wiedergeben, zeigen als einzige Differenzierung die Jakobsonsche Rinne am Septum. Muschelanlagen finden sich noch nicht.

a) Muscheln, aus der primären Seitenwand entspringend. Maxilloturbinale, Nasoturbinale.

Sehr bald treten die Muschelanlagen aber auf, und zwar zuerst in deutlicher Form das Maxilloturbinale, die untere Muschel.

Fig. 97 zeigt den oberen größten Teil der Seitenwand eines 10,5 mm langen Embryo schwach ins Lumen vorspringend; etwas stärker ragt er bei einem 12 mm messenden vor (Fig. 99 u. 100), besonders im vorderen Teil des Riechorgans.

Das Maxilloturbinale nimmt die ganze Seitenwand der Nasenhöhle ein, so daß über ihm kein Platz für eine weitere Muschel bleibt.

Beim Säugetier entwickeln sich jedoch zwei Muschelwülste von dieser Wand, deren oberer zum Nasoturbinale wird, während der untere das Maxilloturbinale bildet.

Da ist es interessant, daß ich bei zwei menschlichen Embryonen von 15 mm Länge im vorderen Teil der Nasenhöhle die seitliche Wand durch eine Furche gleichfalls in zwei Wülste geteilt fand, denen ich dieselbe Bedeutung zusprechen zu müssen glaube. Fig. 102 und 103 zeigen zwei Frontalschnitte durch den Kopf des Embryo, an denen diese Bildung deutlich hervortritt, Fig. 46 und 64 geben Ansichten des Modells und damit die Ausdehnung des Nasoturbinale wieder, Fig. 46 von außen, Fig. 64 vom Lumen der Nasenhöhle aus.

Spätere Stadien lassen von dem oberen Wulst und der ihn ventral abgrenzenden Rinne nichts mehr erkennen; er geht also, wenn er sich angelegt hat, sehr bald wieder zu grunde.

Bei menschlichen Embryonen von 15 mm Länge tritt also im vorderen Teil der Nasenhöhle über dem Maxilloturbinale ein Wulst auf, der nur als Rudiment eines Nasoturbinale gedeutet werden kann. Später gleicht sich die Rinne aus, und der betreffende Bezirk der Nasenseitenwand

bleibt eben, bis er sich in späten Fetalstadien wieder leicht vorbuchtet und als agger nasi die Lage des Nasoturbinale der Säuger angibt.

Grosser bestätigte meine Angabe vom Vorkommen eines Nasoturbinale bei menschlichen Embryonen; er fand die Anlage mehrfach, so bildet er sie ab bei einem Embryo von 14,2 mm Steißscheitellänge und bei einem älteren 22 mm langen, der sie nur einseitig zeigte.

Die weitere Entwicklung des Maxilloturbinale besteht einfach darin, daß die Furchen, die es von ventral und von dorsal begrenzen, tiefer einwachsen und damit eine breite, wulstig ins Lumen vorspringende Muschel abschneiden, die anfangs noch mit breiter Basis der Seitenwand aufsitzt; die beiden Rinnen werden damit zum unteren und mittleren Nasengang (vgl. die Bilder der Modelle Fig. 48, 50, 53 und Frontalschnitte Fig. 106, 113).

Allmählich wachsen sich diese Nasengänge mit ihren freien Kanten entgegen, so daß die Basis des Muschelwulstes schmäler wird. Während am mittleren Nasengang sich schon Differenzierungen einleiten, die zur Bildung der Nebenhöhlen führen, bleibt der untere Nasengang, der ja keinen derartigen Räumen zum Ursprung dient und insofern eine Sonderstellung einnimmt, eine hohe schmale Epithelleiste, die sich kräftig nach dorsal aufbiegt, vorn und hinten jedoch sich verflacht und so allmählich ausläuft.

Seine Epithelwände legen sich aneinander und verkleben, so daß das Lumen zeitweise schwindet (s. Fig. 121). Erst später öffnet sich der Gang wieder (Fig. 130, 132) durch Dehiszenz, bleibt aber lange Zeit sehr eng (s. unten Wachstum nach der Geburt).

Mit der Zunahme der Längenausdehnung der Nasenhöhle wächst auch das anfangs kurze Maxilloturbinale mächtig in die Länge (vgl. besonders Fig. 64 mit Fig. 67), zeigt sich aber schon bei einem 4 cm langen Embryo (Fig. 67) ziemlich in definitiver Gestalt: ein langgestreckter Wulst, parallel dem Gaumen gerichtet, der sich vorn allmählich oder plötzlicher aus der Seitenwand heraushebt, mit seinem freien Rande den Boden der Nasenhöhle fast berührt und nach hinten schmäler und niedriger wird. Die anfangs glatte Oberfläche kann durch Rinnen und Grübchen rauh werden.

Daß sich an den unteren Nasengang das blind endende untere Stück des Tränennasengangs anlegt, zeigt Fig. 56 und wird später genau behandelt werden.

b) Muscheln, aus der primären septalen Wand entstehend: Ethmoturbinalia.

Die erste Anlage der Ethmoturbinalia zeigt sich in einer Auftreibung des oralen Endes des Riechsackes. Während in seinen vorderen

Partieen das Lumen eng und der First scharf ist, erweitert es sich nach hinten, und die Umbiegung der lateralen in die mediale Wand geschieht mehr allmählich (s. Fig. 100). Die Modelle von Embryonen, die wenig länger als 10 mm sind (Fig. 44 und 45), zeigen besonders die septale Wand, die vorn konkav eingesunken ist, hinten aufgetrieben und nach medial-hinten gerichtet.

Dieser Bezirk, der noch nirgends scharf abgegrenzt ist (die „Ethmoturbinalfläche"), liefert das erste Ethmoturbinale, wie spätere Stadien lehren. In einem Stadium von 15 mm Länge ist er besser abgesetzt und schaut mehr nach hinten, ist aber von der lateralen Seite her (Fig. 46) noch nicht zu sehen. Doch wird diese Fläche bald auf die laterale Seite hinübergeklappt (Fig. 48) und gewinnt zugleich eine scharfe Begrenzung; es ist jetzt eine längliche Ebene, die den oberen hinteren Abschnitt der Seitenwand der Nasenhöhle einnimmt und bereits den Eindruck einer über dem Maxilloturbinale gelegenen Siebbeinmuschel macht, besonders vom Lumen aus gesehen (Fig. 65).

Die Reduktion des Geruchsorgans des Menschen spricht sich darin aus, daß dieses Ethmoturbinale sich erst nach Anlage des Maxilloturbinale, also viel später differenziert, als beim Kaninchen (bei diesem ist der Bezirk schon bei weit offener Riechgrube und ganz kleinem hinteren Blindsack zu erkennen, also schon vor Anlage der seitlichen Muscheln, s. Textfig. Vb), und daß dieser Bereich beim Menschen viel kleiner ist, als beim Kaninchen, also einen relativ kleineren Teil des Septum beansprucht.

An der gleichen Stelle, an der hinteren oberen Ecke des Nasensackes legt sich über dem ersten Ethmoturbinale das zweite an, indem der gerundete Fortsatz, der sich an diesem Ort findet und den ich processus ethmoidalis nannte, sich abflacht. Der vordere Teil der Muschel liegt anfangs noch deutlich auf der medialen Seite (s. Fig. 52) und läuft auf die septale Wand aus. Später wird das ganze Gebiet einheitlicher und auf die laterale Wand herübergeklappt; es erscheint dann als obere Muschel über der mittleren (Fig. 53, 54, 55).

Noch ein drittes Mal kann sich die obere hintere Ecke des Riechsackes abflachen und ein drittes Ethmoturbinale anlegen, das sich in Modell und Schnitt als Wiederholung des zweiten zeigt (s. Fig. 55, 56, 67, dann die Schnittbilder Fig. 113 und 117). Doch scheint es nicht zur Weiterbildung zu kommen, da an dieser Stelle (s. Fig. 83) keine Muscheln beobachtet werden; keinesfalls sind die Wülste, die hinter und über der oberen Muschel sich finden können, als echte Siebbeinmuscheln anzusehen; sie liegen an ganz anderer Stelle, als ein drittes Ethmoturbinale, und werden weiter unten als Nebenmuscheln gedeutet werden.

Die beiden ersten Ethmoturbinalien bilden sich aber weiter. Das erste besteht in einem länglichen Wulst, der zeitweise eine

scharfe vordere Abgrenzung erfährt (s. Fig. 53), so daß man erkennt, daß nur der hintere größere Teil der vom Septum herübergeklappten Ethmo turbinalfläche zum Aufbau der Muschel verwendet wird; der vordere geht allmählich in die seitliche Wand auf. Später (Fig. 55) schwindet dann diese vordere Grenzfurche wieder, und das erste Ethmoturbinale läuft breit auf die Seitenwand der Nasenhöhle aus. Auf der Oberfläche der Muschel kann sich eine sekundäre Furche einsenken, die in der Außenansicht als Leiste erscheint (Fig. 53). Auch mehrere solcher Rinnen sind beobachtet.

Auch die obere Muschel kann schon in frühen Stadien Nebenrinnen erhalten (Fig. 55), die den Wulst in Unterabteilungen zergliedern. Sehr oft erhält sich eine dieser Furchen, kann sich sogar tief einsenken und Ethmoidalzellen produzieren. Dann erscheint über der oberen Muschel eine oberste, die aber nicht als echtes Ethmoturbinale aufgefaßt werden darf, sondern nur als ein Teil der zweiten Siebbeinmuschel.

Die Zahl und Lage der Nebenfurchen der oberen Muschel ist sehr wechselnd; besonders in fetaler Zeit finden sie sich zahlreich, bilden sich aber meist wieder zurück. Sie führten Killian zu der irrigen Ansicht, daß dem Menschen 5—6 Siebbeinmuscheln zuzuschreiben seien.

Eine Anzahl Figuren illustrieren diese variablen Verhältnisse und geben zugleich Kunde von der weiteren Ausgestaltung der Nasenhöhle. Dabei soll vorerst nur die Gestalt der Muscheln und Nasengänge berücksichtigt werden; die wichtigen Vorgänge, die sich in der Tiefe der Spalten, von den Muscheln bedeckt, abspielen, werden später abgehandelt.

Da zeigt schon Fig. 68 von einem 75 mm langen Embryo der 13. Woche eine wichtige Neubildung, die allerdings individuell sehr verschieden ausgeprägt ist: an der mittleren und auch an der oberen Muschel bildet sich ein Lobulus aus, indem am vorderen Teil ein knotenartiger Vorsprung entsteht, der dem darüber befindlichen Nasengang eine winklige Knickung verleiht. Killian glaubte diesem geknickten Verlauf der Nasengänge eine wichtige Bedeutung beilegen zu müssen; ich halte dies nicht für richtig, da die Knickung erst spät und durchaus nicht immer auftritt.

Im übrigen hat sich die Nasenhöhle etwas in die Länge gestreckt; die untere Muschel liegt dem Boden auf, mittlerer und oberer Nasengang laufen etwas weniger schräg von vorn- oben nach hinten-unten, wie beim 4 cm langen Embryo (Fig. 67), mehr parallel dem engen unteren Nasengang, doch ist auch diese Stellung nicht konstant. Der obere ist breit und kurz; die obere Muschel trägt keine Nebenrinnen.

Ein anderes Bild liefert uns der 155 mm lange 19 Wochen alte Fetus (Fig. 71). Die mittlere Muschel trägt einen deutlichen Lobulus sowie eine flache Nebenfurche; der obere Nasengang ist länger, mehr schräg gestellt.

Auf der oberen Muschel, die keinen Lobulus besitzt, erscheint dicht über dem oberen Nasengang eine kurze seichte Rinne, die von ihr einen ventralen schmalen Streifen abtrennt, der in der Literatur eine große Rolle gespielt hat, indem er bald als Hauptmuschel, bald als Nebenmuschel bezeichnet wurde. Ich halte ihn für eine Nebenmuschel.

Ziemlich gleich alt ist der Fetus, dessen Nasenseitenwand Fig. 69 zeigt. Auf diesem Bild findet sich über dem oberen Nasengang ein oberster, tief einschneidend und den oberen in Gestalt wiederholend; trotzdem handelt es sich um eine Nebenrinne.

Ein ziemlich kompliziertes Relief zeigen die beiden Neugeborenen Fig. 72 und 74.

Bei ersterem ist der mittlere Nasengang breit, die mittlere Muschel mit deutlichem Lobulus und einer kurzen Nebenrinne versehen. Der obere Nasengang ist langgestreckt und eng; hinter und über ihm hat sich ein oberster eingesenkt von eigentümlicher Gestalt: hinten schmal, verbreitert er sich nach vorn und wird plötzlich durch eine überhängende lobulusartige Bildung geschlossen. In Fig. 74 tragen mittlere und obere Muschel den Lobulus, erstere eine, letztere zwei Nebenrinnen.

c) Nebenmuscheln.

Nach Schilderung der Genese der Hauptmuscheln möge auch die der in den Nasengängen liegenden, von den Hauptmuscheln bedeckten Nebenmuscheln hier Platz finden, die im allgemeinen nur sichtbar werden, wenn die Hauptmuscheln hochgeklappt oder an ihrer Anheftungsstelle abgeschnitten werden. Die auf der oberen Muschel sichtbaren Nebenfurchen, die von ihr Nebenmuscheln abteilen können, sind schon erwähnt worden.

Ebenso ist schon die nach Vorkommen, Lage und Ausdehnung höchst variable Nebenmuschel des oberen Nasengangs berührt worden, die tief im meatus superior versteckt sein oder beim Klaffen desselben in der Nasenseitenwand offen vortreten kann (s. Fig. 71). Sie erreicht zuweilen eine bedeutende Breite, so daß sie von einigen Autoren als echte Siebbeinmuschel angesprochen wurde.

Wo sich die Nebenrinnen, die diese Nebenmuscheln abtrennen, in die Tiefe senken, das schwankt eben außerordentlich, und dies erklärt die beispiellose Verschiedenheit im Auftreten dieser Nebenmuscheln.

Dagegen finden wir ziemlich konstante Verhältnisse im mittleren Nasengang. Die in ihm verborgenen Nebenmuscheln werden von der mittleren Muschel bedeckt und treten nur bei abnorm geringer Ausbildung derselben offen zutage.

Während der Nasengang in frühen Stadien glatt und ohne Modellierung ist (s. das Modell des 20 mm langen Embryo, Fig. 53), tritt mit der Abplattung seines Grundes und besonders mit der Ausbildung des infundi-

bulum ein charakteristisches Relief auf, das in Fig. 70 von einem Fetus des 5. Monats dargestellt ist.

Eine Spalte mit ventral und nach vorn gerichteter Konvexität scheidet ein vor und unter ihr liegendes Gebiet von einem ovalen über ihr gelegenen ab. Die Spalte ist das infundibulum, deren Eingang als hiatus semilunaris bezeichnet wird; ventral hat sie den processus uncinatus herausgeschnitten, dessen Entstehung von dem ventral gerichteten Wachstum des infundibulum abhängig ist und auf den 60. Tag verlegt wird. Etwas später (70. Tag) erhebt sich das dorsale Gebiet zur bulla ethmoidalis[1]). Beide Gebilde, anfangs flach (Fig. 70), heben sich allmählich stärker hervor infolge von Ausdehnung der Hohlräume, die von lateral und dorsal aus in sie hereinwachsen. Den processus uncinatus kann ein Luftraum, der vom infundibulum ausgeht, aushöhlen, die bulla wird von solchen, die in der Spalte dorsal von ihr münden, pneumatisiert.

Variabilität findet sich bei diesen Gebilden insofern, als der hiatus semilunaris sehr verschieden lang ist und besonders verschieden weit nach oben heraufreicht. Auch können sich auf der bulla ethmoidalis Nebenfurchen einsenken. Eine Reihe von verschiedenen Typen ist in Fig. 70, 73, 75, 76 und 77 abgebildet.

Vorn oben bohrt sich der mittlere Nasengang noch weiter ein, so daß die mittlere Muschel hier von der Seitenwand der Nasenhöhle abgetrennt wird. Es ist dies der recessus frontalis, der, anfangs glatt (Fig. 58, 70), Furchen und Grübchen in wechselnder Zahl und Ausdehnung ausbildet (cellullae frontales), zwischen denen leistenförmige Erhabenheiten (conchae frontales) stehenbleiben. Auch diese sehr variablen Verhältnisse werden durch die genannten Abbildungen illustriert.

Genaueres über die Entwicklung dieser Einsenkungen kann erst im Kapitel „Entwicklung der Nebenhöhlen der Nase“ mitgeteilt werden.

Die hier gegebene Darstellung der Entwicklung und Deutung der Nasenmuscheln des Menschen beruht durchaus auf eigenen Untersuchungen (s. Arch. f. mikr. Anat., Bd. 80, 1912) und weicht erheblich von der bisher gebräuchlichen ab, die auf die Arbeiten Killians zurückgeht.

Killian glaubte nämlich an der menschlichen Nase ursprünglich 6 Hauptfurchen und 5 oder 6 Hauptmuscheln nachweisen zu können. Er ging dabei von der Erwägung aus, daß das Geruchsorgan der Säuger komplizierter gebaut sei und man an dem rückgebildeten des Menschen nach Spuren derartiger früherer Zustände suchen könne.

So exakt Killians Untersuchungen sind, so konnte ich ihnen in ihrer Deutung doch nicht folgen, da mir die Gründe für seine Ansicht nicht stichhaltig scheinen und mich die Genese der Nasenmuscheln zu einer ganz anderen Ansicht zwang.

---

1) Grünwald nennt die bulla torus lateralis. Da sie schon vor der Pneumatisation als Wulst auftritt, so ist diese Bezeichnung gut. Die anderen Aenderungen der Nomenklatur, die Grünwald vorschlägt, halte ich vom anatomischen und entwicklungsgeschichtlichen Standpunkt für keine Verbesserungen.

Bestimmend waren für mich Studien über Entwicklung der Muscheln bei Säugetieren (s. Arch. f. mikr. Anat., Bd. 79, 1912). In diesen gelang es mir, den Begriff des Ethmoturbinale genetisch festzustellen („ein Ethmoturbinale ist ein selbständig aus ursprünglich septalen Partieen des Nasensackes herausgeschnittener Wulst") und damit die Zahl der Siebbeinmuscheln einwandfrei zu bestimmen. Denn da diese selbständig entstandenen Gebilde später durch Furchen in Unterabteilungen zerlegt werden können, so ist ihr morphologischer Wert nicht immer allein durch Betrachtung des vollentwickelten Zustandes anzugeben.

Nun lehrten mich meine Untersuchungen, daß viele, ja die meisten Säuger, selbst mit hervorragendem Riechvermögen ausgestattete, nur 3 oder 4 solcher Muscheln besäßen, ohne daß bei solchen in ihrer Entwicklung Rudimente einer größeren Anzahl nachgewiesen werden konnten, daß es also nicht angebracht ist, beim menschlichen Fetus nach einer möglichst hohen Anzahl zu suchen; anderseits zeigte mir die Entwicklung menschlicher Embryonen, daß nur 2 oder höchstens 3 Ethmoturbinalia selbständig entstehen, nur 2 sich aber ausbilden, und daß alle die Rinnen, die wir an der Nasenseitenwand menschlischer Feten finden, nicht als Haupt-, sondern als Nebenfurchen aufzufassen sind, die zwischen ihnen befindlichen Wülste also als Nebenmuscheln, nicht als Hauptmuscheln.

Ich mußte also eine geringere Anzahl von Ethmoturbinalien annehmen, als es Zuckerkandl und mit ihm Della Vedova, dann Killian und mit ihm Schaeffer taten.

d) Schema vom Bau der menschlichen Nasenhöhle.

Das Schema vom Bau der menschlichen Nasenhöhle, das sich aus diesen Untersuchungen ergibt, ist also auch wesentlich einfacher gestaltet, als das Killiansche.

Vom Lumen aus stellt sich die seitliche Nasenwand so dar, wie es Fig. 83 zeigt. Das Bild weicht nicht von den tatsächlich beobachteten Verhältnissen ab. Wir finden eine untere, mittlere, obere und oberste Muschel und unter diesen die gleichbenannten vier Nasengänge; der oberste ist als eine Nebenfurche auf dem zweiten Ethmoturbinale zu betrachten. Ein drittes Ethmoturbinale würde sich in der hinteren oberen Ecke des Organs anlegen, im Bereich der punktiert abgegrenzten Zone.

Ein zweites Schema (Fig. 84) zeigt uns die Nasenhöhle im Frontalschnitt, und zwar ist das Bild in Anlehnung an zwei etwa 1 cm voneinander entfernte Schnitte durch den Kopf eines erwachsenen Menschen entworfen.

Beide Seiten zeigen im Bereich der Siebbeinzellen und der oberen Muschel geringe Verschiedenheiten. Rechts sind die Bezeichnungen, wie sie in der menschlichen Anatomie gebräuchlich sind, eingetragen, links die sich aus vergleichend-anatomischen und entwicklungsgeschichtlichen Studien ergebenden.

Als unterste Bildung der Nasenseitenwand springt die untere Muschel, das Maxilloturbinale, vor. Ueber ihm hängt die mittlere Muschel

(concha media) herab, die aus dem ersten Ethmoturbinale hervorgeht. Die obere Muschel (concha superior) bildet rechts den Abschluß der Seitenwand nach oben; links findet sich über ihr noch eine oberste Muschel (concha suprema). Das ganze Gebilde, das rechts einheitlich ist und sich links in zwei Muscheln auflöst, entspricht einem einzigen Ethmoturbinale, und zwar dem zweiten. Sind vier Muscheln vorhanden, so sind die beiden obersten in allen bekannten Fällen Nebenmuscheln, durch eine Nebenrinne getrennt, und bilden zusammen eine einzige Hauptmuschel.

Rechts hat sich eine derartige Nebenmuschel in dem oberen Nasengang entwickelt (concha intermedia meat. nar. super.).

Von den Nasengängen liegt der untere unter der unteren Muschel (meatus narium inferior), der mittlere (meatus narium medius) liegt zwischen unterer und mittlerer und entspricht dem primären First des Nasensackes; das unter ihm gelegene Gebiet ist primär lateraler, das darüber befindliche primär septaler Natur.

Der mittlere Nasengang ist bekanntlich am kompliziertesten gestaltet. Einmal entwickelt er Nebenmuscheln (concha intermedia meat. nar. med.), von denen die untere dem processus uncinatus entspricht, die obere von einer Siebbeinzelle ausgehöhlte der bulla ethmoidalis. Zwischen beiden findet sich der Eingang in die Kieferhöhle (sinus maxillaris), über der Bulla der in vordere Siebbeinzellen (cellulae ethmoidales anteriores s. bullae ethmoidalis).

Auch der obere Nasengang (meatus narium superior) weitet sich zu Zellen aus (cellula ethmoidalis posterior).

Der oberste Nasengang, der links ausgebildet ist (meatus narium supremus) hat dagegen nicht den Wert einer Hauptfurche, sondern nur den einer Nebenrinne (sulcus intermedius).

Nicht dargestellt sind in der Figur der sinus frontalis, der ja auf verschiedenen Wegen entstehen kann, und der sinus sphenoidalis. Den Eingang in letzteren sehen wir aber in der Tiefe der Nasenhöhle unter der lamina cribrosa als punktierten Kreis.

Sonst gibt uns das Kombinationsbild aber alle wichtigen Differenzierungen der seitlichen Nasenwand wieder, ohne allzu fremdartig zu wirken.

Ganz abweichend muß natürlich ein Schema aussehen, das auch die embryonalen Gebilde in möglichst einfacher Form wiedergibt. Dies ist in Fig. 85 geschehen. Der Schnitt liegt parallel der Siebplatte, entspricht also in der Hauptsache der Paullischen und Killianschen Schnittrichtung, neigt sich aber nach vorn, um noch das Maxilloturbinale mitaufzunehmen, und endet so auf dem Boden der Nasenhöhle.

Hier finden wir in einfachster Form das Maxilloturbinale wieder, darüber die drei Ethmoturbinalia, das letzte nur als Anlage. Im mittleren

Nasengang stecken die Nebenmuscheln des processus uncinatus und die bulla ethmoidalis. Zwischen beiden liegt das infundibulum, das in die Kieferhöhle und in den sinus frontalis führt. Ueber der Bulla befinden sich Siebbeinzellen.

Der obere Nasengang besitzt eine Siebbeinmuschel als abgeschnürten Teil des zweiten Ethmoturbinale. Unter diesen stülpen sich hintere Siebbeinzellen heraus.

In der hinteren oberen Ecke liegt der Eingang in die Keilbeinhöhle.

2. Entwicklung der Nasenhöhle des Kindes.

Die Nasenhöhle des Neugeborenen erscheint auf den ersten Blick nicht sehr verschieden von der des Erwachsenen; und doch finden sich bei eingehender Betrachtung zwischen beiden erhebliche Unterschiede, die von großer praktischer Bedeutung sind, da sie die Ursache sind, daß der für den Erwachsenen harmlose Schnupfen für Säuglinge eine ernsthafte und gefährliche Affektion darstellt.

Zwar sind alle Bildungen an der Nasenseitenwand beim Neugeborenen bereits hoch entwickelt; die Muscheln sind fertig ausgebildet, die Nebenhöhlen sind angelegt und haben eine ziemlich beträchtliche Ausdehnung erreicht (s. Fig. 62). Ein Vergleich zwischen Nasenseitenwand des Neugeborenen und Erwachsenen (s. Fig. 82 und 141) lehrt aber, daß erstere nicht bloß ein verkleinertes Abbild der letzteren ist, sondern wesentlich andere Verhältnisse aufweist, indem der obere, der Siebbeinabschnitt, der sich zwischen mittlerer Muschel und lamina cribrosa ausdehnt, etwa doppelt so hoch ist wie der untere Kieferabschnitt, der beim Erwachsenen die gleiche Höhe wie der obere besitzt. Ebenso ist der zum unteren Teil gehörige Nasenausgang beim Säugling sehr niedrig.

Der mittlere Nasengang des Neugeborenen ist daher eng, der untere noch geschlossen, da die untere Muschel den Boden berührt (Fig. 136).

Der Neugeborene atmet daher durch den gemeinsamen Nasengang, der nur durch den noch engen mittleren vermehrt wird; der kurze, enge obere kommt nicht in Betracht. Diese enge Luftpassage kann aber leicht durch Schwellung und Sekret völlig verlegt werden, und so erklärt sich die Gefährlichkeit des Schnupfens bei Säuglingen.

Es ist daher wichtig, das Wachstum der Nasenhöhle bei Kindern zu verfolgen. Bei der Seltenheit des einschlägigen Materials bin ich dabei ganz auf die Literatur angewiesen, die sehr spärlich ist; hauptsächlich kommt die Arbeit von Disse in Betracht, an die ich mich auch halte.

Dabei zeigt sich die auch bei der Entwicklung anderer Skeletteile gefundene Tatsache, daß das Wachstum der Nasenhöhle nicht gleichmäßig vor sich geht, sondern schubweise; Perioden stärkeren Wachstums sind von solchen fast völligen Stillstandes unterbrochen.

Die erste Wachstumsperiode umfaßt die ersten 6 Monate, dann tritt ein Stillstand ein bis zum Ende des 2. Jahres, während dessen sich das Milchgebiß ausbildet. Vom Anfang des 3. bis zum 7. Jahre dauert die zweite Wachstumsperiode.

Am Ende des 8. Jahres ist die definitive Form der Nasenhöhle erreicht; die Differenzen zwischen der des Kindes und der des Erwachsenen sind ausgeglichen, und der einzige Unterschied von der letzteren besteht noch in einer Kleinheit des Raumes. Vom 8. Jahre an tritt von neuem eine Pause im Wachstum ein bis zur Pubertät (Merkel); später soll sich besonders der mittlere Nasengang vergrößern.

Die Höhe der Nasenhöhle und damit die des meatus narium communis wird in den ersten Lebensjahren hauptsächlich durch Wachstum des Kieferskeletts vermehrt und dieses steht in Zusammenhang mit der Ausbildung der Zähne.

Besonders schnell wächst der Kieferabschnitt in den ersten 6 Monaten des postfetalen Lebens; verhält sich seine Höhe zu der des Siebbeinteiles nach der Geburt wie 1 : 2, so verschiebt sich dies Verhältnis im 6. Monat fast auf 1,5 : 2 (s. nähere Werte in der Tabelle auf S. 50, die Disses Arbeit entnommen ist); vgl. Fig. 72 und 74 mit Fig. 79 und 80.

Von diesem Zeitpunkt an bis zum Ende des 2. Jahres ändert sich dieses Verhältnis nicht, erst vom 3. Lebensjahr an wächst der Kieferteil wieder erheblich, auch im Vergleich zum Siebbeinteil.

Der mittlere Nasengang nimmt anfangs wenig an Weite zu; im 2. Monat erhöht sich der Eingang von 2 auf 3 mm (s. Fig. 136), im 9. Monat noch auf etwas mehr, und bleibt so im 2. Lebensjahre. Erst im 5. Jahre erreicht er eine Weite von 5 mm (Fig. 137), im 8. eine solche von 8 mm (Fig. 139 und 140).

Diese anfangs geringfügigen Veränderungen, die mit dem Wachstum des Kieferskeletts also nicht Schritt halten, erklären sich vielleicht durch eine in den ersten Jahren mehr quere Stellung der dicken unteren Muschel, die so den Eingang in den mittleren Nasengang von unten her verengt; später verdünnt sich die Muschel, stellt sich mehr senkrecht und rückt so von der mittleren ab (vgl. Fig. 136 mit Fig. 139).

Der mittlere Nasengang wird also erst nach dem 2. Jahr wesentlich für die Atmung benutzt.

Noch später öffnet sich der untere Nasengang, da die untere Muschel bis zum 5. Monat meist, im 6. zuweilen noch den Boden der

Wachstum der Nasenhöhle nach Disse.

Alter	Höhe der Nasenhöhle	Höhe des Siebbein-abschnitts	Höhe des Kiefer-abschnitts	Höhe des unteren Nasenganges	Höhe des mittleren Nasenganges	Höhe des oberen Nasenganges	Höhe des Nasenaus-ganges	Lage der Tuben-öffnung
1) Neugeborener	18	12	6	0	2	1	5	unterhalb des harten Gaumens
2) 2 Wochen	20	13	7	0	2	1	5	Ebene des harten Gaumens
3) 1 Monat	21	14	7	0	2	Schlitz	7	Boden der Nasen-höhle
4) 2 Monate	22	13	9	fast 1	3	2	10	dgl.
5) 4 „	20	12	8	1	3	Schlitz	9	„
6) 5 „	20	13	7	1	3	2	8	„
7) 6 „	22	13	9	0	2	Schlitz	9	„
8) 9 „	22	13	9	fast 0	3	1,5	8	hintere Spitze der unteren Muschel
9) 1 Jahr	25	14	11	fast 0	3	Schlitz	9	etwas über dem Boden d. Nasen-höhle
10) 1 Jahr 10 Monate	24	13	11	2	3	2	10	etwas tiefer als die untere Mu-schel
11) 4 Jahre	31	17	14	3	5	1	10	hintere Spitze der unteren Muschel
12) 5 „	28	15	13	4	5	4	11	dgl.
13) 6 „	28	18	10	2	4	2	15	„
14) 7 „	41	20	21	6	8	4	20	„

Nasenhöhle berührt. Der untere Nasengang bleibt dann bis ins 2. Lebensjahr sehr niedrig. Erst mit dem Beginn des 3. Lebensjahres (Fig. 78) wird der Eingang in ihn deutlich und wächst, zugleich nimmt der Gang auch in querer Richtung zu, doch bildet sich der mittlere Nasengang schneller aus als der untere.

Aehnlich wächst der hintere Nasenausgang, der am Ende des 6. Monats doppelt so hoch ist, wie zur Zeit der Geburt, diese Höhe bis zum Ende des 2. Jahres behält (vgl. Fig. 78 mit Fig. 72) und erst vom 3. an bis zum 8. Jahre beständig höher wird.

Damit verändert sich die Lage der Tubenöffnung, die beim Fetus unter dem Niveau des Gaumens liegt, beim Neugeborenen in der Höhe desselben (Fig. 74) und in den ersten Lebensmonaten, sicher vom 9. Monat ab, noch höher steigt. Am Ende des 2. Jahres liegt sie in der Verlängerung des Hinterendes der unteren Muschel, wo sie bis zum 8. Jahre liegen bleibt. Bei Erwachsenen befindet sie sich 10 mm über dem Gaumen (Kunkel), kann sogar in das Niveau des mittleren Nasenganges rücken.

Ebenso wie die Höhe nimmt die Breite der Nasenhöhle vom 2. Jahre ab deutlich zu.

Was nun das Wachstum des Siebbeins und des Oberkiefers im einzelnen betrifft, so nimmt von der medialen Fläche des os ethmoidale

allein das Gebiet der mittleren Muschel zu, und zwar vom 2. Jahr an bis zum 7. Der darüber gelegene Bezirk, vom oberen Nasengang bis zum Dach, behält seine Höhe (vgl. Fig. 69 und 72 mit Fig. 79 und 80).

Im Oberkiefer treten die Zahnkeime in den sich bildenden Alveolarfortsatz. Damit kann sich ein Körper ausbilden (vom 3. Jahr an). Die untere Muschel senkt sich mit der herabtretenden Zahnhöhle. So wird der mittlere Nasengang geräumiger. Dagegen bleibt der Eingang in die Kieferhöhle unverändert an seiner Stelle und findet sich dann im oberen Bereiche des sich weit nach unten ausdehnenden Raumes.

Das Wachstum der Nasenhöhle hält gleichen Schritt mit dem des Schädels im allgemeinen, indem nach Merkel dieser von der Geburt bis zum 7. Jahr wächst, dann folgt eine Pause bis zur Pubertät, nach der wieder eine Periode des Wachstums sich einstellt, in der das Gesicht sich besonders nach hinten und unten entwickelt. Dabei rückt die Kieferpartie etwas nach vorn, und der orthognathe Gesichtstypus des Neugeborenen wird mehr oder weniger prognath.

3. Entwicklung der Nebenhöhlen der Nase.

Die Nebenhöhlen der Nase nehmen ihren Ausgang von den Furchen der Seitenwand, die sich zu den Nasengängen umbilden (sinus frontalis, maxillaris, cellulae ethmoidales) oder von dem hinteren oberen Winkel der Nasenhöhle (sinus sphenoidalis). Von den Nasengängen kommen der mittlere, obere und eventuell oberste in Betracht.

Diese Nebenräume zeigen eine enorme Variabilität, die praktisch von hohem Wert ist — und zwar in zwei Richtungen. Einmal sind sie von sehr verschiedener Größe — individuelle Differenzen, die sich hauptsächlich erst nach der Pubertät geltend machen. Dann aber nehmen sie zum Teil noch von verschiedenen Stellen der Nasenschleimhaut ihren Ursprung. Während die Kiefer- und die Keilbeinhöhle stets am gleichen Ort angelegt werden, können sich die Stirnhöhle und die Siebbeinzellen von verschiedenen Stellen aus entwickeln. Es kommt eben nur darauf an, daß sich an bestimmten Stellen luftführende Räume finden, von wo aus sie pneumatisiert werden, da ist weniger wichtig, und so wird dasselbe Ziel auf verschiedenen Wegen erreicht.

Ueber die Ausbildung der Nebenhöhlen bei Erwachsenen gibt besonders der prachtvolle Atlas von Killian „Die Nebenhöhlen der Nase“ Auskunft, in welchem die Räume mit ihrer Schleimhaut von außen präpariert dargestellt sind. Es ist nun natürlich ein Ding der Unmöglichkeit, alle die verschiedenen Fälle in der Entwicklung zu verfolgen; es genügt daher wohl, einige besonders wichtige herauszusuchen und im übrigen das

Prinzip der Genese dieser Nebenhöhlen klarzustellen, so daß man jeden speziellen Fall auch entwicklungsgeschichtlich verstehen kann.

Die Bildung der Nebenhöhlen geht in der Weise vor sich, daß die Nasenrinnen, die die einzelnen Muscheln herausgeschnitten haben, das gleichmäßige Wachstum, das sie im Beginn charakterisierte, einstellen; einige Stellen derselben fangen an, sich besonders intensiv vorzutreiben, während andere zurückbleiben, so daß sich an Stelle der vorher gleichmäßigen Furche ein System von Ausbuchtungen entwickelt, die durch Scheidewände mehr oder weniger vollkommen voneinander getrennt werden.

Ich glaube, daß es sich hierbei einzig und allein um ein an bestimmten Orten lokalisiertes stärkeres Wachstum handelt, ohne daß man Verwachsungen, wie sie Killian zur Erklärung der Bildungsgeschichte dieser Räume herbeizieht, dafür verantwortlich zu machen braucht; ein Verschwinden von Rinnen, wie es im Laufe der Entwicklung angenommen werden muß, kann auch durch ein ausgleichendes Wachstum zustande kommen, ohne Verwachsungsprozesse, die noch nicht beobachtet worden sind und die ich daher für die normale Entwicklung ausschalten möchte. Auch die Keilbeinhöhle entsteht meiner Auffassung nach durch Ausstülpung des Nasenhöhlenepithels, nicht durch Abschnürung des hinteren Teiles der Nasenhöhle, wie Killian annimmt.

Die Zellen können bei ihrem Wachstum wieder einzelne Buchten austreiben, so daß sie nicht mehr einfache Blasen vorstellen. Daher fließen in der Seitenansicht anscheinend isolierte Zellen oft noch vor ihrer Mündung zu einem einzigen Raum zusammen. Auch bringt es das verschieden intensive Wachstum mit sich, daß die Zellen sich überlagern, eine die andere überwachsen kann, so daß sie in das Gebiet fremder Nebenräume übergreifen. So kann z. B. eine Zelle des mittleren Nasenganges sich so weit nach hinten-oben ausdehnen, daß ihr Hauptraum im Bereich des oberen liegt. Bestimmend für den morphologischen Wert einer Siebbeinzelle ist also nicht ihre Lage, sondern ihre Oeffnung.

Meist entwickeln sich die Nebenhöhlen nach der Seite und nach oben, der lamina cribrosa zu. Doch können sie auch medial wachsen und so in die Muscheln selbst gelangen und diese pneumatisieren. Dies ist nicht selten der Fall mit der mittleren Muschel, auch mit dem processus uncinatus und dem agger nasi, seltener mit der oberen Muschel. Ganz selten kann sich vom mittleren Nasengang aus eine Zelle so weit abwärts erstrecken, daß sie die untere Muschel pneumatisiert.

Die Zellen können in seltenen Fällen durch Dehiscenz ihrer Wandung sekundär zur Kommunikation gelangen.

Nebenhöhlen bildet in großer Anzahl der mittlere Nasengang (Kieferhöhle, vordere Siebbeinzellen mit Stirnhöhle), stets der

obere und in 3/4 der Fälle, falls er vorhanden ist, der oberste Nasengang (hintere Siebbeinzellen); die Keilbeinhöhle geht vom oberen hinteren Winkel der Nasenhöhle aus.

Die Lage und Mündung dieser Nebenräume gibt Fig. 86 wieder; in dieser ist auf die Umrisse der Nasenseitenwand (nach Killians Modell) nach Entfernung der unteren und mittleren Muschel das System der Nebenhöhlen rot eingezeichnet; die Oeffnung gibt ein roter Kreis an.

1) Mittlerer Nasengang.

In das Infundibulum, das sich im hiatus semilunaris zwischen processus uncinatus und bulla ethmoidalis einsenkt, mündet unten der sinus maxillaris, über ihm meist eine nach vorn wachsende cellula infundibularis. Zwischen bulla ethmoidalis und der Wurzel der mittleren Muschel senken sich vordere Siebbeinzellen ein, die die Bulla pneumatisieren und daher cellulae bullae ethmoidalis genannt werden.

Der obere Teil des mittleren Nasenganges, der recessus frontalis, läßt cellulae frontales hervorgehen. Eine derselben oder auch der ganze recessus erweitert sich zum sinus frontalis.

2) Oberer Nasengang.

Vom oberen Nasengang entstehen meist zwei hintere Siebbeinzellen, eine obere (vordere) und eine untere (hintere).

3) Der oberste Nasengang entwickelt eine oder mehrere hintere Siebbeinzellen.

Der sinus sphenoidalis entsteht dicht unterhalb der hinteren oberen Ecke der Nasenhöhle.

Die Entwicklung der einzelnen Nasengänge sei nun noch gesondert besprochen, und zwar an der Hand von Modellen und Präparaten, die die Außen- (Bindegewebs-)Seite der Nasenhöhle wiedergeben.

Wie sich das Relief der Nasengänge, von der Lumenseite aus gesehen umbildet, ist schon bei der Entwicklung der Nebenmuscheln abgehandelt worden.

a) Nebenhöhlen des mittleren Nasenganges.

Da die erste Ethmoidalfurche, die dem Maxilloturbinale, der unteren Muschel, eine obere Grenze gibt, sich zuerst bildet, so ist auch zu erwarten, daß die Differenzierung des sich aus ihr entwickelnden mittleren Nasenganges am frühesten einsetzt.

In der Tat zeigt schon das Modell des 20 mm langen Embryo (Fig. 53) den Boden dieser Rinne in ihrem vorderen Teil verdickt.

Bei dem 26 mm langen Embryo (Fig. 55) bildet diese Verbreiterung schon eine seitlich abgeflachte Tasche, die ventral überhängt, vorn besonders deutlich ausgeprägt ist und, nach hinten sich verdünnend, in den noch scharfen First des hinteren Bezirks der Furche übergeht.

Bei dem 4 cm langen Embryo (Fig. 56) ist diese Tasche nach hinten besser abgesetzt und spitz ausgezogen; sie kann schon als Infundibulum bezeichnet werden, dessen untere Spitze den sinus maxillaris bildet. Auch erstreckt sich eine Bucht der Abplattung nach vorn-oben, sie entwickelt sich zum recessus frontalis; der obere hintere scharfe Rand liefert die cellulae bullae ethmoidalis.

Noch besser ausgeprägt sind diese Verhältnisse bei einem Embryo der 12. Woche, von dem Kallius den Ausguß der Nasenhöhle modelliert hat, der in Fig. 58 abgebildet ist. Vom Infundibulum erstreckt sich als spitzer Zapfen der sinus maxillaris nach unten, der hier zum ersten Mal abgegrenzt in Erscheinung tritt; ebenso hat sich der recessus frontalis weiter heraufgeschoben.

Im folgenden muß das Schicksal dieser Bildungen wieder getrennt behandelt werden.

A. Sinus maxillaris.

Die Kieferhöhle bildet also in frühen Stadien (4 cm langer, 10 Wochen alter Embryo, Fig. 56) den unteren noch wenig abgegrenzten Teil der Abplattung des mittleren Nasenganges; in der 12. Woche finden wir schon eine kleine, nach unten spitz zulaufende, abgegrenzte Abteilung (Fig. 58). Eine doppelte Anlage, bestehend aus zwei getrennten Taschen, wie sie Schaeffer beschreibt, habe ich nicht beobachtet.

Die weitere Entwicklung zeigen die Präparate, in denen die Schleimhaut von außen dargestellt ist; die Innenwand der Nasenhöhle läßt natürlich nichts davon erkennen, da selbst der Eingang in den Sinus vom processus uncinatus und der bulla ethmoidalis dem Blick entrückt wird (Fig. 70).

In Fig. 59 finden wir einen über den unteren Nasengang herabhängenden Sack, der breit dem mittleren Nasengang aufsitzt. Dieser Ansatz kann aber auch, wie Schaeffer richtig bemerkt, sehr schmal sein. Dies ist z. B. bei dem Embryo der 19. Woche, dem Fig. 60 entnommen ist, der Fall; das ostium sinus befindet sich an seinem vorderen oberen Ende.

Während die Differenzierung der Nebentaschen im übrigen schnell zunimmt, verändert sich die Anlage der Kieferhöhle wenig; sie wächst im Verhältnis der ganzen Nasenhöhle mit, nimmt aber relativ nicht erheblich an Umfang zu, wie die Reihe der Präparate 61—63 lehrt; die letztgenannten zeigen den Zustand zur Zeit der Geburt. Erwähnenswert ist nur das Verhalten des Sinus zum Tränennasengang. Anfangs (Fig. 59—61) ist sein vorderer Rand von diesem ziemlich weit entfernt; später wächst die Höhle weiter nach vorn, erreicht den Gang (Fig. 62), kann sich auch seitlich von ihm vor ihn schieben und so einen recessus praelacrimalis bilden.

Schon im 7. Monat hat der Sinus seine seitlich vorgebuchtete Knorpelhülle usuriert und gelangt so in den knöchernen Oberkiefer hinein, in dem sein weiteres Wachstum von statten geht.

Während die Kieferhöhle anfangs eine runde oder längliche Gestalt besitzt (Fig. 59), die sie auch nach dem ihr Wachstum wenig beeinflussenden Durchbruch der Milchzähne behält, wird sie mit dem Durchbruch der bleibenden Zähne mehr pyramidenförmig (s. Fig. 139); im 12. oder 15. Jahre hat sie die Gestalt der erwachsenen erreicht, im 14.—18. die definitive Ausdehnung.

Zuckerkandl beschreibt ihr Wachstum in Beziehung zu den umgebenden Gebilden. Ihre Anlage reicht vom sulcus lacrimalis bis zur Alveole des 2. Mahlzahnes, lateral bis an den canalis infraorbitalis, den sie im 2. Lebensjahr hinten bereits überschreitet, auch erstreckt sie sich nach unten bis an den Ansatz des maxilloturbinale osseum (Fig. 137). Im 3. und 4. Jahre wächst sie nach vorn unter dem Infraorbitalkanal seitlich vor (Fig. 137) und dringt im 8.—9. Jahre in den Jochfortsatz ein; damit hat sie der Quere nach die definitive Form erreicht.

Das ostium accessorium vermißte Schaeffer bei Feten und Kindern; es entsteht also erst später durch Dehiscenz der Schleimhäute von Nasenhöhle und sinus maxillaris. Dies geschieht infolge Ausweitung der Kieferhöhle, wobei die Wände verdünnt werden, so daß die nicht durch Skelett verdickte „hintere Fontanelle“ zwischen Gaumenbein und processus uncinatus des Ethmoids und processus ethmoidalis der unteren Muschel einreißt. Da bei Kindern all diese Wände noch dick sind, kann man eine solche Oeffnung noch nicht erwarten. Schaeffer fand sie in 42,4 Proz. bei Erwachsenen von 20—90 Jahren, in 2,4 Proz. 2 ostia accessoria.

Wachstum der Kieferhöhle:

Alter	Maß in Millimetern			
4. Monat	0,5 tief			Zuckerkandl
6½ „	3,0 lang	1,5 breit		„
9.—10. „	5,0 tief			„
	Höhe	Länge	Breite	
Neugeborener	5	10	3½	Ónodi
1. Jahr	3—9	5—19	2½—8	„
2. „	8—9	10—12	3—7	„
3. „	13	23	13	„
4. „	13	26	12	„
8. „	23	28	20	„

B. Cellula infundibularis.

Die Entwicklung von Nebenhöhlen beschränkt sich nicht nur auf den unteren hinteren Abschnitt des Infundibulum, der die Kieferhöhle hervor-

sprossen läßt; auch weiter dorsal und vorn kann sich eine Blase oder mehrere vorbuchten, die dann cellula infundibularis genannt wird und den processus uncinatus pneumatisiert. Fig. 61 zeigt diesen Rand des Infundibulum bereits eingekerbt, Fig. 63 die Zelle ausgebildet.

Die Zelle kann in seltenen Fällen bis ins Stirnbein reichen oder auch den agger nasi vortreiben.

C. Cellulae bullae ethmoidalis.

In gleicher Weise bildet sich der Sack über der bulla ethmoidalis verschieden aus. Er läßt eine oder mehrere (nach Schaeffer 1—3) Zellen hervorgehen, die seitlich Anschluß an die infundibularen und frontalen Cellulae gewinnen und so die medial von ihnen gelegene bulla ethmoidalis aushöhlen; man bezeichnete sie früher als mittlere Siebbeinzellen. Killian nennt sie cellula intermedia superior meatus narium medii oder Bullazelle. Sie sind in allen Präparaten Fig. 59—63 zu erkennen, auch in Fig. 70, 77.

Da eine der genannten Zellen fehlen oder doppelt entwickelt sein kann, und die Größenausdehnung der einzelnen enorme Verschiedenheiten darbietet, so ergeben sich für den erwachsenen Zustand sehr erhebliche Variationen, die auch bekannt sind.

Während diese Zellen stets vorhanden sind, kommen solche, die von Furchen ausgehen, die auf oder unter der bulla ethmoidalis liegen, nur selten zur Beobachtung, erstere nach Schaeffer in 13 Proz., letztere in 11 Proz. (s. Fig. 76).

D. Recessus frontalis.

Sehr verwickelte Verhältnisse finden sich an dem nach oben vorgewachsenen Teil des mittleren Nasenganges, dem recessus frontalis.

Bei dem 4 cm langen Embryo der 10. Woche (Fig. 56) ist diese Partie schon erkennbar, aber nicht deutlich abgesetzt. Die Epithelkuppel hat sich in der 12. Woche weiter ausgezogen (Fig. 58), ist aber noch ohne Differenzierungen.

Der recessus frontalis bleibt nicht lange einheitlich, wie ihn Fig. 58 wiedergibt; schon der 7,5 cm lange Fetus der 13. Woche (Fig. 59) zeigt ihn an einigen Stellen buckelartig vorgetrieben; innen finden wir daher Gruben, die durch Leisten getrennt werden. Diese Wülste bezeichnet Killian als Stirnmuscheln, während die zwischen ihnen gebildeten Blasen Stirnzellen, cellulae frontales, genannt werden, weil sie in verschiedener Weise zur Stirnhöhle Beziehungen haben.

Die Weiterentwicklung dieser Gebilde zeigt den üblichen Modus (Fig. 70, 77). Die Buchten wachsen zu Blasen aus, ihre Oeffnung wird relativ kleiner. Gleichzeitig wachsen sie immer mehr nach oben; anfangs eine ziemliche

Strecke von der Gegend der lamina cribrosa entfernt (Fig. 59, 60), rücken sie immer mehr dorsal, erreichen die Siebplatte (Fig. 62) und werden durch sie seitlich abgedrängt. Auch gelangen sie in immer größere Nähe der anderen Siebbeinzellen, an die sie sich herandrängen, so daß sie sich abplatten. Schließlich ist von außen direkt der Ort ihrer Entstehung gar nicht zu erkennen (Fig. 63).

Die Entwicklung der Gebilde der Stirnbucht ist sehr verschieden. Bei guter Ausbildung findet man 4 Siebbeinzellen, die von vorn nach hinten gezählt werden. Zwischen ihnen sind 3 Siebbeinmuscheln herausgeschnürt, die nach unten konvergierend auslaufen.

In dem Grade, als später sich die Wandungen im Bereich des Siebbeinlabyrinths verdünnen, werden auch die Wülste zwischen den Stirnzellen schmäler; sie verlieren ihr Aussehen als Muscheln und erscheinen nur als schmale Leisten.

E. Sinus frontalis.

Die Stirnhöhle entwickelt sich, wie Killian mit Recht hervorhob, auf verschiedenem Wege. Es kann sich der recessus frontalis selbst stark ausweiten und in das Stirnbein einwachsen (direkte Bildung), oder eine der vier Siebbeinzellen übernimmt diese Rolle (indirekte Bildung). In seltenen Fällen können sogar mehrere Hohlräume in das Stirnbein wachsen und so mehrere Sinus erzeugen, oder es wird sogar eine andere Siebbeinzelle dazu verwandt.

Diese Unsicherheit in der prospektiven Potenz der einzelnen Nebenräume bringt es mit sich, daß eine Stirnhöhle erst ziemlich spät erkannt werden kann. Die Anlage einer Kiefer- oder Keilbeinhöhle, die von ziemlich eng umschriebener Stelle ausgeht, ist früh wahrzunehmen; der sinus frontalis dagegen wird erst deutlich, wenn eine Blase ins Stirnbein einzudringen beginnt, also erst nach der Geburt.

Die Zeit des Eindringens in das Stirnbein wird verschieden angegeben und variiert sicherlich auch; Ónodi bildet einen Fall von einem 12 Monate alten Kind ab, in dem die „Frühform der Stirnhöhle“ die Basis des Schuppenteils des Stirnbeins eben erreicht, und um die Wende des 1. zum 2. Lebensjahr wird dies gewöhnlich eintreten. Fig. 136 zeigt den Sinus noch nicht (1 Jahr), Fig. 140 schon gut ausgebildet (4 Jahre), ebenso Fig. 81 ($7^1/_2$ Jahre).

Die Stirnhöhle wächst anfangs sehr langsam; im 6. Jahre hat sie erst die Größe einer Erbse, erst vom 11. oder 12. Jahre ab nimmt ihre Ausdehnung schneller zu, um gegen das 20. Jahr ihre definitive Größe erreicht zu haben.

Die Wachstumsmaße der Höhle in Millimeter gebe ich nach Ónodi bis zum 12. Monat handelt es sich um eine Stirnhöhle, die den Knochen noch nicht erreicht hat. Die Maße vom 9. Jahre an sind Röntgenaufnahmen entnommen.

Wachstum der Stirnhöhle.

Alter	Höhe	Länge	Breite	Alter	Höhe	Länge	Breite
Neugeborener	4½	3	2	8. Jahr	4—11	14—17	7—9
5 Monate	7¼	5¼	3	9. „	10—22		10—29
12 „	6	5	5	12. „	17		20
2. Jahr	4½—9	4—5½	3—7	14. „	10—18		10—21
4. „	6	6½	5	18. „	6—15		13—26
6. „	10—13	17—18	11—12	19. „	16—21		21—24

Die verschiedene Art der Genese der Stirnhöhle erklärt auch die Verschiedenheit ihrer Mündung in den mittleren Nasengang. Findet man eine breite Oeffnung, so glaubt man eine Ausweitung des recessus frontalis vor sich zu haben. Meines Erachtens hat es auch keine Schwierigkeit, in diesem Falle an eine sekundäre Ausweitung eines anfangs engen Kanals, eines ductus nasofrontalis zu denken. Ist ein enger ductus vorhanden, so ist die Stirnhöhle aus einer cellula frontalis hervorgegangen; der Kanal kann sich in das Infundibulum fortsetzen (wenn dieses weit nach oben reicht) oder direkt in den mittleren Nasengang ausmünden.

Zusammenfassend soll noch einmal wiederholt werden:

Der mittlere Nasengang bildet die Kieferhöhle und vordere Siebbeinzellen mit der Stirnhöhle.

Vom Infundibulum entsteht unten-hinten der sinus maxillaris, weiter vorn eine cellula infundibularis.

Im recessus frontalis entstehen vier cellulae frontales; jede derselben oder der recessus selbst können sich zur Stirnhöhle ausbilden.

Ueber der Bulla münden Zellen, die diese von seitlich pneumatisieren: Bullazellen.

b) Nebenhöhlen des oberen Nasenganges.

Der obere Nasengang bleibt in seiner Entwicklung stets hinter dem mittleren zurück.

So bildet er bei dem 4 cm langen Embryo der 9. Woche (Fig. 56) noch eine schmale Leiste, deren freier Rand gerundet, aber noch nicht aufgetrieben ist, und erst das folgende Modell (Fig. 58) des Embryo der 12. Woche läßt am Grunde des Sackes eine Abplattung erkennen.

Der 75 mm lange Embryo der 13. Woche (Fig. 59) zeigt den oberen Nasengang bereits zu einer länglichen Blase umgestaltet, die durch eine

nicht tief einschneidende Furche in ein vorderes und ein hinteres Stück zerlegt wird.

Fig. 60 (Embryo von 80 mm Sitzhöhe, 16. Woche) besitzt einen stark ausgeweiteten oberen Nasengang.

Im nächsten Stadium (Fig. 61, 19. Woche) ist der Gang mehrfach vorgebuchtet, zum Zeichen, daß er mehreren Zellen Ursprung geben wird.

Beträchtliche Unterschiede bieten die beiden Präparate, die Neugeborenen entnommen sind. Bei dem einen (Fig. 62) zerfällt der obere Nasengang durch eine Leiste in eine obere und eine untere Zelle. Das andere (Fig. 63) bietet ein verwickeltes Bild der hinteren Siebbeinzellen. Der obere Nasengang hat eine große dorsale und eine längliche ventrale Zelle abgeschnürt, welch letztere wieder durch einen Längskamm in eine vordere und hintere Abteilung zerlegt wird.

Es können sich also vom oberen Nasengang Siebbeinzellen in verschiedener Anzahl entwickeln. Eine bildet sich vom oberen Teile, eine oder zwei vom unteren Abschnitt.

c) Nebenhöhlen des obersten Nasenganges.

Der oberste Nasengang nimmt insofern eine Sonderstellung ein, als er keine Hauptfurche ist, d. h. keine Hauptmuschel selbständig aus dem Septum herausschneidet, sondern sich auf der oberen Muschel als Nebenrinne einsenkt. Er ist nach Schaeffer nur in 62,5 Proz. der Fälle vorhanden. Solche Nebenrinnen zeigen, wie oben ausgeführt wurde, sehr erhebliche Verschiedenheiten in Lage und Ausbildung. Da sich jede derselben zu Siebbeinzellen ausweiten kann (nach Schaeffer ist dies in $^3/_4$ der Fälle zu finden), so zeigen diese Nebenräume ebenfalls eine sehr weitgehende Variabilität.

In Fig. 60 (Embryo der 16. Woche) ist der oberste Nasengang blasenartig aufgetrieben und würde eine Zelle gebildet haben. Die nächste Fig. 61 zeigt den Gang nur klein. Dagegen fehlt er bei dem Neugeborenen Fig. 62. Der andere Neugeborene, Fig 63, hat vom obersten Nasengang zwei Ausbuchtungen entwickelt, deren vordere sich eng an die des oberen Nasenganges anschließt.

Der oberste Nasengang kann also noch eine oder mehrere hintere Siebbeinzellen entstehen lassen.

Ueber die sehr variable Ausdehnung der Siebbeinzellen in den ersten Lebensjahren gibt die folgende Tabelle, nach Ónodis Angaben zusammengestellt, Auskunft. Eine allmähliche Zunahme des Volumens ist trotz der großen Verschiedenheit der Zahlen, die die Größe in Millimeter angeben, nicht zu verkennen.

Wachstum der Siebbeinzellen.

Alter	Vordere Siebbeinzellen			Hintere Siebbeinzellen		
	Länge	Höhe	Breite	Länge	Höhe	Breite
Neugeborener	1—3	1—5	1—3	4½—5	2½—5	1½—2
1. Jahr	2—9	2—8	2—6	2—10	2—8	2—8
2. „	2½—4½	4—10	1½—4	4	5	3
3. „	6—7	6—7	3—4	6—7	6—7	3—4
4. „	3—8	3½—11	3—6	3½—10	3—11	—
6. „	5—6	8—10	6—7	—	—	—
8. „	5—6	8—13	7	11—17	6—9	10

d) Sinus sphenoidalis.

Die Keilbeinhöhle entwickelt sich aus einer Ausbuchtung in der Gegend der hinteren oberen Ecke der Nasenhöhle. Da sie erst spät zum Keilbein Beziehung gewinnt, so wird sie in frühen Stadien auch als sinus terminalis bezeichnet.

Das Modell des Riechsackes von dem 4 cm langen Embryo, in Fig. 56 abgebildet, zeigt den hinteren oberen Winkel des Epithelsackes zwar scharf vorspringend, aber ohne Abschnürung.

Die Entstehung des Sinus wird in den 3. Fetalmonat verlegt. Natürlich ist es auch für diese Ausstülpung schwer, einen genauen Zeitpunkt ihrer Anlage festzustellen, da sie sich ganz allmählich vorbuchtet und Schnittserien infolge schräger Schnittrichtung oft einen abgeschnürten Rezeß vortäuschen mögen, wo das Modell nichts davon erkennen ließe.

Bei einem Embryo aus der Mitte des 5. Monats (Fig. 69) ist jedenfalls schon ein deutlicher Blindsack entstanden, und bei Neugeborenen (Fig. 62, 63) konnte ich sehr schön einen Anhang der Nasenhöhle präparieren, der als kleiner nach unten gerichteter Blindsack in der Gegend der hinteren oberen Ecke der Höhle saß.

Sehr früh zeigt die Ausbuchtung eine bedeutende Variabilität. Sie kann bald näher, bald weiter entfernt vom Nasenboden entstehen, eine weite oder enge Oeffnung führen.

Die Keilbeinhöhle wächst in die hintere Kuppel der knorpeligen Nasenkapsel herein, die nach unten zu offen ist, und der sie mehr oder weniger eng anliegt. Mit Bildung der ossicula Bertini, der conchae sphenoidales erhält sie eine knöcherne Umwandung, um nach deren Resorption im 6.—7. Lebensjahr in Beziehung zu dem Körper des Keilbeins zu kommen und im 8.—10. Jahr in diesen einzudringen.

Ueber das Wachstum der Keilbeinhöhle im Kindesalter gibt die beigefügte Tabelle nach Ónodis Angaben Auskunft (Angabe in Millimeter).

Wachstum der Keilbeinhöhle.

Alter	Höhe	Länge	Breite	Mündung
Neugeborener	4	2	2	1/2
1. Jahr	1—9	1—5	1—6	1/2—2
2. „	2—6	3—5	2—7	1—2 1/2
3. „	6	6	9	2
4. „	4 1/2—6	3 1/2—5	7	1 1/2
6. „	6—7	10	12	1 1/2
8. „	8—12	12—13	11	4

4. Das Jakobsonsche Organ.

Das Jakobsonsche Organ, organon naso-vomerale, ist ein eigentümliches Gebilde, das, sehr frühzeitig aus einem Teil des Sinnesepithels der Riechgrube entstehend, einen Schlauch im septum narium darstellt.

Es zeigt in der Tierreihe sehr verschiedene Entwicklung. Den Fischen fehlt es; ob ihm der mediale Blindsack der Amphibiennase homolog ist, ist zweifelhaft; ich möchte dieser von vielen Autoren vertretenen Anschauung nicht beitreten.

Dagegen ist es bei Reptilien sicher vorhanden, zeigt aber gerade in dieser Tierklasse eine sehr verschiedene Entwicklung. Nicht ausgebildet oder nicht nachweisbar bei Schildkröten und Krokodilen, erreicht es bei Eidechsen und Schlangen eine enorme Ausdehnung, so daß seine Höhe die des eigentlichen Riechsackes übertreffen kann.

Bei Vögeln ist das Jakobsonsche Organ im erwachsenen Zustand nicht vorhanden.

Bei Säugern erreicht das interessante Gebilde ebenfalls einen sehr verschiedenen Entwicklungsgrad; bald tritt es als wichtiges Sinnesorgan auf, ohne indes die Bedeutung wie bei den Reptilien zu erreichen, bald wird es rudimentär oder geht ganz zugrunde.

Auch beim Menschen legt es sich sehr früh an, entwickelt sich bis zu einer ziemlich beträchtlichen Höhe, bildet sich aber bald wieder zurück; indes erhält es sich meistens als kleiner Gang an der Nasenscheidewand.

Da dem kleinen Epithelschlauch beim Menschen sicher keine wesentliche Tätigkeit mehr zuzuschreiben ist, so können wir die Funktion des Jakobsonschen Organs auch nicht beurteilen. Viele Hypothesen sind über dieselbe geäußert worden, ohne daß sich eine über den Wert einer Vermutung erheben könnte.

Vielleicht dient es auch bei verschiedenen Tierklassen verschiedenen Verrichtungen; dafür scheint zu sprechen, daß bei vielen Säugern seine vordere Oeffnung im ductus nasopalatinus, bei Nagern und beim Menschen dagegen am Septum selbst liegt. Bei Sauriern und Schlangen mündet es in die Mundhöhle, die Gaumenrinne, und man glaubt, daß es zur Unterscheidung von schädlichen und unschädlichen Nahrungsstoffen dienen (Cuvier), eventuell unter Vermittlung der Prüfung des Exspirationsstroms. Doch fehlen einwandfreie Versuche, um diese

Hypothese zu stützen, ganz. Andere Autoren vermuten eine Vermittlung spezifischer Riechperzeptionen (z. B. geschlechtlicher) oder eine Wirkung auf die Zersetzung der Riechstoffe, die sie leichter wahrnehmbar machen solle; Kölliker meint, es liefere ein Sekret, das auf die spezifischen Nerven des Organs einwirke, so daß der Organismus von der chemischen Zusammensetzung seiner eigenen Säfte Kenntnis erlange.

Beim Menschen wurde das Organ bereits von Ruysch gesehen und gezeichnet (am Septum eines Kindes); auch Sömmerring ist es nicht entgangen. Bei menschlichen Embryonen fand es Dursy auf, und A. Kölliker bestätigte diese wenig beachtete Angabe und untersuchte das Gebilde genau. Seitdem haben sich viele Forscher mit seiner Genese beschäftigt.

Die Anlage des Jakobsonschen Organs findet sich beim Menschen sehr früh. Zwar läßt das seichte Riechgrübchen des 6 mm langen Embryo (Fig. 3) noch nichts von ihm entdecken; Keibel erwähnt es von einem 8,5 mm langen Embryo, und das Modell des Embryo von 9,2 mm Länge (Anfang der 5. Woche, Fig. 7) zeigt deutlich die an der septalen Wand der Nasenhöhle im Bereich des Sinnesepithels noch nicht tief eingegrabene Jakobsonsche Rinne. Von dem noch weit offenen Teil der Riechgrube ist diese gut zu übersehen, nach vorn läuft sie allmählich aus und verliert sich nach hinten unter Verbreiterung in den kurzen hinteren Blindsack. Im Modell macht sie den Eindruck, als sei sie nur passiv durch Hervorwölbung des mittleren Nasenfortsatzes entstanden, der einen kleinen ventralen Teil der septalen Wand von dem größeren dorsalen Abschnitte abknicke; im Schnitt jedoch (Fig. 94) erscheint sie als eine selbständige Einwucherung des Riechepithels. Das Studium der Mitosenanordnung hat mir bei Eidechsenembryonen auch das selbständige Ausstülpen des Epithels an dieser Stelle bewiesen.

Bei diesem Embryo umfaßt die Jakobsonsche Rinne noch einen recht großen Teil der ganzen Riechgrube, und dieses Verhältnis bleibt noch eine Zeitlang bestehen.

Allmählich grenzt sich die Rinne, die an den Epithelmodellen von außen natürlich als Leiste erscheint, ab, und zwar erst am hinteren Ende (Fig. 44 und 45, Modelle von 10,3 und 10,5 mm Länge), während das vordere allmählich verstreicht. Mit der Verengerung der äußeren Oeffnung des Riechsackes verschwindet die Furche natürlich dem Blick von außen.

Später (Embryo von 15 mm Länge, Fig. 47) wird auch die vordere Grenze des Jakobsonschen Organs sichtbar, indem sich der vordere Teil der gleichnamigen Rinne ausgleicht. Somit erkennt man, daß das spätere Organ nicht aus der ganzen Rinne entsteht, sondern nur aus ihrem hinteren Bezirk. Dies läßt sich durch Messungen beweisen, die die unten angefügte Tabelle gibt.

Mit dem schärferen Herausheben des Organs (Fig. 49), das jetzt eine allseitig scharf abgesetzte tief eingegrabene Furche mit kurzem hinteren Blindsack bildet, verliert es auch an relativer Größe; mit dem Wachstum des Nasensackes hält es nicht Schritt und erscheint als immer kleiner werdender Anhang des Septum. Dabei schnürt es sich von hinten allmählich ab. So erhält man ein vorn sich öffnendes, kurzes, im dorsoventralen Durchmesser höheres Rohr (s. Fig. 52, 109, Embryo von 18 mm Länge), vor dem die Epithelwand sich gänzlich abgeflacht hat. Während es in seinem Verlaufe hohes Sinnesepithel ausbildet, von dem ja auch Nervenfasern dem Gehirn zuwachsen (s. Fig. 106), verdünnt sich sein Eingangsteil zu einem kleinen spulrunden Rohr.

Auch der 4 cm lange Embryo der 10. Woche zeigt an seiner septalen Wand das kleine Anhängsel des Jakobsonschen Organs (Fig. 57) und zwar scharf geteilt in das dünne Mündungsstück und den hohen Sinnesschlauch.

Das Organ nimmt später absolut noch etwas an Größe zu, wie die nachfolgende Tabelle zeigt. Nach Kallius steht es in der 20. Woche auf der Höhe seiner Ausbildung. Doch geschieht dieses Wachstum sehr langsam und durchaus nicht gleichmäßig mit der allgemeinen Größenzunahme des Embryo und speziell der Nasenhöhle. Der Gang nimmt daher einen immer kleiner werdenden Teil der Nasenscheidewand ein und scheint daher früher zu atrophieren, als es tatsächlich der Fall ist, da wir die späteren Stadien mit schwächeren Systemen zu durchmustern pflegen. Vergleiche z. B. Fig. 121 und 122 mit Fig. 135, welch letztere von einem Fetus der 19. Woche hergestellt ist.

Auch die beiden Abbildungen der Septen von der Nasenhöhle aus gesehen zeigen die relative Abnahme des Organs; in Fig. 87, bei einem Fetus aus der Mitte des 5. Monats, ist die Mündung noch sehr weit, bei dem Neugeborenen Fig. 88 dagegen stichförmig.

Bei älteren Feten liegt das Jakobsonsche Organ beiderseits an der dünnsten Stelle des knorpeligen Septum. Knorpelige Umhüllung, die es bei einigen Säugern erfährt, erhält es beim Menschen nicht. Die dem Jakobsonschen Knorpel zu vergleichenden cartilagines paraseptales liegen weit entfernt ventral zu beiden Seiten des unteren verbreiterten Endes des Scheidewandknorpels (s. Knorpelskelett).

Vom hinteren Ende des Blindsackes gehen solide Zellklumpen aus, die vielleicht als Drüsen aufzufassen sind (Embryo von 4 cm Länge, Fig. 129). Näheres über den Bau des Organs folgt in dem Abschnitt „Entwicklung des inneren Baues“.

Das Jakobsonsche Organ erhält sich aber regelmäßig bis nach der Geburt. Merkel fand es schon bei älteren Feten ge-

schwunden, ich habe es indes bei solchen nie vermißt, und Kölliker traf es ohne alle Ausnahme bei allen Neugeborenen und Kindern des 1. Jahres an. Doch kann es bereits früher Spuren der Rückbildung zeigen; Kallius fand bei einem Fetus von 22 Wochen auf einer Seite nur einen isoliert im Bindegewebe liegenden Schlauch ohne Mündung.

Jedenfalls zeigt es, wie alle rudimentären Organe, eine sehr weitgehende Verschiedenheit in seiner definitiven Ausbildung. Daß es bei Erwachsenen oft fehlt, ist bekannt, doch möchte ich diesen Befund durch die vielfachen entzündlichen Vorgänge, die sich in der Nasenhöhle abspielen, erklären.

Einen Maßstab für die Länge des Organs gibt die Tabelle, die trotz der allgemeinen Größenzunahme des Riechsackes erst eine absolute Verkürzung der Jakobsonschen Rinne beweist und dann das Wachstum des Organs illustriert.

Länge des Jakobsonschen Organs.

Größe des Embryo in mm	Länge des Organs in mm	Größe des Embryo in mm	Länge des Organs in mm
10,5	0,66 (Rinne)	26	0,4
10,3	0,5 „	28	0,3
15	0,46 „	40	0,5
15	0,56 „	43 (Kallius)	0,42
18	0,2	111 „	0,672
19	0,2	167 „	1,27
20	0,2	Erwachsener (A. Koeliker)	2,0—7,0

5. Weitere Entwicklung des Septum.

a) Plicae septi.

Die Nasenscheidewand zeigt bei menschlichen Feten und Kindern in ihrem hinteren unteren Teil, im Bereich des Vomer, meist Schleimhautfalten, die bereits von Ruysch (1703) entdeckt und zum ersten Mal gut abgebildet, von Killian genau untersucht worden sind.

Es handelt sich um enge Rinnen, horizontal d. h. dem Gaumen parallel verlaufend, von sehr verschiedener Länge und Tiefe. Da sie nahe beieinander liegen, so schneiden sie schmale Falten ab, die im 8. Monat etwa 1/2—1 mm breit sind. Meist beträgt ihre Zahl 8 oder 9, kann aber auch viel höher steigen. Diese Bildungen sind, wie die Kopie nach Killian Fig. 89 zeigt, durchaus auf die Schleimhaut beschränkt, das Skelett nimmt nicht daran teil; der Anstoß ihrer Bildung geht vom Epithel aus, das sich in die Tiefe senkt.

Der Ort der plicae septi ist der hintere untere Teil der Nasenscheidewand, sie liegen im Bereich des Vomer. Den hintersten Abschnitt

des Septum lassen die Falten frei; sie beginnen oben am Keilbeinwinkel; die ventral folgenden fangen erst weiter vorn an und reichen auch weiter nach vorn, so daß der ganze gefaltete Bezirk schräg von hinten-oben nach vorn-unten reicht. Die untersten Rinnen können bei starker Ausbildung in die Nähe der Oeffnung des Jakobsonschen Organs gelangen. Sie verlaufen parallel, doch ist oft eine geringe Divergenz nach vorn zu bemerken.

Der Beginn der Furchenbildung ist in den 4. Embryonalmonat zu verlegen. Im 3. ist die Schleimhaut des Septum noch vollständig glatt (s. das Modell Fig. 57 von einem 4 cm langen Embryo sowie den Frontalschitt Fig. 125 durch die Nase eines fast gleich alten Embryo), nur fand Killian in diesem Monat die Mucosa an der betreffenden Stelle bereits etwas verdickt. Erst im 4. Monat senkt sich die Schleimhaut zu Falten ein, die im 6. und 7. tiefer und reichlicher werden. Im 8. stehen sie auf der Höhe der Entwicklung, um sich von da an allmählich wieder zurückzubilden.

Fig. 87 gibt ein gutes Bild von dem stark gefalteten Septum eines 5-monatlichen Fetus (155 mm lang). Man erkennt eine große Anzahl etwas geschwungen verlaufender Furchen von sehr verschiedener Länge und Tiefe. Eine derselben erreicht fast die Mündung des Jakobsonschen Organs.

Fig. 88 zeigt die Nasenscheidewand eines Neugeborenen mit scharf eingeschnittenen, aber kürzeren Rinnen.

Nicht alle Septen zeigen diese Bildungen, und wo sie vorhanden, sind sie von großer Variabilität. Auch rechts und links sind sie an demselben Septum verschieden ausgebildet. Sind sie schwach entwickelt, so nehmen sie fast stets den hinteren Abschnitt des Vomerbezirks ein. Killian fand sie im 4. Monat in 12,5 Proz. der Fälle, im 5. in 52,9 Proz., im 7. und 8. in 90,0 Proz. In späteren Zeiten nimmt ihre Häufigkeit wieder ab, so daß sie im 9. und 10. Monat nur in 82,6 Proz. gefunden wurden und bei Erwachsenen in 31,0 Proz. In der frühesten Kindheit kommt es also sehr häufig zur Rückbildung und zum vollständigen Verschwinden der Falten. „Wo sie fortbestehen", sagt Killian, „verdanken sie dies meist pathologischen Einflüssen, welche sie zur Hypertrophie zwingen."

Da diese Schleimhautwülste sich also hypertrophisch gewaltig umbilden können, so haben sie auch praktisches Interesse.

Die biologische Bedeutung der plicae septi ist unklar. Killian betrachtet sie als rein rudimentäre Gebilde. Sie sollen zur Erwärmung der Atemluft gedient haben, als das Geruchsorgan im Laufe der Phylogenese aus der langgestreckten Gestalt sich verkürzte. In diese Periode fiele ihre bedeutendste Ausbildung. Da dann später mit der Abwärtskehrung der Nasenlöcher der Luftstrom wieder einen längeren Weg machen mußte, so schwand die Bedeutung der Septumfalten immer mehr, so daß sie rudimentär wurden. Ich möchte indes annehmen, daß sie, da sie zur Zeit der Geburt in über $^4/_5$ der Fälle vorhanden sind, auch jetzt noch eine

Funktion zu erfüllen haben, die vielleicht die der Muscheln zu unterstützen hat; fehlen sie, so wird ihre Tätigkeit von der Nasenseitenwand völlig übernommen.

b) Verbiegungen des Septum.

Zuckerkandl schreibt, daß bei Kindern bis zum 7. Jahre das septum narium gerade verlaufe, die Verbiegungen sich also erst später einstellten. Welcker verlegt ihren Beginn auf das 4.—5. Jahr; Merkel dagegen findet die Nasenscheidewand schon im 2.—3. Jahre deutlich verbogen, Mihalcovicz bereits bei Embryonen des 3. Monats.

Ich selbst sehe das knorpelige Septum schon bei einem Embryo von 40 mm (10. Woche) im oberen Teil stark nach einer Seite ausgebogen, ohne daß indes die Schleimhaut durch diese Unregelmäßigkeit in ihrem geraden Verlaufe beeinflußt würde. Ob diese Verbiegungen der knorpeligen Scheidewand (in meinem Fall im Bereich der späteren lamina perpendicularis) später zu solchen des knöchernen Septum führen, ist möglich, aber natürlich nicht zu beweisen. Ebenso ist leicht verständlich, daß sich bei der Höhenzunahme des knöchernen Septum Verbiegungen neu einstellen können.

6. Entwicklung des Tränennasenganges.

Wenngleich der Tränennasengang seine erste Anlage entfernt von der Nasenhöhle besitzt, so gewinnt er doch bald innige Beziehungen zum Geruchsorgan, so daß seine Entwicklung hier mit berücksichtigt werden muß. Speziell interessiert uns sein nasales Ende, während die Ausbildung von Tränenröhrchen und Tränensack nicht in den Rahmen dieses Atlas fallen.

Die Anlage der Tränenwege fällt nach Keibels Angaben etwa in die 6. Embryonalwoche; die Embryonen besitzen zu dieser Zeit eine Länge von 9—11 mm. Bei ihnen ist, wie das Modell Fig. 9 und 10 zeigt, die Tränennasenrinne zwischen Oberkieferfortsatz und seitlichem Nasenfortsatz gut ausgebildet. Vom Augenende dieser Rinne (Born, Legal) sproßt das Epithel als solider Zapfen in die Tiefe. Bei einem Embryo von 12 mm Länge zeigen dies Fig. 99 auf beiden Seiten und Fig. 100 auf der linken Seite; zum Teil ist die Anlage, wie es auch anderweitig abgebildet wurde, gegabelt.

Der solide Epithelstrang löst sich von seinem Mutterboden los und liegt dann frei im Bindegewebe, wie in Fig. 106 bei einem 15 mm langen Embryo. Sein nasales Ende wächst dem Nasenepithel entgegen, ohne es vorerst zu erreichen.

Erst spät legt sich das untere Ende an die Ausstülpung des unteren Nasenganges an, der ihm mit einem Vorsprung entgegenkommt. In einem Stadium von 20 mm Länge liegt es vom Nasenhöhlenepithel noch weit

entfernt, bei einem Embryo von 26 mm Länge an der richtigen Stelle unter dem dorsalen First des soliden unteren Nasenganges, noch durch einen breiten Bindegewebszug von ihm geschieden.

Dieses Verhalten bleibt lange bestehen ohne wesentliche Aenderungen, nur verdünnt sich die trennende Bindegewebsschicht. Fig. 56 zeigt das blinde untere Ende des Tränennasenganges eines 4 cm langen Embryo, das als solider runder Strang dem unteren Nasengang dicht anliegt; eine dünne Lage von Bindegewebe scheidet die beiden Epithelien noch voneinander. Zu beachten ist, daß das Ende des Ganges ziemlich weit unten am Nasengang liegt.

Im Schnitt führt Fig. 130 und bei stärkerer Vergrößerung Fig. 131 diese Verhältnisse von einem wenig älteren Embryo (50 mm Länge) vor. Das untere Ende des ductus nasolacrimalis ist noch durch eine Lage Bindegewebe von der epithelialen Auskleidung der Nasenhöhle entfernt. Wichtig ist, daß es bereits stellenweise ein Lumen zeigt, das sich demnach etwa in der 11. Woche bildet, und daß sein Kontur unregelmäßig ist, indem der Gang etwas gebogen verläuft und auch Auswüchse treibt.

Nur relative Verschiedenheit von diesem Bild zeigt die Fig. 132, obgleich der Fetus jetzt schon eine Länge von 153 mm erreicht hat, also in der 18. Woche steht. Das Lumen ist bedeutend weiter geworden, die Unregelmäßigkeiten der Wand haben zugenommen, aber noch ist keine Anlagerung von Epithel an Epithel erfolgt.

Die Unregelmäßigkeiten der Wand des Tränennasenkanals bestehen in Erhebungen des Epithels und Ausbuchtungen des Lumens. Nach Monesi bieten sie vom 3. Monat ab sehr erhebliche individuelle Unterschiede dar, die durch Ungleichheit in der Entwicklung an verschiedenen Stellen erheblich vermehrt werden. Es bilden sich nicht selten röhrenförmige Anhänge, auch Verdoppelungen des Kanals, die nach der Geburt bestehen bleiben können. Derartige Bildungen sind also entwicklungsgeschichtlich leicht auf diese Unregelmäßigkeiten zurückzuführen.

Später legen sich die Epithelien des Tränennasenganges und der Nasenhöhle aneinander und platten sich ab. Das untere Ende des Ganges ragt erhaben in den Nasengang vor.

Die Zeit der Eröffnung fällt in den 6. Monat; bei Neugeborenen fand sie Monesi bereits stets eingetreten. Unterbleibt sie, so kann sich eine Dacryocystitis einstellen. Starke Faltenbildungen, die sich am Endteil des Kanals oft finden, scheinen die Oeffnung zu erschweren und zur Dacryocystitis zu disponieren.

Die Eröffnung erfolgt an der dünnsten Stelle, kann auch an mehreren erfolgen. Da die stärkste Verdünnung nicht stets am untersten Ende liegt, so erklärt sich die sehr variable Lage und Gestalt der Mündung des Ganges

beim Erwachsenen. Fig. 133 gibt die Oeffnung bei einem Fetus von 6½ Monat wieder; sie ist nach einem Mikrophotogramm von Monesi gezeichnet worden. Die innere Wand des Kanals ist hier in einzelnen Stücken erhalten geblieben. Sie kann noch extrauterin in verschiedenem Grade atrophieren, kann auch als Hasnersche Klappe teilweise bestehen. Eine Furche, die oft der Oeffnung nach unten folgt, ist als Rest des unteren Kanalstücks anzusehen, dessen innere Wand rückgebildet worden ist.

Die Mündung des Tränennasenganges beim Menschen entspricht der bei den meisten Säugetieren wahrscheinlich nur ausnahmsweise vorkommenden Oeffnung desselben unter der unteren Muschel. Die regelmäßige Mündung liegt bei ihnen im Vorhof, also viel weiter vorn. Ob Kanäle, die beim Menschen in seltenen Fällen von der Oeffnung des Tränennasenganges bis in den canalis incisivus verfolgt werden konnten und dort in einigen Fällen durchbrachen, diesem vorderen den meisten Säugern zukommenden Kanalstück entsprechen, ist nicht unwahrscheinlich, bedarf aber noch der weiteren Untersuchung.

Auf die Schilderung der Entwicklung der Oberflächengestaltung der Nasenhöhle soll nun die der Ausgestaltung des inneren Baues folgen: die Entwicklung der Schleimhaut (Epithel mit Riechnerv, Bindegewebe), des Skeletts, der Muskeln.

IV. Entwicklung des inneren Baues der Nasenhöhle.

1. Die Schleimhaut.

a) Die Entwicklung des Epithels.

Das Epithel, das das Riechfeld bildet, ist durchaus einheitlicher Natur und läßt noch nichts von Differenzierungen erkennen. Erst im Laufe der weiteren Entwicklung sondert es sich in drei verschiedene Bezirke: in das Riechepithel, das Flimmerepithel, das den größten Teil der Nase des Menschen auskleidet, und vielleicht das Pflasterepithel des Vorhofes.

A. Das einheitliche Epithel.

Das Sinnesepithel, das das Riechfeld und die Riechgrube bedeckt, besteht aus hohen zylindrischen Zellen, deren längliche Kerne in mehreren Schichten angeordnet sind (Fig. 93). Einen dünnen Protoplasmastreifen an der Oberfläche lassen sie frei. Doch ist das Epithel wohl nur als mehrreihig zu bezeichnen, d. h. alle Zellen erreichen die Basalmembran, die sie von dem darunter liegenden Bindegewebe scheidet; Disse betont dies beim Hühnchen.

Nach den Rändern der Anlage zu wird das Epithel niedriger, verliert aber sonst nichts von seinem Charakter. Plötzlich oder mehr allmählich geht es in das undifferenzierte Oberflächenepithel des Vorderkopfes über.

Ist eine kleine Riechgrube gebildet, so nimmt die Vertiefung nicht den ganzen Raum des Sinnesepithels ein, da sich dieses auch noch auf die Wülste, die die Grube umgeben, heraufzieht (Fig. 93).

In späteren Stadien wird aber das Epithel der Umgebung mit zur Bildung des Geruchsorgans herangezogen. Beim Menschen ist dies schwer nachweisbar, da eine scharfe Grenze der Sinneszellen nicht vorhanden ist; beim Hühnchen dagegen bleiben beide Epithelien lange Zeit scharf gegeneinander abgesetzt. Da ist leicht wahrzunehmen, daß die dünne Epithelbedeckung des Kopfes zur Auskleidung der Riechgrube verwandt wird, und daß speziell die zur Bildung des primitiven Gaumens zusammentretenden Nasenfortsätze nicht mit Sinnesepithel bekleidet sind. Wie weit das Oberflächenepithel in den Riechsack des Menschen hineinragt, ist, wie gesagt, nicht zu bestimmen; ob es speziell den ganzen embryonal verklebenden und dann mit Plattenepithel ausgekleideten Vorhof bildet, oder ob dieser sich teilweise auch von Sinneszellen herleitet, ist nicht entschieden.

Laguesse beschreibt ausführlich für Hammelembryonen, daß in frühen Stadien die oberflächlichen Zellen eine schleimige Umwandlung erfahren. Della Vedova bestätigt diesen Befund für den Menschen. Ich habe aber bei gut fixierten Embryonen ebensowenig wie Keibel etwas davon sehen können und stimme mit ihm darin überein, daß die Genese des Epithels einer erneuten exakten Untersuchung bedürfe.

Sehr bald verändert sich aber die Zellauskleidung des Organs, indem das hohe mehrreihige Epithel sich auf den Grund der Tasche und das Jakobsonsche Organ zurückzieht und die ventral gelegenen Bezirke eine niedrigere Bedeckung erhalten. Diese Veränderung geht von ventral nach dorsal vor. Das Maxilloturbinale, anfangs mit hohem Sinnesepithel versehen, beginnt damit; in Fig. 106 ist nur noch sein oberster Teil mit hohen Zellen bedeckt, das erste Ethmoturbinale dagegen noch völlig mit Sinnesepithel bekleidet; der 20 mm lange Embryo (Fig. 113) zeigt auch auf diesem das Epithel verdünnt, beim 26 mm langen Embryo (Fig. 117) ist es auf der mittleren Muschel ebenso gestaltet wie auf der unteren.

So zieht sich das Sinnesepithel allmählich auf das Gebiet zurück, das es beim Erwachsenen einnimmt, und das nach neuen Untersuchungen von E. Read größer ist, als es v. Brunn zeichnete. Dieser Bezirk ist beim 1-jährigen Kind und Erwachsenen ziemlich gleich groß; er nimmt das obere Drittel des Septum ein und umfaßt lateral fast die ganze obere Muschel.

B. Entwicklung des Riechnerven.

Der nervus olfactorius entsteht, wie neue Untersucher übereinstimmend angeben, vom Riechepithel aus. His hat dies für den Menschen bewiesen.

In frühen Stadien findet sich noch keine Verbindung zwischen Riechepithel und Gehirn; undifferenziertes Mesoderm erfüllt in dünner Schicht den Zwischenraum. Im Epithel unterscheidet man mitotisch sich teilende Zellen, hell und rundlich, der freien Fläche zu gelagert, und prismatische Elemente. Zellen mit ovalem Kern und kegelförmig aufsitzendem Protoplasma häufen sich besonders an dem basalen Rand an und erzeugen daselbst buckelartig gegen das Bindegewebe vorspringende Klumpen (s. Fig. 142); die Grenze zwischen Epithel und Bindegewebe erscheint daher wellig.

Diese Zellen wandern zum Teil ins Mesoderm ein und erzeugen kernreiche Stränge, die sich mit dem Gehirn verbinden. Dies ist der Riechnerv. His hielt diese auswandernden Zellen für die Ursprungszellen der Nervenfasern, deren Zentrum in einem im Bindegewebe befindlichen Olfactoriusganglion zu suchen sei; Disse dagegen bewies an Golgi-Präparaten für das Hühnchen, daß nur sehr wenig Nervenzellen ins Bindegewebe einwandern, sondern die meisten Neuroblasten im Epithel liegen bleiben. Die meisten der auswandernden Elemente werden zu Scheidenzellen, die demnach auch ektodermaler Herkunft sind.

Schon bei Hühnerembryonen vom 3. Tage ohne Spuren einer Riechnervenanlage konnte Disse zwei verschiedene Zellformen im Epithel unterscheiden (s. Fig. 143). Er fand einmal lange Elemente, die, schwach gekrümmt, die ganze Dicke des Epithels durchsetzen und mit mehreren Füßen auf dem Mesodermrand desselben aufsitzen; dies sind die stützenden Epithelzellen.

Zwischen diesen liegen Neuroblasten: ovale Zellen mit mesodermwärts gerichtetem fadenförmigen Ausläufer, der noch im Epithel mit einer kleinen Anschwellung endet. Am 5. Tage hat die Zelle sich verlängert (Fig. 144). Der Nervenfortsatz ist bereits nach dem Gehirn zu gewachsen, und es hat sich ein dicker peripherer Fortsatz, der die freie Fläche des Epithels erreicht, herausgebildet, der also später erscheint als der Nervenfortsatz und je nach der Lage der Zelle länger oder kürzer ist. So wird aus der unipolaren Riechzelle eine bipolare. Die Umwandlung erfolgt nicht an allen Zellen gleichzeitig, sondern vom 5. bis 8. Tage.

Nur wenige Nervenzellen wandern aus und liegen dann im Bereich des Riechnerven; ihr peripherer Fortsatz endet frei im Riechepithel. Wie deren späteres Schicksal sich gestaltet, ob sie sich erhalten, wie bei Petromyzon, ist unbekannt.

Auch bei menschlichen Embryonen (Fig. 142) treten die Neuroblasten mit ihrem kegelförmigen Nervenfortsatz deutlich in Erscheinung; der Neurit verläuft bei den basalen mehr flach, in derselben Richtung, in der die Nervenfasern das Epithel verlassen.

Die Riechnervenfasern sind varikös gestaltet; sie erreichen anfangs das Gehirn nicht (Fig. 144); dies ist bei menschlichen Embryonen von 10,9 mm nach His der Fall. Erst im Laufe des 6. Tages (Hühnchen) wachsen sie durch die Anlage des Primordialcranium hindurch, gelangen an den Riechlappen des Vorderhirns und umfassen ihn (Hühnchen vom 8. Tag) kelchartig (s. Fig. 145), treten in ihn ein und durchsetzen ihn. Beim Menschen findet sich dies nach Ablauf der 5. Woche, bei Embryonen von 13—14 mm Nackenlänge. Die Fasern erreichen das freie Bulbusende des vorderen Riechlappens von unten und von medial, ein Teil geht auch transversal hinter dem Bulbusteil vorbei.

In der regio olfactoria fand Della Vedova bei Feten der 13. Woche (105 mm) spärliche Drüsen, die auch am Ende des 4. Monats (150 mm), wenn die der respiratorischen Schleimhaut bereits fertig gebildet sind, noch wenig zahlreich und unverzweigt sind.

Daß auch vom Epithel des Jakobsonschen Organs Riechfäden auswachsen (s. Fig. 106), die später völlig atrophieren, ist bei Besprechung dieses Organs gesagt.

C. Entwicklung der regio respiratoria.

In der regio respiratoria bildet sich Flimmerepithel mit kleinen Drüsen aus.

Der Teil des ursprünglich einheitlichen Sinnesepithels, der keine Sinneszellen entstehen läßt, verliert, wie gesagt, sein hohes Aussehen. Die einzelnen Regionen der Nasenhöhle zeichnen sich dann durch verschieden hohes Epithel aus. Während es am Septum hoch bleibt und stets die drei Schichten der basalen runden, mittleren spindelförmigen und peripheren zylindrischen Zellen erkennen läßt, verdünnt es sich besonders am Maxilloturbinale so stark, daß nur zwei Schichten kugeliger Kerne unterschieden werden können. Auch am Boden zeigt es dieses Aussehen. Allmählich verdickt es sich nach dorsal bis zur regio olfactoria.

Später verlängern sich die obersten Elemente, so daß Zylinderepithel mit den eben beschriebenen drei Schichten entsteht. Auch das aus der primären Mundhöhle stammende Epithel macht diese Umwandlung durch und ist schon in frühen Stadien von der dem Sinnesepithel entstammenden Auskleidung der primären Nasenhöhle nicht zu unterscheiden.

Della Vedova fand die ersten Flimmern auf der unteren Muschel und am mittleren Nasengang bei einem 57 mm langen Embryo, überall bei einem 105 mm langen Fetus; der 50 mm lange Embryo Fig. 129 zeigt sie noch nicht gut, dagegen der in Fig. 128 abgebildete 155 mm lange.

Eine homogene kernlose Basalmembran beschreibt Della Vedova zuerst bei einem 20 cm langen Fetus.

D. Entwicklung der Drüsen.

Die großen, vielen Säugern zukommenden Drüsen, die seitliche und die septale Nasendrüse, fehlen beim Menschen; von letzterer ist auch in der Entwicklung keine Anlage entdeckt worden.

Die seitliche oder Stensonsche Nasendrüse wurde jüngst von Grosser (1913) in der Anlage auch bei menschlichen Embryonen aufgefunden. Sie „tritt stets unmittelbar hinter dem Vestibulum auf, an der lateralen Wand der Nasenhöhle, nicht weit von der dorsalen Kante der letzteren, da, wo die Anlage des Nasoturbinale zu erwarten wäre". Grosser fand bei Embryonen von 18—30 mm Länge einen kurzen hohlen Sproß, später wird dieser meist solide. Der älteste Embryo, bei dem die Anlage gefunden wurde, maß 74,2 mm; ein 80 mm langer zeigte sie nicht mehr. Ich kann diese Angabe für 40 mm lange Embryonen bestätigen.

Sehr früh zeigen sich auch Bildungen am Boden des antrum maxillare und am Jakobsonschen Organ, die wohl als Drüsen aufzufassen sind.

Bei 4 cm langen (10 Wochen alten) Embryonen findet man am Epithel der Higmorshöhle kleine hohle Epithelanhängsel (Fig. 127), deren Lumen das Gebilde kugelig auftreiben und mit dem Hohlraum der Nebenhöhle in Verbindung stehen kann. Della Vedova erwähnt diese „Divertikel" bei Embryonen von 57 und 61 mm Länge, ohne sie aber als Drüsen zu bezeichnen.

Ob diese Anlagen, wie ich es bei den Drüsen der Nebenhöhlen des Kaninchens beobachten konnte, sich bereits als hohle Ausstülpungen anlegen oder als solide Sprossen, das konnte ich nicht wahrnehmen, ebensowenig, ob sie alle mit dem sinus maxillaris kommunizieren.

Auch am Epithel des Jakobsonschen Organs gehen frühzeitig Wucherungen aus, die wohl als Drüsenanlagen zu bezeichnen sind; sie werden auch von Mihalcovics erwähnt. Es handelt sich um solide Epithelklumpen, die vom Hinterrande des Organs entspringen und gegen das Bindegewebe nicht scharf abgesetzt sind. Fig. 129 zeigt sie von einem 4 cm langen Embryo der 10. Woche.

Die übrigen Nasendrüsen entstehen viel später (3. und 4. Monat), und zwar als solide Zapfen, die erst später hohl werden (Fig. 128). Sie wachsen als unverzweigte Stränge ins Bindegewebe ein und verästeln sich später (Fig. 135).

Ich vermisse noch jede Drüsenanlage bei einem 5 cm langen Embryo (11. Woche). Della Vedova sah die ersten Anlagen bei einem Embryo von 92 mm Länge (14. Woche) am mittleren Nasengang und an der unteren Muschel. Bei Feten von 105 mm Länge fand er Lumenbildung, bei 15 cm langen (19. Woche) reichliche Verzweigung. Die Drüsen sind

dann fast fertig gebildet, mit membrana propria sowie einer Reihe zylindrischer Zellen mit deutlichem Saum. Bindegewebsbündel umspinnen die Schläuche.

Beim Neugeborenen sind sie nach Kallius an der medialen Fläche der unteren Muschel reichlich, am Nasenboden aber schwach entwickelt.

E. Das Epithel der äußeren Nasenöffnung.

Während die epitheliale Auskleidung der äußeren Nasenöffnung sich in frühen Stadien durch keine Besonderheiten auszeichnet, beginnt in der Mitte des 2. Monats das Epithel der medialen Wand daselbst zu wuchern und das Lumen zu verlegen. Fig. 108 gibt diesen Prozeß im ersten Beginn: auf der rechten Seite des Bildes haben sich die Zellen der inneren Wand erheblich vermehrt und zeigen daselbst ein lockereres Aussehen. Auf der anderen Seite ist der Vorhof schon fast ohne Lumen. Ein 7 Wochen alter, 20 mm langer Embryo besitzt bereits ganz verschlossene äußere Nasenöffnungen. Ihm ist Fig. 111 entnommen, die den Vorhof vollständig verstopft zeigt. In Fig. 112 ist der Schnitt durch den Vorhof bei stärkerer Vergrößerung wiedergegeben. Man erkennt, daß die dem Bindegewebe am nächsten liegenden Zellen ihre langgestreckte Gestalt behalten haben, mehr nach innen rundlich werden und im Zentrum sich zu großen Elementen aufblähen, so daß das Gewebe hier viel heller erscheint.

Daß diese Wucherung auch über die Nasenöffnungen herausragt und äußerlich sichtbar wird, wurde bereits bei Besprechung der Entwicklung der äußeren Nase bemerkt (s. Fig. 22, 25, 27, 30). Nach hinten reicht sie bis ans vordere Ende der unteren Muschel, wie auf den Bildern von der Seitenwand älterer Embryonen sichtbar ist (vgl. z. B. Fig. 66, 67).

Im 5. oder 6. Monat wird der Vorhof wieder durchgängig infolge der Degeneration der zentralen Zellen, von denen noch lange Zeit Reste angetroffen werden.

b) Entwicklung des Bindegewebes der Schleimhaut.

Auch über die Ausgestaltung des bindegewebigen Teiles der Schleimhaut ist nicht viel bekannt, ich halte mich an die Angaben von Della Vedova.

Das Bindegewebe der Schleimhaut bewahrt lange seinen embryonalen Charakter und differenziert sich viel später als das Epithel. Erst wenn keine großen Umwälzungen im Bereich der Nasenhöhle mehr vor sich gehen, kann das sehr plastische embryonale Bindegewebe den mehr starren Charakter des definitiven annehmen.

Noch in der ersten Hälfte des 5. Monats (200 mm Länge) besteht das Bindegewebe der Schleimhaut aus typischem embryonalen Bindegewebe mit anastomosierenden sternförmigen Zellen; die homogene helle

Zwischensubstanz führt wenige Rundzellen. Im 6. Monat (280 mm Länge) erscheinen zarte Bindegewebsbündel um die Drüsen gewunden, die Rundzellen nehmen zu; im 7. Monat treten deutliche Bindegewebsbündel auf, und in den letzten Monaten des embryonalen Lebens findet die definitive Ausgestaltung statt.

Bei Feten von 105 mm Länge (14 Wochen alt) betont Della Vedova bereits den Reichtum an Gefäßen in der Submucosa und um die Drüsenschläuche. Diese Vaskularisation nimmt bald erheblich zu und bildet (Feten von 150 mm Länge, Ende des 4. Monats) ein Netz von großen Gefäßen um den Knorpel und ein solches von feineren in der Schleimhaut und um die Drüsen aus, wie es Fig. 132 deutlich zeigt. Im 5. und 6. Monat entwickeln sich Gefäße und Lakunen weiter.

2. Entwicklung des Skeletts der Nasenhöhle.

Das Skelett der Nasenhöhle bildet einen Teil des neuralen Schädels, gehört aber durch den harten Gaumen, der den Boden des cavum nasi liefert, auch teilweise zum visceralen.

In frühen Stadien ist das epitheliale Geruchsorgan von undifferenziertem Mesenchymgewebe umgeben (Fig. 98—100).

Der erste Beginn eines Stützskeletts wird dargestellt durch eine Bindegewebsverdichtung: membranöses Stadium.

Am Ende des 2. Monats macht dieses dem Knorpelskelett Platz, das im 3. Monat auf der Höhe seiner Ausbildung steht.

Diese knorpelige Nasenkapsel wird zum größten Teil durch eine knöcherne ersetzt. Schon im 2. Monat treten Knochenbälkchen im Bindegewebe auf, die die Belegknochen zu bilden haben, unter denen der Knorpel zugrunde geht, während Verknöcherungen im Knorpel selbst sich erst im 5. Embryonalmonat einstellen.

a) Das membranöse Stadium.

Die Bindegewebsverdichtung, die der Knorpelbildung vorausgeht, ist intensiv entwickelt und auch am frühesten nachzuweisen im Septum. Doch zeigen auch die Muscheln ein membranöses Stadium. Schwach ausgebildet ist es am Dach der Nasenhöhle, der späteren lamina cribrosa.

Diese Verdichtung ist in den Schnittbildern sehr gut zu verfolgen. In Fig. 106, 109, 110 ist sie noch mehr diffus, grenzt sich allmählich deutlicher ab (Fig. 113, 114) und sondert sich in Vorknorpel, später Knorpel und Perichondrium (Fig. 117, 119, 121, 131 u. a. m.).

b) Entwicklung der knorpeligen Nasenkapsel.

Die Verknorpelung des Bindegewebes beginnt in der zweiten Hälfte des 2. Monats und zwar (7.—8. Woche) vom Keilbeinkörper aus nach vorn

in die Nasenscheidewand hinein; die Seitenwände verknorpeln später. Die Beschreibung erfolgt am besten an der Hand einiger Modelle.

Bei Embryonen von 13 und 14 mm Länge fand Levi die Ethmoidalregion noch ohne Skelettanlagen.

Erst ein 17 mm langer Embryo (42—45 Tage) gab ihm Gelegenheit, das vorknorpelige Gerüst zu modellieren; Fig. 146 und 147 sind nach seiner Rekonstruktion angefertigt und zeigen den vorderen Teil des Primordialkraniums von oben, sowie von der Seite und von vorn; vgl. auch die Schnitte durch den Embryo fast gleichen Alters Fig. 109, 110.

Die Anlage besteht aus einem Septum, das vom Keilbeinkörper nach vorn entsteht, und mit diesem vorn durch schmale Brücken zusammenhängenden Seitenteilen.

Das Septum verknorpelt zuerst und eilt in seiner Ausbildung den lateralen Partieen stets voraus (s. die Schnitte Fig. 109, 113). Bei diesem Embryo ist es aus jungem, kernreichem Vorknorpel zusammengesetzt, ventral weiter differenziert als dorsal, am wenigsten in dem kolbig verdickten dorsal-kaudalen Winkel. Die Seitenwände, lateral vom Riechsack gelegen, sind sehr gering differenziert und ihre Grenzen nicht genau zu ziehen; diese sind daher nicht so scharf, wie sie das Modell geben mußte.

Das Septum beginnt am Keilbeinkörper breit und spitzt sich bald zur crista galli oben zu. Dann verschmälert es sich und verdickt sich am vorderen Ende wieder. Die Seitenteile, vorn und hinten sehr schmal, besitzen in ihrem mittleren Teil eine ansehnliche Höhe. Vorn gehen sie schmal vom Septum aus und verlaufen schwach gerundet, die Nasensäcke umziehend, nach hinten. Von einer Knorpelstütze der Muscheln ist noch nichts zu erkennen.

Das Knorpelskelett nimmt sehr bald an Ausdehnung und Differenzierung zu. Fig. 148 und 149 geben das von Levi angefertigte Modell eines 28 mm langen Embryo (etwa 60 Tage alt) in 25-facher Vergrößerung wieder.

Die Nasenkapsel besitzt eine beträchtliche Ausdehnung. Sie besteht auch hier aus einem unpaaren septalen Teil, mit dem sich vorn breit die Seitenlamellen verbinden. Diese hängen vermittels der cartilago spheno-ethmoidalis mit den Orbitalflügeln des Keilbeins, hinten mit dessen Körper zusammen, so daß ein großes ovales Loch abgegrenzt wird, durch dessen vorderen Teil die Aeste des Riechnerven an die Nasensäcke herantreten; eine lamina cribrosa ist noch nicht angelegt.

Durch das Studium der Serie eines 3 cm großen Embryo (Gesicht s. Fig. 23) habe ich mich davon überzeugen können, daß in der Tat der Knorpel der Seitenwände direkt in den des Keilbeinkörpers übergeht. Es

ist dies auffallend, da ich später (4 cm langer Embryo, s. Fig. 124) diese Verbindung nicht mehr wahrzunehmen vermochte, so daß die hintere Begrenzung des foramen olfactorium verloren geht; entweder löst sich also dieser Zusammenhang oder es finden sich individuell sehr variable Verhältnisse.

Bei 4 und 5 cm langen Embryonen bildet die hintere Kuppel der Nasenkapsel eine ventral offene Schale um die hintere obere Ecke des Nasensackes, den sinus terminalis; vom Keilbeinkörper ist sie deutlich getrennt (s. Fig. 124).

Um zur Beschreibung des Modells des 28 mm langen Embryo zurückzukehren, so ist zu bemerken, daß das Septum sich oben zur crista galli erhebt. Nach vorn senkt es sich, dem Nasenrücken folgend. Auf dieser ganzen Strecke sind mit ihm die Seitenlamellen verbunden; in der Mittellinie tragen sie an der Vereinigungsstelle eine seichte Rinne. Vorn endet der Scheidewandknorpel frei mit ventral gerichteter Spitze.

Die Seitenteile sind lateral bauchig vorgewölbt und krümmen sich mit ihren freien ventralen Rändern nach innen. Diese liegen im Maxilloturbinale, der unteren Muschel. Die Muschel erhält daher eine Knorpelstütze, die die untere Grenze der Seitenteile bildet, unter der kein Knorpel mehr gebildet wird (s. Fig. 125) (nur später treten eventuell im Alveolarteil des Oberkiefers Knorpelinselchen auf). Im Gaumen findet sich daher keine knorpelige Stütze mehr.

Die Muscheln sind als vorknorpelige Septa angelegt.

Kallius fand bei einem Embryo von 9 Wochen als Skelett der mittleren Muschel erst einen ganz kleinen Knorpelvorsprung der Seitenlamelle. Bei einem 40 mm langen Embryo der 10. Woche sind die Muscheln bereits angelegt, aber noch nicht so weit differenziert, wie die Seitenwand selbst. Dies ist bei einem 5 cm langen der Fall.

Von einem 12 Wochen alten Embryo zeigt Fig. 150 nach einer Rekonstruktion von Kallius die Innenwand der Seitenlamelle mit den knorpeligen Muschelstützen.

Das Maxilloturbinale wird durch den stärker umgerollten unteren Teil der Seitenwand gebildet, deren hinterer Rand stark verdickt ist. Selbständig entspringt von der Seitenwand eine kräftige Knorpelstütze der mittleren Muschel, während die der oberen erst durch einen schwachen Vorsprung angedeutet ist.

Das Modell besitzt auch schon Jakobsonsche Knorpel und den processus paranasalis, von denen beim nächsten Modell die Rede sein wird. Dagegen zeigt es an Stelle der lamina cribrosa noch ein einheitliches Loch.

Ich finde die hinteren Knorpelbrücken der Siebplatte bei dem 4 cm langen Embryo durch Bindegewebsverdichtung oder Vorknorpel angelegt, bei einem 5 cm langen (11. Woche) bereits fertig gebildet (s. Fig. 125). Durch diese Knorpelstäbe gelangt die Seitenplatte der Knorpelkapsel wieder in Verbindung mit dem Septum.

Bei diesen Embryonen sah ich an dem knorpeligen Septum eine eigentümliche Bildung, die ich nirgends beschrieben gefunden habe.

Am hinteren Teil des Septum, etwas über der Mitte seiner Höhe, sieht man bei einem 4 cm langen Embryo vom Hauptknorpel beiderseits einen spitzen Fortsatz nach unten ragen, der eine Nebenleiste bildet (s. Fig. 123). Sie läuft von vorn ventral nach hinten, sich etwas dorsal erhebend, an den Enden undeutlicher werdend und sich im Bindegewebe verlierend. Sehr gut ausgebildet ist sie bei dem 5 cm langen Embryo, bei dem sie sich durch ein deutliches Perichondrium vom umgebenden Bindegewebe absetzt. Sie ist nur in der Mitte ihres Verlaufs noch in Zusammenhang mit dem Septum; vorn liegt sie als freier Stab neben ihm und hinten ist sie mit den Balken der lamina cribrosa in Verbindung, ebenfalls vom Scheidewandknorpel abgelöst. Was diese Bildung bedeutet, vermag ich vor der Hand nicht zu sagen. Sie scheint sehr variabel zu sein; wenigstens vermisse ich sie bei einem anderen 4 cm langen Embryo, der aber weiter ausgebildet ist als der ersterwähnte, vollständig.

Auf der Höhe seiner Ausbildung steht das Knorpelgerüst der Nase bei einem Embryo von 8 cm Länge, am Ende des 3. Monats. Das bekannte Hertwigsche Modell dieses Embryo ist in Fig. 151—154 von oben, von vorn, von unten und von der linken Seite abgebildet.

Das Gerüst macht einen viel kompakteren Eindruck als auf früheren Stadien. Es bildet eine starke Kapsel um das Riechorgan, die sich vorn in der apertura externa und mit dieser zusammenhängend unten in einem sich allmählich verengernden Schlitz zwischen Septum und Maxilloturbinale öffnet. Diese gemeinsame langgestreckte Spalte hat Gaupp fissura rostroventralis genannt.

Bei Säugern wird diese Fissur durch eine lamina transversalis anterior in eine vordere fenestra narina (= apertura externa) und eine ventrale fenestra basalis zerteilt.

Das Dach der Nasenkapsel bildet die lamina cribrosa (Fig. 151). Zwischen den Fäden des Riechnerven haben sich Knorpelstäbchen entwickelt, die die früher einheitliche große Lücke in eine Anzahl kleiner Löcher zerlegt haben. Zwischen beiden Siebplatten erhebt sich das knorpelige Nasenseptum zur crista galli. Seitlich, an ihrer Vereinigungslinie mit den Seitenlamellen, setzt sich die vergängliche cartilago sphenoethmoidalis an.

Die Seitenwände der Nasenkapsel stehen vorn-oben miteinander und mit dem Septum in Verbindung und tragen daselbst in der Mittellinie eine Rinne. Sie sind an der äußeren Nasenöffnung gerade abgestutzt und am unteren Rande stark umgerollt (Fig. 152, 153), um daselbst die untere Muschel zu stützen. Die Verhältnisse der hinteren Kuppel läßt das Modell nicht genau erkennen; das hintere Ende der Seitenwand ist an ihm mit dem Keilbeinkörper verschmolzen.

Della Vedova beschreibt bei einem 38 mm langen Embryo eine Knorpelspange, die sich vom vorderen Rande der Seitenwand ablöst und sich in den Gaumen erstreckt. Ich finde diesen Stab ebenfalls (Fig. 134). Er reicht aber nicht sehr weit medial, und ich kann ihn daher nicht, wie della Vedova, zu den cartilagines basales (s. u.) rechnen.

Die Außenfläche der Seitenwände erscheint schon nicht mehr ganz glatt, sondern mit flachen Riefen versehen. In der Mitte ihrer Länge in der Nähe des unteren Randes springt mit nach vorn gerichteter Spitze der processus paranasalis vor (Fig. 154), der den Tränennasengang von außen umgreift.

Es sei gleich hier erwähnt, daß dieser Fortsatz durch perichondrale und dann auch enchondrale Verknöcherung dem bindegewebig verknöchernden Oberkiefer einverleibt wird. Kallius sah ihn bei einem 20 Wochen alten Embryo bereits vom Nasenskelett isoliert.

Der Scheidewandknorpel des Modells endet vorn ebenfalls mit geradem Rande; ventral überragt er die Seitenteile etwas und wird hier von den langgestreckten cartilagines paraseptales flankiert.

Diese cartilagines paraseptales, auch cart. basales oder Jakobsoni genannt, erfordern eine genauere Besprechung.

Sie sind bindegewebig vorgebildet; in frühen Stadien (Fig. 109, Embryo von 18 mm Länge) sieht man vom unteren Rande des noch membranösen Septum gabelförmig zwei Spitzen nach ventral-lateral abgehen. Diese verknorpeln selbständig (Fig. 121, Embryo von 3 cm Länge, 60 Tage alt).

Im 3. Monat stellen diese Knorpel (Fig. 152—154) lange, etwas flachgedrückte Spangen vor, die zu beiden Seiten des Septalknorpels nahe seinem ventralen Rand gelegen sind und vorn spitz enden.

In der zweiten Hälfte des 3. Monats zerfällt der Paraseptalknorpel in mehrere, meist in drei Stücke (Fig. 135), die sich individuell sehr verschieden zu verhalten scheinen. Zuckerkandl hat sie auf Schnittserien verfolgt und gefunden, daß (Embryo von 46 mm Länge) vom unteren Septumrand eine Knorpelspange frei nach hinten wächst und der große Knorpel, der eigentliche Jakobsonsche Knorpel, erst dorsal und weiter hinten ventral

einen Ast nach hinten schickt. Th. Kölliker beschreibt bei einem 67 mm langen Embryo vorn eine Verbreiterung des unteren Endes des Septum, weiterhin jederseits mehrere Knorpelstückchen, von denen das laterale verschwindet, die medialer aber verschmelzen. Der lange einheitliche Knorpel zeigt weiter hinten an seinem unteren Ende eine Inselbildung.

Ich finde diese Verhältnisse bei meinen Embryonen wieder anders. Bei einem (5 cm langen) ist am Hinterende der großen cartilago paraseptalis nur eine kurze ventrale Spitze abgegliedert; vor ihr liegen drei isolierte Knorpelspangen.

Die Modelle der Nasenkapsel von Gr. Rehmke (Fig. 156a—d) geben eine körperliche Anschauung vom Aussehen des vorderen Teiles dieser Knorpel bei Embryonen des 4. und 8. Monats.

Nach A. Koelliker und Spurgat erhalten sich die Paraseptalknorpel, wenn auch verkümmert, in der Zahl von 1 bis 3 noch beim Erwachsenen.

Aufzufassen sind diese Knorpelstücke vielleicht als Reste einer lamina transversalis anterior, die, wie schon erwähnt, bei manchen Säugern vorn Septum und Seitenplatten verbindet.

Bei vielen Säugern umhüllt die cartilago paraseptalis das Jakobsonsche Organ. Beim Menschen liegt sie weit von ihm entfernt (Fig. 121). Nach Gaupp ist diese Beziehung bei den Säugern neu erworben. Bei den Reptilien löst sich der Knorpel vom Septum los ohne Zusammenhang mit jenem Organ.

Die weitere Ausbildung der Seitenwand der knorpeligen Nasenkapsel hat Killian untersucht.

Das Knorpelskelett verliert in späterer Zeit sein glattes Aussehen, es bilden sich Rinnen und Leisten, so daß die Ansicht von der Innenseite, wie sie Fig. 156 von einem Fetus des 4. Monats nach Killian wiedergibt, sehr der des knöchernen Skeletts gleicht.

Die Muscheln sind kräftig entwickelt, schon von der Form wie beim Erwachsenen; Killian findet an allen eine lamina basilaris als Haftplatte, die in eine freie umgerollte lamina recurvata übergeht.

Die beiden knorpeligen Ethmoturbinalien (mittlere und obere Muschel) reichen nicht so weit nach hinten, wie die entsprechenden Schleimhautwülste, so daß diese in ihrem hinteren Teil ohne Knorpelstütze sind.

Eine Knorpelstütze kann auch die oberste Muschel erhalten. Noch höher gelegene Verdickungen der knorpeligen Seitenwand, die Killian als Hauptmuscheln auffassen zu können glaubte, sind ohne prinzipielle Bedeutung.

Auch die Nebenmuscheln des mittleren Nasenganges erhalten ein Stützskelett.

In dem gut ausgebildeten processus uncinatus eines 4 cm langen Embryo finde ich noch kein Skelett; nur am vordersten Ende ist als erste Andeutung ein Strang kernreichen Gewebes zu beobachten. Bei einem Embryo von 5 cm dagegen enthält der Fortsatz einen Knorpelstab, der vorn von der Seitenwand der Nasenkapsel ausgeht (Fig. 130).

An der Stelle der späteren bulla ethmoidalis, die im 4. Monat ein Skelett erhalten soll, erkennt man bei dem 5 cm langen Embryo (11. Woche) eine Auftreibung der Knorpelwand.

Auch die Wülste im recessus frontalis lassen eine knorpelige Grundlage entstehen.

Das Schicksal der knorpeligen Nasenkapsel ist in den einzelnen Gegenden verschieden: ein Teil verknöchert, ein Teil wird resorbiert und das Skelett durch Deckknochen ersetzt, und ein dritter Teil erhält sich knorpelig. In Fig. 155 sind diese Bezirke in der Knorpelkapsel eingetragen.

Der größte Teil der Kapsel verknöchert zum os ethmoidale, und zwar Septum, Seitenwände und Siebplatte. Die hintere Kuppel ossifiziert für sich und liefert die concha sphenoidalis. Das Maxilloturbinale zeigt ebenfalls besondere Ossifikation und wird zur concha inferior. Endlich verknöchert der hintere Teil des Septum vom Keilbeinkörper aus und bildet dessen rostrum und crista.

Zugrunde geht der untere Teil des Septum, um den sich das Pflugscharbein bildet, der untere Teil der Nasenseitenwand zwischen der hinteren und mittleren Muschel (hier tritt das Maxillare stützend ein), sowie der vordere Teil des Daches unter den Nasenbeinen. Ebenso schwindet die cartilago spheno-ethmoidalis (Fig. 154), die sich zwischen Seitenwand der Siebplatte und Orbitalflügeln des Keilbeins ausspannt. Sie zerfällt im 4. und 5. Monat in einzelne Stücke und wird resorbiert.

Die Deckknochen erscheinen weit früher als die Verknöcherungszentren im Knorpel, schon im 2. Monat. Die Zahl der Ossifikationspunkte wird fast für alle Knochen von den Autoren verschieden angegeben. Wahrscheinlich besteht hier bereits eine weitgehende individuelle Verschiedenheit. Jedenfalls ist eine exakte über möglichst viele Stadien und Individuen sich erstreckende Untersuchung dieser Verhältnisse sehr von nöten.

Für uns kommen von Belegknochen in Betracht: das os maxillare mit dem os praemaxillare, das den unteren Teil der Seitenwand der Nasenhöhle und den vorderen Abschnitt des harten Gaumens bildet, sowie den sinus

maxillaris aufnimmt; nach hinten wird das Kieferskelett durch das os palatinum vervollständigt; um den unteren hinteren Abschnitt des Scheidewandknorpels bildet sich der Vomer; os nasale und os lacrimale decken die Nasenhöhle von oben und seitlich. Endlich gewinnt später das os frontale mit Entwicklung der Stirnhöhlen Beziehungen zur Nasenhöhle.

Erhalten bleibt der vordere Teil der Nasenkapsel, Septum und Seitenwand, sich in die Knorpelstücke der äußeren Nase gliedernd. Auch die Basalknorpel bleiben in sehr variabler Form und Ausbildung bestehen.

Knorpel der äußeren Nase.

Die Entstehung der einzelnen Knorpelindividuen aus dem einheitlichen Nasenknorpel beschreiben Kallius und Gr. Rehmke, deren Arbeit Fig. 156a—d entnommen sind.

Noch bei unserem letzten Modell ist der Rand der knorpeligen äußeren Nasenöffnung vollständig glatt (Fig. 152). Bindegewebsplatten wachsen dann in den Knorpel ein und trennen vorn meistens die Scheidewand von den Seitenlamellen; hinten bleiben beide in Verbindung.

Die Fig. 156a—d zeigt den vorderen Teil der Nasenkapsel von vorn und von der linken Seite von Embryonen der 13.—14. und der 30.—32. Woche (75 resp. 275 mm Steißscheitellänge).

Hauptsächlich ist an diesen Modellen die Bildung der Alarknorpel zu verfolgen. Der vordere Rand des Seitenwandknorpels zieht sich in drei Zipfel aus: eine lange Spange wächst medial vom Nasenvorhof ins Septum herein, seitlich vom Vorhof bilden sich ein stumpfer und weiter nach hinten ein spitzer Fortsatz. Der mediale Zipfel wird durch Bindegewebe mit dem vordersten Teil der Seitenwand bis zu dem seitlichen stumpfen Vorsprung abgelöst und liefert die cartilago alaris maior, die sich halbringförmig um den Vorhof von medial-oben und lateral her legt. Die anfangs schmale Spange verbreitert sich und schiebt sich später über den Seitenwandknorpel herüber. Durch diese Aufstülpung erhält die Nase des Neugeborenen die aufgeworfene Form der „Stumpfnase“. Erst mit der Pubertät schwindet diese Ueberlagerung der Seitenknorpel durch die Flügelknorpel.

In dem medialen oberen Winkel der cartilago alaris maior gliedern sich die cartilagines sesamoideae ab.

Der spitze seitliche Zipfel des Vorderrandes der Nasenkapsel hat sich in Fig. 156d in zwei Stückchen aufgelöst, die die cartilagines alares minores herausbilden.

Die cartilagines nasi laterales sind bei Feten noch nicht abgetrennt. Sie gehen ohne Grenze in die knorpelige Nasenkapsel über, die sich ja noch bis nach der Geburt unter den Nasenbeinen erhält. Erst mit dem Schwinden dieses von Knochen bedeckten Teils werden die Seitenplatten isoliert.

c) Entwicklung des knöchernen Nasenskeletts.

Die Knochen, die die Nase umgeben, entstehen, wie öfters betont wurde, teils als Deckknochen (os maxillare mit os praemaxillare, os palatinum, vomeris, nasale, lacrimale, frontale), teils durch Verknöcherung der knorpeligen Nasenkapsel (os ethmoidale, os sphenoidale, concha sphenoidalis, concha inferior).

Sie seien in ihrer Entwicklung geschildert.

A. Deckknochen.

Os maxillare.

Der Oberkiefer, ein Deckknochen, besteht aus den getrennt angelegten ossa maxillare et praemaxillare, die sich am Ende des 2. oder Anfang des 3. Monats, am Alveolarrand beginnend, vereinigen. Da der Zwischenkiefer für uns von Wichtigkeit ist, so wird er besonders besprochen.

Die Anzahl der Verknöcherungspunkte des os maxillare wird sehr verschieden angegeben; alle Zahlen von 1 bis 7 finden sich in der Literatur. Nach Toldt sind es deren 5. Unser Modell (Fig. 149), nicht mehr den frühesten Zustand illustrierend, zeigt ein einziges Knochenstück. Jedenfalls ist der Knochen im 3. oder 4. Fetalmonat einheitlich.

Die Verknöcherung beginnt am Ende der 6. Woche seitlich von der knorpeligen Nasenkapsel, die die Knochenbälkchen noch von der Nasenhöhle trennt (Fig. 117). Erst nach der Resorption des Knorpels begrenzt das Maxillare die Nasenhöhle selbst. Daß der processus paranasalis in den Knochen aufgenommen wird und eventuell Knorpelinseln in ihm erzeugen kann, wurde schon erwähnt. Auch im Alveolarteil fand Mihalcovicz im 4. und 5. Embryonalmonat isolierte Knorpelinselchen.

Der Alveolarfortsatz ist im 4. Fetalmonat angelegt. In dem Gaumen entsteht der processus palatinus, anfangs eine dünne Platte bildend. Bei Neugeborenen wird er manchmal durch eine Spalte, die von der Mitte des hinteren Randes nach vorn lateral läuft, in zwei Abschnitte zerlegt.

Der sinus maxillaris, im Beginn in vorgebuchteter Knorpelwand liegend, kommt nach deren Resorption (nach dem 7. Monat) in den knöchernen Oberkiefer hinein und bildet in ihm zur Zeit der Geburt eine

kleine Grube. Schon im Beginn des 5. Embryonalmonats ist die Stelle muldenförmig vertieft (Toldt). Auch Siebbeinzellen können den inneren Rand der pars orbitalis des Oberkiefers erreichen und mehr oder weniger tief einbuchten.

Das Wachstum des Knochens nach der Geburt, das die Ausbildung der Nasenhöhle erheblich beeinflußt, beschreibt Disse.

Der Oberkiefer ist beim Neugeborenen breit und niedrig. Sein Körper ist hohl, da die Zahnhöhle fast seine ganze Höhe einnimmt; ihre obere Wand bildet zugleich den Boden der Augenhöhle. Nur einen kleinen Raum nimmt über und medial von ihr die Kieferhöhle ein.

Die Wachstumsveränderungen bestehen nun darin, daß die Zahnfächer, die sich aus der Zahnhöhle entwickeln, aus dem Körper nach unten in den sich ausbildenden Alveolarfortsatz verschoben werden. Somit kann sich ein eigentlicher Körper ausbilden, in den die Kieferhöhle hineinwächst. Es verdickt sich dabei der Boden der Augenhöhle.

Diese Wachstumsveränderungen verhalten sich zeitlich wie die früher bei der Schilderung des Wachstums der Nasenhöhle beschriebenen, indem in den ersten 6 Monaten die Zahnhöhle an Umfang zunimmt, dann bis zum Ende des 2. Jahres ein Stillstand eintritt, und erst nachher sich der Körper des Kiefers auszubilden beginnt. Zu dieser Zeit bricht das Milchgebiß durch, und Disse meint, daß dann eine Entspannung im Knochen eintritt, die dessen Wachstum begünstigt.

Os praemaxillare.

Das os praemaxillare oder intermaxillare, der Zwischenkiefer, spielt in der Literatur der Spaltbildungen des Gesichts eine große Rolle und erfordert daher eine eingehende Besprechung.

Der Knochen bildet den vorderen Teil des späteren Oberkiefers und besteht aus einem Körper mit Alveolarteil, der die beiden Schneidezähne birgt, einem Nasenfortsatz, der die Umwandung der apertura piriformis besorgt (Fig. 38, 158), und einem Gaumenfortsatz, der bis zum foramen incisivum reicht und zur Zeit der Geburt durch eine deutliche sutura incisiva s. Goethei vom os maxillare getrennt ist. In Fig. 38 ist die Ausdehnung des Knochens rechts durch feine Punktierung angegeben.

Das os intermaxillare entsteht aus einem Knochenpunkt, der im Körper auftritt; von ihm aus verknöchern die Fortsätze. Doch bleibt es nur kurze Zeit getrennt; schon mit Schluß der Gaumenspalte (Kölliker) tritt es mit dem os maxillare in Verbindung, um zur Zeit der Geburt bis auf die sutura incisiva am Gaumen meist völlig mit ihm verwachsen zu sein.

Sehr lebhaft ist die Frage diskutiert worden, ob jederseits ein oder zwei Zwischenkiefer angelegt würden. Es findet sich nämlich manchmal sehr deutlich am Gaumen des Neugeborenen eine sutura interincisiva (s. Fig. 157), die, in der Nähe des foramen incisivum abgehend, bis an den medialen Rand der Alveole des zweiten Schneidezahns zieht, den Zwischenkiefer also in zwei Teile zu zerlegen scheint. Albrecht und Biondi hielten die Naht für einen Beweis der doppelten Anlage des Knochens.

Diesen Befund setzte man in Beziehung zu einem zweiten: oft tritt nämlich lateral von der Kieferspalte ein Schneidezahn auf. Es erhob sich dadurch die Frage, ob die Kieferspalte den Verlauf der sutura interincisiva habe, also interincisiv liege, wie manche Autoren annahmen, zwischen dem medialen und lateralen Zwischenkiefer, oder ob sie weiter lateral, zwischen Zwischen- und Oberkiefer gelegen sei.

Albrecht und Biondi forderten eine doppelte Anlage des Zwischenkiefers; Th. Kölliker und Schwink fanden nur eine einheitliche. Ihnen schließt sich Inouye, der diese Verhältnisse jüngst sehr exakt durchgearbeitet hat, an. Inouye konnte nur eine Anlage dieses Knochens feststellen, die im Körper auftritt.

Derselbe Autor erklärt auch die sutura interincisiva auf sehr einleuchtende Weise.

Beim Maulwurf finden sich am os praemaxillare zwei Gaumenfortsätze, die durch den ductus nasopalatinus und das Jakobsonsche Organ voneinander getrennt werden. Fig. 159 zeigt eine zeichnerische Rekonstruktion der Knochenanlage; man sieht gewissermaßen auf das Munddach und erkennt den einheitlichen Körper und die beiden Gaumenfortsätze. Diese beiden Fortsätze findet Inouye auch an Th. Köllikers Bildern von menschlichen Embryonen wieder. Wenn sich nun der Spalt zwischen diesen Fortsätzen nicht, wie es beim Maulwurf der Fall ist, von vorn her schneller schließt als von den Seiten (Talpa besitzt daher keine sutura interincisiva), sondern mehr von den Seiten her zuwächst, so berühren sich die Seitenränder auf eine Strecke, und es entsteht eine sutura interincisiva, die demnach keine Naht zwischen zwei getrennten Knochenanlagen ist, sondern nur zwischen zwei Fortsätzen des einheitlichen Knochens. Ihre Lage entspricht etwa der Grenze zwischen mittlerem Nasen- und Oberkieferfortsatz.

Die Beziehungen der Zwischenkieferanlage zur Kieferspalte sind nun auch nicht so innig, wie man früher annahm. Die Spalte liegt, wie später genauer besprochen wird, zwischen dem mittleren Nasenfortsatz einerseits und dem seitlichen Nasenfortsatz und Oberkieferfortsatz anderseits. Schwierigkeiten für das Verständnis ihrer Lage ergaben sich aus der Annahme, daß der Zwischenkiefer allein im mittleren Nasenfortsatz

zur Entwicklung gelange. Das ist nach Inouye aber nicht der Fall. Es sei daran erinnert, daß die späteren Entwicklungsvorgänge auf die embryonale Einteilung des Gesichts durch die Gesichtsfortsätze in keiner Weise mehr Rücksicht nehmen. So findet auch die Bildung des Praemaxillare nicht allein im mittleren Nasenfortsatz statt, sondern überschreitet seitlich seine Grenzen und entsteht zum Teil auch in den seitlichen Gesichtsfortsätzen.

Seine Beziehungen zu den embryonalen Gesichtsfortsätzen sind in Fig. 38 zur Anschauung gebracht, auf der links die Ausdehnung der Gesichtsfortsätze, rechts die des Zwischenkiefers eingetragen ist.

Da nun die Kieferspalte auf das embryonale Gesichtsrelief zurückzuführen ist, der Zwischenkiefer aber später entsteht und mit den Gesichtsfortsätzen in keinem genetischen Zusammenhang steht, so hat die Spalte auch keinerlei Beziehungen zu den Grenzen des Knochens. Sie durchschneidet den Zwischenkiefer, am Gaumen etwa in der Gegend der sutura interincisiva.

Das os praemaxillare ist ein einheitlicher Bindegewebsknochen, der sich in der Hauptsache im Bereich des mittleren, aber auch in dem des seitlichen Nasenfortsatzes und des Oberkieferfortsatzes bildet und später völlig oder bis auf geringe Nahtreste am Gaumen mit dem Oberkiefer verschmilzt.

Os palatinum.

Das Gaumenbein verknöchert im 2. oder 3. Monat von einem oder mehreren Zentren aus als Bindegewebsknochen. Findet sich ein Ossifikationspunkt, so befindet er sich in dem Winkel zwischen horizontaler und vertikaler Platte oder (Fawcett) in der Gegend der letzteren.

Die vertikale Platte liegt anfangs an der medialen Fläche der Seitenwand der knorpeligen Nasenkapsel, zwischen ihr und der Schleimhaut und durch sie von der Maxilla getrennt. Dies ist gut in Fig. 123 und 125 zu sehen. Sie schneidet zugleich die hinteren Enden erst der knorpeligen unteren und dann der mittleren Muscheln von ihrer Anheftungsstelle an der Nasenkapsel ab. Die zwischen Palatinum und Maxillare befindliche Knorpelwand der Nasenhöhle geht zugrunde.

Die pars horizontalis des Gaumenbeins entsteht im hinteren Abschnitt des harten Gaumens und überlagert teilweise die Gaumenplatte des Oberkiefers (s. Fig. 151). Anfangs länger als die senkrechte Platte, wird sie später von dieser im Wachstum überholt.

Zuletzt entwickeln sich die processus sphenoidalis und orbitalis, welch letzterer Beziehungen zu Siebbeinzellen gewinnen kann.

Os vomeris.

Als erste Anlage des Pflugscharbeins zeigt sich in der 7. bis 8. Woche im Bindegewebe unter dem hinteren Teil des septum cartilagineum ein paariger Knochenpunkt (s. Fig. 123 und 125).

Diese beiden Knochenbälkchen vereinigen sich erst sekundär ventral unter dem Scheidewandknorpel; bei einem 5 cm langen Embryo (11. Woche) finde ich diese Verschmelzung im hinteren Teil beginnend. Dann bildet der Vomer einen halbröhrenförmigen Knochen, unter dem die Nasenhöhlen im mazerierten Schädel miteinander in Verbindung stehen.

Beiderseits vom Knorpelseptum, zwischen diesem und der Schleimhaut, wachsen die beiden Platten als dünne Lamellen nach oben, vorn niedrig bleibend, hinten an Höhe zunehmend. Daselbst schmiegen sie sich dem Keilbeinkörper an und bilden die alae vomeris.

Später wächst eine Leiste vom unteren Rande des Knochens dem Gaumen zu und stützt sich auf die crista nasalis, so die knöchernen Nasenhöhlen voneinander scheidend.

Durch Zugrundegehen des zwischen ihnen eingeschlossenen Knorpels verschmelzen dann die beiden Knochenplatten von hinten nach vorn, was zur Zeit der Pubertät vollendet ist.

Am vorderen und oberen Rand trägt der Vomer eine Rinne zur Einlagerung des knorpelig bleibenden Teils der Septum und der lamina perpendicularis des Siebbeins, mit der er auch noch verwachsen kann.

Os nasale.

Das Nasenbein entsteht in der 12. Woche als Hautknochen auf der knorpeligen Nasenkapsel, die noch zur Zeit der Geburt unter dem Knochen erhalten ist. Es bildet eine kleine rechteckige, in der ganzen Ausdehnung gleich dicke Schuppe. Der Knorpel wird später unter ihr resorbiert und der untere scharfe Rand bildet sich aus.

Verknöcherungszentren werden meist nur eines angenommen. Perna läßt aber den Knochen aus einer lateralen .häutigen und einer kleinen medialen im Nasenknorpel selbst entstehenden Anlage verschmelzen, deren Grenze eine incisura nasalis anzeigt. Die knorpelige Anlage entsteht nach dem 4. Monat im obersten Teil des Nasenrückenknorpels und wird dorsal von den Bälkchen des lateralen Teils bedeckt. Die Schnittbilder Pernas sind zu schematisch, um den knorpeligen Ursprung des medialen Knochenkerns beweisen zu können.

Kallius beschreibt genau die Art der Verknöcherung: Die Balken des Deckknochens legen sich eng auf das Perichondrium; der hyaline Knorpel unter ihm wandelt sich in Bindegewebe um, und dieses wird zu weiterer Knochenbildung verwandt. So kann Bindegewebe einzelne

Knorpelstückchen von der anfangs einheitlichen Masse abtrennen. Diese können dieselbe Metamorphose erleiden.

Os lacrimale.

Da das Tränenbein sich an dem Abschluß der Siebbeinzellen beteiligt, so sei seine Genese hier kurz angegeben. Es entsteht als Hautknochen am Ende des 2. Monats an der Seitenwand der Knorpelkapsel (s. Fig. 154), und zwar verknöchert erst die facies lacrimalis, später die orbitalen Bildungen (crista, hamulus und orbitale Wand). Mehrere Ossifikationszentren können vorkommen.

Os frontale.

Vom Stirnbein sei hier erwähnt, daß seine Verknöcherung zwischen der 7. und 8. Woche als Hautknochen in der Gegend der tubera beginnt, über der ala orbitalis, vor der fenestra olfactoria. Von da aus bildet sich die pars orbitalis in der 9. Woche. Andere Kerne finden sich u. a. in der spina frontalis lateral vom foramen caecum und abwärts von der spina trochlearis, sowie im Bereich der hintersten Partie der Orbitalplatte. Sie verwachsen im 4. Fetalmonat mit dem Hauptstück.

Die sinus frontales (s. diese) wachsen schon gleich nach dem 1. Lebensjahr (Toldt: gegen Ende desselben) nach den Knochen vor, vergrößern sich aber langsam bis zur Pubertät und wachsen dann in individuell sehr verschiedenem Grade. Bei Bestehen einer sutura frontalis bleiben sie klein oder werden gänzlich vermißt.

Die cellulae ethmoidales werden in sehr verschieden ausgedehntem Maße vom Stirnbein gedeckt; die foveolae ethmoidales entstehen nach Toldt vom 5. bis ins 12. Lebensjahr.

B. Ersatzknochen.

Os ethmoidale.

Das Siebbein entsteht durch enchondrale Verknöcherung der Nasenkapsel. Diese beginnt im lateralen Teil (5.—6. Fetalmonat). Erst in der zweiten Hälfte des 1. Lebensjahres verknöchert das Septum selbständig, und bis zum 6. Jahr besteht der Knochen aus drei getrennten Stücken, die erst dann sich zu vereinigen beginnen.

Zuerst tritt ein Knochenkern in der Seitenwand der Nasenkapsel, die spätere lamina papyracea bildend, auf. Die Muscheln verknöchern von unten nach oben, die mittlere (nach Spee) bereits im 5. Monat, die obere im 7.; im 7.—8. Monat ergreift die Ossifikation auch die Lamellen des Labyrinths und die lamina cribrosa.

Zur Zeit der Geburt sind die Seitenteile bereits knöchern, das Septum ist aber noch knorpelig.

Im 1. Lebensjahre verknöchert die lamina perpendicularis selbständig, und zwar von oben her von mehreren Zentren aus; so werden crista galli, lamina cribrosa (erst der hintere Teil) und perpendicularis knöchern. Akzessorische Knochenkerne finden sich (2. Jahr) in der crista galli (einer), die erst im 4. Jahr fertig knöchern ist, um dieselbe Zeit zwei vorn in der lamina cribrosa. Die lamina perpendicularis ossea vergrößert sich sehr langsam; erst im 4.—8. Jahr erreicht ihr unterer Rand das Niveau der unteren Siebbeinmuschel (Toldt).

Im 6. Jahr vereinigen sich Seitenteile und Septum des Siebbeins, in der Pubertät dieses mit dem Keilbein, nach dem 40. Jahr die lamina perpendicularis mit dem Vomer. Im 16. Jahr ist die Verknöcherung vollendet.

Natürlich verändert sich das knöcherne Labyrinth stets mit dem häutigen und seine Knochenwände werden verschoben mit der Ausweitung der Siebbeinzellen. Diese Veränderung ist also keine selbständige, sondern richtet sich nach der der Nebenräume der Nasenhöhle, denen sie folgt. Da die Ausbildung dieser Zellen an anderer Stelle genau geschildert wurde, so kann eine Beschreibung der Entwicklung des knöchernen Siebbeinlabyrinths hier unterbleiben.

Auch über das relative Wachstum der einzelnen Teile des Siebbeins ist bei Besprechung des Wachstums der Nasenhöhle nach der Geburt das Nötige gesagt worden.

Maxilloturbinale.

Die untere Muschel verknöchert von einem Zentrum aus, das sich in der zweiten Hälfte des Fetallebens im Knorpel des Maxilloturbinale bildet (5. Monat nach Graf Spee, 7. nach Toldt). Durch Zugrundegehen des Seitenwandknorpels über dem Knochen wird dieser gänzlich isoliert und von der oberen Hälfte der Seitenplatten, in denen das Siebbein entsteht, getrennt. Die Gestalt der Muschel ist gleich der definitiven ähnlich, indem schon bei der Abtrennung ihre Fortsätze zu finden sind.

Os sphenoidale.

Das Keilbein entsteht von verschiedenen Zentren im Knorpel aus. Im Körper verknöchert für sich der vordere Teil des Präsphenoids, bei manchen Säugern ein gesonderter Knochen (2 oder 4 Zentren). Dieser und der hintere Teil des Basisphenoids sind in Verbindung mit dem knorpeligen Nasenseptum. Vom Körper aus verknöchert der hintere Teil des Nasenseptum, um als crista und rostrum sphenoidale Teile des Keilbeins zu bilden.

Nach der Geburt dringt nach teilweiser Resorption der conchae sphenoidales der sinus sphenoidalis ins Keilbein vor und höhlt dieses in individuell sehr verschiedenem Grade aus.

Concha sphenoidalis.

Wichtiger für uns sind die Keilbeinmuscheln, die lange Zeit das Keilbein von der Umwandung der Keilbeinhöhle abtrennen.

Die concha sphenoidalis entsteht dadurch, daß die hintere Kuppel der knorpeligen Nasenkapsel selbständig verknöchert, erst (5. Embryonalmonat) in ihrer medialen Wand, dann (7.—8. Monat) auch in der lateralen. Mit diesen beiden Zentren verschmelzen andere kleinere im Bindegewebe auftretende Knochenkerne (7.—10. Monat).

Sie begrenzen um das 3. Jahr völlig die späteren Keilbeinhöhlen und liegen an der Unterfläche des Keilbeinkörpers, seitlich von dessen crista. Ums 4. Jahr beginnt ihr oberer und mittlerer Teil resorbiert zu werden, dann auch der seitliche, und nur der untere erhält sich und verwächst erst mit dem Siebbein (4. Jahr), dann mit dem Sphenoid (9.—11. Jahr). So gelangt der sinus sphenoidalis in den Keilbeinkörper und dehnt sich in ihm aus.

Das Skelett von Nase und Gaumen zur Zeit der Geburt.

Zur Zeit der Geburt ist das Skelett von Nase und Gaumen fast vollständig zu nennen; alle Knochen sind gebildet.

Das os maxillare ist im Gesichtsteil mehr oder weniger vollständig mit dem os praemaxillare verschmolzen und trägt die Grube für den sinus maxillaris. Am Gaumen sind die beiden Knochen noch durch die sutura incisiva getrennt, schließen aber fest aneinander.

Der Knorpel der äußeren Nase setzt sich noch unter die Nasenbeine fort. Auch der septale Knorpel ist noch umfänglich; die lamina perpendicularis ist knorpelig, dagegen sind die Seitenteile des Siebbeins bereits knöchern. Auch das Maxilloturbinale ist ossifiziert und stellt einen isolierten Knochen dar.

Stirn- und Keilbein zeigen keine Beziehungen zur Nasenhöhle, da die Sinus noch nicht weit genug vorgedrungen sind. Der sinus terminalis (sphenoidalis) wird von der knöchernen concha sphenoidalis umhüllt.

3. Entwicklung der Muskulatur von Nase und Gaumen.

a) Entwicklung der Muskulatur der Nase.

Die Muskulatur der äußeren Nase ist ein Abkömmling der mimischen Gesichtsmuskulatur, die vom Platysma herzuleiten ist und vom nervus facialis versorgt wird. Futamura hat ihre Entwicklung verfolgt; Beschreibung und Abbildungen sind seiner Arbeit entnommen.

Die gesamte Facialismuskulatur legt sich als dicht gedrängte einheitliche Masse von Mesenchymzellen im Hyoidbogen, dem zweiten

Schlundbogen, an, in die bei einem 9 mm langen Embryo der nervus facialis eindringt. Dieses Vormuskelblastem breitet sich bald ventral, oral und aboral aus. Eine dünne Platte nimmt beim Embryo von 35 Tagen (13,8 mm Länge), nach unten wachsend, den Hals ein, ohne sich erst noch auf das Gesicht fortzusetzen: es ist dies die Anlage des platysma myoides.

Schon bei einem Embryo von 6 Wochen (15,5 mm Länge) hat sie sich aber über den Kopf ausgedehnt und erheblich differenziert.

Die Platte gliedert sich am oberen Teil des Halses in zwei Schichten, die durch ein Kapillarnetz unvollkommen getrennt werden. Die tiefe Lage, die Futamura als sphincter colli bezeichnet, färbt sich intensiver und differenziert sich früher, die oberflächliche, platysma faciei genannt, nimmt Farbstoffe weniger auf und differenziert sich später.

Fig. 160 und 161 zeigen die Entwicklung der mimischen Muskulatur bei diesem Embryo von 6 Wochen.

In Fig. 161 ist die tiefe Lage zur Anschauung gebracht. Interessant ist, daß neben einem M. orbicularis oculi, auris und oris auch ein orbicularis nasi angelegt wird. Er umschließt, wie der Schnitt Fig. 165 lehrt, den Nasensack völlig ringsum, reicht also auch auf das Septum herüber. In der Fig. 161 ist er auf die Nase seitlich projiziert, die rechte Hälfte des Ringes ist also tiefer in der Nasenscheidewand gelegen zu denken. Er schwindet völlig, zuerst die septalen Züge (s. Fig. 166).

Ebenfalls vergänglicher Natur sind Muskelstränge, die von der Nasenwurzel nach der Stirn zu verlaufen.

Dagegen ist gut differenziert die Anlage des caput infraorbitale des musc. quadratus labii superioris.

Die oberflächliche Lage der Gesichtsmuskulatur, in Fig. 160 abgebildet, zeigt noch keinen Zerfall in Einzelmuskeln, sondern zieht als streckenweise nicht deutlicher Schleier über das Gesicht, auch den Nasenrücken bedeckend.

Bald ändert sich aber das Bild durch Fort- und Rückbildung einzelner Teile erheblich. Fig. 162 und 163 geben den Zustand der 7. Woche wieder.

Vom sphincter narium ist der mittlere Teil ganz geschwunden (vgl. auch die Schnittfig. 166), nur der laterale ist noch erhalten geblieben. An der oberflächlichen Muskelschicht (s. Fig. 162) ist eine Weiterbildung zu bemerken; das caput angulare des quadratus labii superioris (der levator labii superioris alaeque nasi) ist differenziert; seine medialen Bündel ziehen am Nasenflügel herab.

Der nervus facialis hält mit dieser Ausbildung natürlich gleichen Schritt; sein ramus temporo-facialis, der uns hier allein interessiert, verzweigt sich immer mehr.

Bei einem Embryo von 8—9 Wochen (Fig. 164) ist der sphincter narium gänzlich rückgebildet. Er wird durch den nasalis ersetzt, der sich aus dem zur Mundspalte, zum orbicularis oris, gehörigen Teil des sphincter colli bildet und sowohl zum Nasenflügel, wie zur Scheidewand zieht. Dort verflicht er sich mit dem medialen Teil des levator labii superioris und den Nasenzacken des m. frontalis.

Es gehört also der musculus nasalis mit seinen beiden als depressor alae nasi und depressor septi mobilis bezeichneten Teilen der tiefen vom sphincter colli hergeleiteten Muskelschicht an, während der levator alae nasi oberflächlicher Herkunft ist.

b) Entwicklung der Gaumenmuskeln.

Von den Gaumenmuskeln entstehen die musculi levator veli palatini und levator uvulae aus der Facialismuskelmasse, also aus dem zweiten Schlundbogen, der tensor veli palatini aber aus dem Mandibularbogen. Ihre Entwicklung hängt eng mit der des definitiven Gaumens zusammen.

Die Angaben über die ersteren Muskeln stammen von Futamura.

Um die Aeste der nn. palatini findet sich Muskelblastemgewebe, das, wie aus Fig. 167 ersichtlich, bei einem Embryo von 7 Wochen mit den tiefen Teilen des Platysma noch zusammenhängt, und zwar leitet es sich von den nach der Oberlippe gehenden Zügen ab. Es füllt hier die noch sagittal gestellten Gaumenfortsätze aus, und zwar deren hinteren Teil, der später zum weichen Gaumen wird. Später geht der Zusammenhang mit dem Platysma verloren, die Muskeln entwickeln sich selbständig weiter. Mit der Aufrichtung der Gaumenplatten werden sie nach der Mittellinie zu verschoben.

Zuerst differenziert sich der m. levator veli palatini (s. Fig. 168), der am os petrosum Ansatz gewinnt und durch Umlagerung und weitere Entwicklung der Tube beeinflußt wird.

Der levator uvulae schickt seine Fasern zum os palatinum und in den Uvulazipfel hinein. Nach Verwachsung der beiden Hälften des weichen Gaumens vereinigen sich die beiden Muskeln, erst hinten, dann auch im vorderen Teil.

Der m. tensor veli palatini entwickelt sich aus der gemeinsamen Muskelmasse, die im Mandibularbogen den n. mandibularis umgibt und die Kaumuskeln, wahrscheinlich den m. mylohyoideus, dann den tensor tympani und tensor veli palatini entstehen läßt, und zwar stammt der letztere wohl von dem Pterygoidteil ab. Fig. 168 zeigt ihn noch in Verbindung mit der Kaumuskelmasse in die Gaumenplatte hineinziehend. Die weitere Entwicklung ist ebenfalls abhängig von der Ausbildung des weichen Gaumens und der Tube.

4. Entwicklung der Nerven von Nase und Gaumen.

a) Die Entwicklung des Riechnerven

ist bereits bei Besprechung der Entwicklung des Riechepithels, von dem er seinen Ursprung nimmt, abgehandelt worden.

b) Die Entwicklung der Gaumennerven.

Die Entwicklung der Gaumennerven beim Menschen ist noch nicht bearbeitet, so wichtig ihre Kenntnis uns auch wäre.

V. Die Entwicklung der Missbildungen von Nase und Gaumen.

1. Allgemeine Bemerkungen.

a) Formen.

Von den Mißbildungen der Nasen- und Gaumengegend interessieren uns hier ausschließlich die typischen Formen, die das embryonale Relief des Gesichts zur Grundlage haben, dessen Entwicklung in irgend einer Weise gestört wurde.

Hauptsächlich handelt es sich um die Spaltbildungen, die im Verlauf der embryonalen Spalten und Furchen auftreten, weniger um andere Mißbildungen, wie Fisteln oder Geschwülste.

Die einzelnen Formen lassen sich am besten nach ihrer Entstehung ordnen, nach der Spalte oder Rinne, innerhalb deren sie erscheinen. Ich unterscheide daher:

a. Mißbildungen im Verlauf der Furchen zwischen den embryonalen Gesichtsfortsätzen.

A. Spaltbildungen:

1. Im Bereich der primitiven Gaumenrinne.

(I) Die seitliche Oberlippenspalte (Hasenscharte), Cheilognathoschisis.

(II) Die seitliche Oberlippenspalte mit Defekt des mittleren Stirnfortsatzes (falsche mediane Oberlippenspalte)

2. Im Bereich der primitiven Gaumenrinne und der Tränennasenrinne.

(I) Die schräge Gesichtsspalte

(II) Aprosopie.

B. Andere Mißbildungen im Verlauf der embryonalen Furchen (Fisteln, Geschwülste, Proboscis lateralis).

b. Mißbildungen im Bereich des sekundären Gaumens: Gaumenspalte, Uranoschisis, Palatoschisis.
c. Spalten ohne Beziehungen zu den Furchen zwischen den Gesichtsfortsätzen.
   A. Seitliche Nasenspalte
   B. Mediane Nasenspalte
   C. Mediane Oberlippenspalte
d. Kongenitale Verschlüsse.

In bezug auf die Formen der Spaltbildungen kann man jede in vollkommene und unvollkommene, welch letztere eine geringere Schädigung des Gesichts bedingen, einteilen.

Sie können isoliert auftreten, also unkompliziert sein, oder kompliziert, indem sie sich mit einer anderen Spaltbildung oder sonstigen Anomalie verbinden.

b) Formale Genese der Mißbildungen von Nase und Gaumen.

Mißbildungen, die auf embryonale Vorgänge zurückgeführt werden können, möchte ich nach der Art ihrer Entstehung als Entwicklungshemmungen und Entwicklungsumbildungen auseinanderhalten.

Als Entwicklungshemmung bezeichne ich eine Bildung, die dadurch zustande gekommen ist, daß embryonale Prozesse in ihrem Ablauf gehemmt worden sind, also nicht zu Ende geführt werden konnten; dies ist z. B. der Fall, wenn die Gaumenplatten sich nicht miteinander vereinigen, so daß eine Gaumenspalte bestehen bleibt. Daß die übrigen Wachstumsprozesse, Differenzierung von Knochen, Muskeln usw. in den getrennten Hälften weiterlaufen und nicht auf der embryonalen der Spalte entsprechenden Stufe stehenbleiben, ist natürlich. Diese Deformitäten finden sich stets an typischen Stellen.

Die Entwicklungshemmungen können wieder in zwei Abteilungen zerlegt werden: in die mit und ohne Defektbildung.

Bei den Mißbildungen ohne Defektbildung sind alle Teile des Gesichts gebildet, und die Spalte allein ist das Pathologische.

Bei den Mißbildungen mit Defekten fehlt außerdem ein größerer oder kleinerer Teil des Gesichts, ist gar nicht entwickelt oder im Wachstum zurückgeblieben.

Bei Entwicklungsumbildungen dagegen wird die Entwicklung in einer falschen Richtung geleitet, so daß Bildungen entstehen, die normalerweise auch während der Embryogenese nicht vorhanden sind. Um eine derartige Bildung handelt es sich also z. B., wenn amniotische Stränge durch Zug eine Furche oder Spalte herausbilden, die an dieser Stelle nie

existierte. Diese Art der Mißbildung wird oft durch Unregelmäßigkeit der Lage charakterisiert, da sie an allen Stellen sich finden kann.

Beide Formen werden auch kombiniert vorkommen. Wird z. B. eine embryonale Furche durch einen amniotischen Strang zur Spalte vertieft, so ist dies einmal eine Hemmungsbildung, insofern als die Rinne sich nicht hat normal ausgleichen können, eine Umbildung ist dagegen die tiefe Spalte, die durch den Zug neu geschaffen wurde, da sie normal in der Ontogenese nicht auftritt.

Diese Einteilung deckt sich im großen ganzen mit der von Grünberg, der die beiden Formen primäre und sekundäre Gesichtsspalten nennt. Doch halte ich es nicht für geraten, die einzelnen Typen nach diesem Prinzip einzuteilen, wie es der Autor tut, da die Entstehung durchaus nicht immer klar vorliegt und eine Spalte (schräge Gesichtsspalte) zum Teil der einen, zum Teil der anderen Form angehören kann.

Als für alle Spaltbildungen gültig sei hier noch hervorgehoben, daß die verschiedenen Erscheinungsformen zum Teil auf einer von Anfang an weitgehenden oder geringeren Spaltung beruhen, zum Teil aber auch ihre Ursache in einem intrauterinen Heilungsprozeß haben, der sie in ihrer Ausdehnung mehr oder weniger beschränkt.

c) Aetiologie, kausale Genese der Gesichtsspalten.

Die Ursache der Mißbildungen kann eine doppelte sein: innere und äußere Ursachen können die Deformität hervorbringen.

Im ersten Falle beruht die Spalte auf einer fehlerhaften Keimesanlage; man könnte sie mit einem Ausdruck, der allerdings in sehr verschiedenem Sinne verwendet wird, als „blastogen“ bezeichnen.

In diesem Falle laufen die Entwicklungsvorgänge, ganz unbeeinflußt durch äußere Verhältnisse, also auch unter ganz normalen Bedingungen, nicht in normaler Richtung ab.

Die Entstehung aus inneren Ursachen ist nicht direkt zu erkennen. Die Annahme einer solchen ist nur möglich, wenn die Mißbildung erblich ist. Tritt sie in verschiedenen Generationen auf, so ist, falls nicht eine äußere Ursache selbst vererbt wird, zu vermuten, daß die Ursache in einer pathologischen Keimanlage liegt.

Aeußere Ursachen können in verschiedenster Weise den normalen Ablauf der Embryogenese modifizieren.

Hier kommen entzündliche Vorgänge, chemische Einflüsse, fehlerhafte Lagen des Fetus und besonders pathologische Verhältnisse des Amnion in Betracht.

Durch fetale Entzündungen können z. B., wie Biondi glaubt, die Ränder von Spalten, die verwachsen sollen, atrophieren, so daß die Vereinigung unterbleibt.

Auf chemischem Wege hat Hönnicke Gesichts- und Gaumenspalten hervorgebracht, indem er trächtigen Kaninchen Gifte einverleibte.

Geschwülste können durch Einlagerung in embryonale Spalten und Rinnen oder durch Zug Mißbildungen hervorrufen.

Eine fehlerhafte Lage des Fetus in utero wurde z. B. von Fick für die Entstehung der Gaumenspalte ins Feld geführt. Die ans Kinn gedrückte Hand soll die Zunge heraufgedrückt und so die Mißbildung veranlaßt haben. Der von Fick so erklärte Fall, bei dem eine Gaumenplatte über, die andere unter der Zunge liegt, ist aber als normal aufzufassen (s. Fig. 21).

Von Anomalien des Amnions kommen nach Schwalbe vier für das Entstehen der Gesichtsspalten in Betracht: abnorme Enge und Defekte, Hydramnion, Verwachsungen und Strangbildungen. Hauptsächlich haben wir es mit letzteren zu tun.

Verwachsungen und Strangbildungen können nach König und Haymann auf vierfachem Wege entstehen:

1) Zwischen Embryo und Eihaut besteht eine abnorme Verbindung direkt an der Stelle, wo die Spalte entsteht oder besser: geblieben ist.

2) Die Verwachsung sitzt von der Spalte selbst entfernt, auf der Wange, mehr dem Ohr genähert. Sie wirkt durch Zug.

3) Die Verwachsung zwischen Amnion und Embryo sitzt dem Embryo an einer entlegenen Stelle, etwa den Extremitäten, an. Der zwischen beiden Insertionspunkten gespannte Verbindungsstrang legt sich komprimierend über eine Gesichtshälfte herüber. Dasselbe kann eine Verwachsung zwischen zwei entfernten Stellen der Eihaut selbst erzeugen. In beiden Fällen hält der drückende Strang die Fortentwicklung der einen Gesichtshälfte zurück.

4) Haymann fügt als weitere Ursache noch eine Mißbildung der Gehirnanlage hinzu, die durch Amnionverwachsung deformierend wirkt.

Auch Mißbildungen aus äußeren Ursachen können erblich sein, indem die veranlassende Anomalie in einer fehlerhaften Anlage des Keimes bedingt ist; wenn z. B. ein enges Amnion erblich ist, so kann damit auch die auf diese Raumbeschränkung zurückzuführende Gaumenspalte bei mehreren Generationen auftreten, ohne daß man eine innere Ursache annehmen dürfte.

Beide Formen der Entwicklungsstörungen, die Entwicklungshemmungen und Entwicklungsumbildungen, können auf inneren oder äußeren Ursachen beruhen.

Eine Entwicklungshemmung, z. B. eine Hasenscharte, kann aus inneren Ursachen bei ganz normalem Verlauf der Embryogenese auftreten, kann

sich aber auch infolge amniotischer Verwachsungen oder Stränge einstellen, die eine normale Vereinigung der Gesichtsfortsätze verhindern.

Eine Entwicklungsumbildung, z. B. eine mediane Nasenspalte, kann ebenfalls durch abnorme Keimanlage bedingt sein, aber auch ihren Grund in Geschwülsten oder amniotischen Strängen haben.

Wieweit nach unserer Kenntnis innere und äußere Ursachen bei der Entstehung der Gesichtsmißbildungen beteiligt sind, das wird bei jeder der uns interessierenden Entwicklungsstörungen besonders erwähnt.

Die beiden wichtigsten Mißbildungen, die hier in Betracht kommen, sind die Hasenscharte, Lippenkieferspalte, Cheilognathoschisis und die Gaumenspalte, der Wolfsrachen, Palatum fissum, Uranoschisis, Palatoschisis. Obgleich sie häufig vereinigt vorkommen (bei doppelseitiger Hasenscharte kommt erst eine ohne Gaumenspalte auf 5 mit dieser Mißbildung), so beruhen sie doch beide auf der Störung vollständig verschiedener embryonaler Vorgänge und müssen hier streng getrennt behandelt werden, was meist nicht der Fall ist.

2. Die einzelnen Formen der Gesichtsmißbildungen.

Die einzelnen Mißbildungen teile ich nach ihrer formalen Genese ein, nach den Beziehungen, die sie zum embryonalen Relief des Gesichts haben.

Zuerst kommen die weitaus wichtigeren Formen zur Besprechung, die im Verlauf der Furchen zwischen den embryonalen Gesichtsfortsätzen gelegen sind.

a) Mißbildungen im Verlauf der Furchen zwischen den embryonalen Gesichtsfortsätzen.

Bei diesen sind wieder die Spaltbildungen von anderen Mißbildungen zu unterscheiden.

A. Spaltbildungen.

α) Im Bereich der primitiven Gaumenrinnen.

(I) Die seitliche Oberlippenkieferspalte (Hasenscharte), Cheilognathoschisis.

(1) Erscheinungsformen.

Die seitliche Oberlippenkieferspalte ist eine entwicklungsgeschichtlich gut charakterisierte Mißbildung, die auf einer mangelnden Verwachsung des mittleren Nasenfortsatzes mit dem seitlichen Nasen- und Oberkieferfortsatz beruht, also eine Spaltung des primitiven Gaumens darstellt. Die Spalte beginnt daher im Nasenloch, durchzieht die Oberlippe, den Alveolarfortsatz und Gaumenteil des Zwischenkiefers und endet im canalis nasopalatinus.

Sie ist nach Förster die häufigste der Mißbildungen, unter denen sie 12,8 Proz. ausmacht; die absolute Häufigkeit beträgt nach Fröbelius 1 auf 2400 Geburten.

Sie zeigt sich links häufiger als rechts, beim männlichen Geschlecht fast doppelt so oft als wie beim weiblichen.

Die Spalte tritt in sehr verschiedenen Formen und Komplikationen auf.

Sie kann vollständig oder unvollständig sein, die Gebilde des primitiven Gaumens in ganzer Ausdehnung fissurieren oder nur einen Teil derselben durchziehen.

Die vollständige Spalte zieht auch durch den Gaumenteil des Zwischenkiefers bis zum foramen nasopalatinum, den Inouye als Vorgaumen bezeichnete; sie müßte also eigentlich Lippenkiefervorgaumenspalte, Cheilognathopraepalatoschisis heißen. Da aber der Gaumenteil bei der Mißbildung keine wesentliche selbständige Rolle spielt und der Name Verwechselungen mit der wahren Gaumenspalte bringen könnte, so bezeichne ich die Spaltung des ganzen Zwischenkiefers bis zum canalis nasopalatinus als vollständige, im anderen Fall als unvollständige Kieferspalte, ohne den Vorgaumen besonders hervorzuheben.

Die beiden Hauptformen der unvollständigen Mißbildung sind die seitliche Oberlippenspalte, Cheiloschisis, und die Kieferspalte, Gnathoschisis, die beide wieder in sehr verschiedener Ausbildung auftreten können.

Die häufigste Komplikation der Lippenkieferspalte ist die mit der Gaumenspalte, Palatoschisis, doch können sich auch andere Mißbildungen mit ihr vergesellschaften.

Die Verbindung der Lippenkieferspalte mit der Gaumenspalte, die Cheilognathopalatoschisis, ist so häufig, daß sie öfter angetroffen wird als die unkomplizierte Cheilognathoschisis; die Kieferspalte ist eben oft die Ursache eines mangelnden Gaumenschlusses. Die formale Genese der beiden Deformitäten ist aber eine ganz verschiedene, und so sind sie vom embryologischen Standpunkt scharf voneinander zu trennen; eine gemeinsame Besprechung, wie sie meistens geschieht, halte ich für genetisch verfehlt.

Da sich mit einer Gaumenspalte eine vollständige oder unvollständige Lippenkieferspalte vereinigen kann, so lassen sich von dieser Mißbildung folgende Haupttypen aufstellen, von denen sich wohl alle die verschiedenen Formen herleiten lassen.

I. Unkomplizierte Spaltung des primitiven Gaumens
   1. Vollständige Spaltung des primitiven Gaumens, Lippenkieferspalte, Cheilognathoschisis
   2. Unvollständige Spaltung des primitiven Gaumens

a) Seitliche Oberlippenspalte, Cheiloschisis
b) Kieferspalte, Gnathoschisis

II. Komplizierte Spaltung des primitiven Gaumens
1. Mit Gaumenspalte kompliziert
a) Vollständige Lippenkiefergaumenspalte, Cheilognathopalatoschisis
b) Unvollständige Spaltung des primitiven Gaumens
α) Lippengaumenspalte, Cheilopalatoschisis
β) Kiefergaumenspalte, Gnathopalathoschisis
2. Mit anderen Spalten kompliziert.

Auf die verschiedenen Erscheinungsformen der Mißbildung sei hier nicht weiter eingegangen; erwähnt sei nur, daß sich bei der unvollständigen Form im Verlauf der Spalte, wie sie der vollständige Typus zeigt, Narbenstreifen finden können, und daß bei doppelseitiger Spalte das zwischen den Fissuren gelegene Stück in seiner Lage sehr verändert sein und als Rüssel weit prominieren kann.

Interessant sind die Verhältnisse der Zähne bei der Hasenscharte. Man findet nämlich in den meisten Fällen, nach einer Tabelle von Inouye in 49 von 68, einen Schneidezahn seitlich von der Kieferspalte. Dabei kann medial von ihr ein einziger Schneidezahn entwickelt sein (27 Fälle; ein solcher Fall ist in Fig. 172 abgebildet), oder sogar keiner (1 Fall) — oder es finden sich daselbst 2 Incisivi (21 Fälle).

Diese Vermehrung der Incisivi hat zu vielen Erklärungsversuchen Veranlassung gegeben. Am einfachsten ist wohl der von Inouye, der unten bei Besprechung des Verlaufs der Hasenscharte seinen Platz finden wird.

Einige Formen der Lippenkieferspalten seien noch im Bilde vorgeführt (Fig. 169—176).

Fig. 169 und 170 zeigen nach Ammon zwei leichte Formen der linksseitigen Lippenspalte (Cheiloschisis).

In Fig. 169 ist nur der Rand der Oberlippe ein wenig eingekerbt und das Lippenrot an dieser Stelle etwas emporgehoben.

In Fig. 170 durchschneidet die Fissur das ganze Lippenrot und reicht noch etwas weiter hinauf. Der obere Teil der Lippe ist ungespalten, zeigt aber als Fortsetzung der Fissur eine narbenartige Linie, die ins Nasenloch hineinführt.

Schwerer ist die Mißbildung schon bei dem Manne Fig. 171 und 172, bei dem die breite, ebenfalls linksseitige Spalte vom Nasenloch aus die ganze Oberlippe zerteilt und auch den Alveolarfortsatz einschneidet (unvollständige Lippenkieferspalte, Cheilognathoschisis incompleta). Die Spalte am Alveolarfortsatz kerbt die Schleimhaut nur ein; im Knochen reicht sie tiefer, gelangt aber nicht bis zum canalis nasopalatinus, sondern hört vorher auf und setzt

sich nur als Furche im Zwischenkiefer nach der Gegend des Stensonschen Kanals fort. Gaumenspalte besteht nicht.

Eine sehr breite, weit klaffende Spalte besitzt das Kind Fig. 173 und 174. Hier hat sie das Nasenloch breit ausgezogen, so daß die ganze linke Hälfte der Nase abgeflacht und verbreitert ist. Das Lippenrot hat sich retrahiert und läßt teilweise das Zahnfleisch des Alveolarfortsatzes sehen. Die Fissur (hier eine vollständige Cheilognathoschisis) ist mit einer weiten Gaumenspalte vergesellschaftet.

Interessant ist der von Schultze abgebildete Fall Fig. 175. Rechterseits findet sich ein Narbenstreifen an der Stelle der Vereinigung der Gesichtsfortsätze auf der Oberlippe, zum Zeichen, daß sich hier eine Spalte nachträglich geschlossen hat (s. u.). Links besteht Lippenkieferspalte; die Lippenspalte betrifft aber nur den oberen Teil der Oberlippe, da das Nasenloch weit nach unten ausgezogen ist. Der untere Teil der Lippe ist vereinigt, ob sekundär, ist anzunehmen, aber ein Narbenstreifen ist nicht sicher zu erkennen.

Endlich zeigt Fig. 176 nach His rechts eine vollständige Lippenspalte, während links sich nur die beiden Nasenfortsätze zum Schluß des Nasenloches vereinigt haben, der Oberkieferfortsatz den mittleren Nasenfortsatz, der zu gering entwickelt ist, aber nicht erreicht hat.

Auf die Abbildungen der schrägen Gesichtsspalten Fig. 179 und 180 sei auch noch hingewiesen. Die erste Figur zeigt beiderseits Lippenkieferspalte, und zwar kann man rechts infolge der Retraktion der Weichteile die Fissur im Kiefer gut sehen. Die schräge Gesichtsspalte der Fig. 180 beginnt ebenfalls mit einer seitlichen Lippenspalte, die aber unvollkommen ist und nicht ins Nasenloch durchschneidet.

(2) Formale Genese.

Wenn wir die formale Genese der Lippenkieferspalte, die schon mehrmals kurz erwähnt wurde, erklären wollen, so gehen wir von der vollständigen Form aus, bei der Lippe, Alveolarfortsatz und Vorgaumen gespalten sind.

Bei Besprechung der normalen Entwicklung (S. 9) war ausgeführt worden, daß der primitive Gaumen in der Tat durch Verwachsung des mittleren Nasenfortsatzes mit dem Oberkiefer- und dann auch dem seitlichen Nasenfortsatz entsteht. Durch Messungen war nachgewiesen worden, daß trotz erheblicher Längenzunahme des ganzen Riechorgans die äußere Nasenöffnung sich verkürzt, was nur durch die Annahme einer Verschmelzung der hinteren Ränder erklärt werden kann. Doch bleibt keine offene Spalte zwischen den Gesichtsfortsätzen; diese legen sich allmählich von hinten nach vorn aneinander, und sofort verschmelzen ihre Epithelien.

Unterbleibt nun diese Verschmelzung, so resultiert in der Tat eine Spalte, so daß das Geruchsorgan sich in ganzer Länge nach vorn und unten öffnet, von den primär offenen äußeren Nasenöffnungen bis zu den anfangs normal durch die membrana bucconasalis verschlossenen primitiven Choanen. Fig. 177b führt diese anfänglichen Entwicklungsstadien auf der linken Seite des Kopfes vor; rechts ist zum Vergleich der normale Entwicklungsvorgang beibehalten.

Der primitive Gaumen läßt nun alle Gebilde zwischen äußerer Nasenöffnung und Stensonschen Kanälen aus sich hervorgehen, also Oberlippe, Alveolarfortsatz und vorderen Teil des definitiven Gaumens. Alle diese Teile müssen also bei der Nichtvereinigung der Gesichtsfortsätze mitgespalten werden, wie es Fig. 177 in der Entwicklung zeigt.

Leicht verständlich ist, daß die Spalte bald breit, bald schmal ist, je nach den Verhältnissen wird sie die Deformität schwerer oder leichter erscheinen lassen.

Die Lippenkieferspalte beruht also auf einer unterbliebenen Vereinigung des mittleren Nasenfortsatzes mit dem Oberkiefer- und seitlichen Nasenfortsatz.

Fleischmann und sein Schüler Pohlmann versuchen die Genese der Lippenkieferspalte auf einem anderen Wege zu erklären. Sie glauben, daß die Epithelmauer, die das Riechorgan in frühen Stadien an das Epithel des primitiven Gaumens heftet (s. Fig. 8, 44), nicht von Mesoderm durchbrochen würde, wie es normalerweise geschieht (s. Fig. 15), und daß durch Auseinanderweichen der Epithelien an ihrer Stelle später eine Spalte entstünde.

Es ist nicht von der Hand zu weisen, daß auf diesem Wege eine Spalte resultieren kann. Doch wäre dazu nötig, daß erstens das Epithelseptum kein Bindegewebe durchwachsen ließe (weshalb?), und dann daß ein starker Zug die Epithelmauer wieder sprenge, zwei Vorgänge, die kausal schwer zu erklären sind.

Fleischmann wurde zu einer Ablehnung des gewöhnlich angenommenen Entwicklungsganges unserer Mißbildung durch gänzlich irrige Vorstellungen über die normalen Entwicklungsvorgänge des Geruchsorgans geführt. Er leugnet unverständlicherweise die zahlenmäßig bewiesene Verwachsung der Gesichtsfortsätze und kann daher die Hasenscharte nicht auf eine mangelhafte Verschmelzung derselben zurückzuführen. Da er nun an Stelle der einfachen formalen Genese komplizierte pathologische Vorgänge setzt, die kausal nicht zu erklären sind, so halte ich seinen Erklärungsversuch für verunglückt.

Die Entwicklung der vollständigen Lippenkieferspalte habe ich in Fig. 177 in einigen Bildern zur Anschauung gebracht, die nach Figuren der normalen Entwicklung gezeichnet sind. Ich habe auf der rechten Seite der Embryonen die normalen Verhältnisse bestehen lassen, um den Vergleich zu ermöglichen, auf der linken die Lage der Spalte eingetragen.

Natürlich darf man sich nicht vorstellen, daß die Bilder eine naturgetreue Entwicklung der Hasenscharte geben; die Spaltung ist in den

normalen Kopf eingetragen. Bei dem mißgebildeten Embryo werden dagegen die Teile, die die Spalte begrenzen, in ihrer Ausbildung gestört sein und in Gestalt und Lagerung ein vom normalen etwas abweichendes Aussehen darbieten. Es sollte aber auf den verschiedenen Entwicklungsstadien die Lage der Spalte angegeben werden.

Das erste Bild gibt das Gesicht eines 10,3 mm langen Embryo wieder (Kopie von Fig. 11). Die Gesichtsfortsätze sind auf der Höhe ihrer Ausbildung. Oberkiefer- und medialer Nasenfortsatz haben sich auf der normalen rechten Seite schon zur Bildung des hinteren Blindsackes aneinandergeschlossen, dessen Bereich die primitive Gaumenrinne anzeigt. Der seitliche Nasenfortsatz nimmt an der Umwandung des Sackes noch nicht teil, er beschränkt sich auf den offenen Teil der Riechgrube.

Links ist dagegen die Verwachsung der beiden Gesichtsfortsätze ausgeblieben, und der hintere Nasensack öffnet sich in einem langen Spalt auf die Oberfläche des Gesichts. Das hintere Ende der Fissur stößt an die noch wenig ausgeprägten Gaumenfortsätze des Oberkieferfortsatzes.

Die Spalte ist hier noch kurz, und ihre Ränder noch undifferenziert als Gesichtsfortsätze vorgewölbt.

Etwas weiter hat sich das Gebiet in dem folgenden Bild (Fig. 177b, Kopie von Fig. 14, Embryo der 6. Woche von etwa 15 mm Länge) ausgebildet. In diesem Stadium beginnt das embryonale Relief des Gesichts zu schwinden, und das definitive wird sich bald ausbilden. Die äußere Nasenöffnung ist stark verkürzt, der Blindsack erheblich verlängert. Er berührt noch mit seinem hinteren erweiterten Ende das äußere Epithel; diese viereckige, etwas eingesenkte, in der Figur dunkel gehaltene Stelle ist zur membrana bucconasalis verdünnt; nach deren Durchreißen öffnet sich das Riechorgan hier in der primitiven Choane in die Mundhöhle. In der ganzen Zwischenstrecke ist zwar noch die primitive Gaumenrinne deutlich eingegraben, doch hängt ihr Epithel nicht mehr mit dem des Geruchsorgans zusammen, da die frühere epitheliale Verbindungswand durch Bindegewebe durchrissen ist, so daß die Gesichtsfortsätze jetzt auch mit ihrem bindegewebigen Inhalt ineinander übergehen. Dies betrifft jetzt auch den seitlichen Nasenfortsatz, der mit dem mittleren in großer Ausdehnung verschmolzen ist.

Auf der linken Seite hat sich in gleicher Weise die Fissur zwischen den Gesichtsfortsätzen verlängert; das ganze Geruchsorgan stellt eine nach unten in der ganzen Länge offene Tasche dar, die von der breiten apertura externa zu der ebenfalls offenen primitiven Choane führt. Ihre Ränder haben sich gegen das erste Bild insofern verändert, als der äußere auch vom seitlichen Nasenfortsatz mitgeliefert wird. Sonst befinden sie sich auf einem Uebergangsstadium, indem die Gesichtsfortsätze undeutlicher

geworden sind, aber auch ihre definitiven Produkte noch nicht deutlich hervortreten.

Dagegen ist das embryonale Relief des Gesichts schon vollständig geschwunden bei dem 20 mm langen Embryo (7. Woche), dem Fig. 177c entnommen ist. Die primitive Choane ist durchgebrochen, die äußere Nasenöffnung verklebt, die primitive Gaumenfurche ausgeglichen. Die Grenzen der früheren Gesichtsfortsätze sind nicht mehr zu erkennen und können nur noch künstlich nach früheren Stadien einkonstruiert werden. Das ist auf der linken Seite des Kopfes mit der Lippenkieferspalte geschehen, die die äußere Nasenöffnung mit den unter den Gaumenplatten noch eben sichtbaren primitiven Choanen in Verbindung setzt. Ob die aperturae externae dabei verkleben, wie im normalen Zustand, oder offen bleiben, ist nicht zu entscheiden; bei breiteren Fissuren dürfte ein Verschluß nicht möglich sein.

Das von der Spalte durchschnittene Gebiet des primitiven Gaumens hat sich unterdes in einzelne Zonen differenziert. Die Oberlippe ist von dem Alveolarfortsatz des Kiefers durch eine tiefe Rinne getrennt. Auch vom sekundären Gaumen gehört ein kleiner vorderer Teil dem inneren Nasenfortsatz an; die Gaumenleisten laufen in diesem Stadium über dem vorderen Rand der Choanen aus, reichen also vom Bereich des Oberkieferfortsatzes in den des mittleren Nasenfortsatzes hinüber. Auch sie werden daher in ihrem vordersten Teil von der Spalte durchschnitten.

Das Gebiet der Spalte hat sich also verlängert und differenziert, und von einer Spalte des primitiven Gaumens ist eine Lippenkiefervorgaumenspalte geworden.

Diese Vorgänge haben sich in Fig. 177d (26 mm langer Embryo, Anfang der 9. Woche) weiter abgespielt. Die sekundären Gaumenplatten liegen horizontal und verdecken die stark verlängerten primitiven Choanen, deren Vorderende gerade noch in der vordersten seitlichen Ecke der physiologischen Gaumenspalte sichtbar ist. Von da durchzieht die Spalte prämaxillaren Gaumen und Oberlippe bis zum Nasenloch.

Die folgende Skizze Fig. 177e (30 mm langer Embryo, 9. Woche) zeigt, daß der Schluß des sekundären Gaumens durch die Lippenkieferspalte in keiner Weise gestört zu werden braucht; die Gaumenplatten haben sich aneinander gelagert.

Endlich gibt Fig. 177f und g (43 mm langer Embryo, 10. Woche) nach Schluß des sekundären Gaumens definitive Zustände: im Gesicht durchschneidet die Spalte die Oberlippe bis ins Nasenloch, vom Gaumen gesehen den prämaxillaren Gaumen und den freien Teil der Oberlippe.

Die unvollständigen Spaltungen des primitiven Gaumens können auf zwei Wegen entstehen.

Sicher entwickeln sie sich zum großen Teil aus der vollständigen Lippenkieferspalte, indem durch einen mehr oder weniger energischen Heilungsvorgang die bestehende Spalte teilweise wieder zum Verschluß gebracht wird. Eine solche nachträgliche Verschmelzung kann in jedem fetalen Monat, ja sogar noch post partum stattfinden.

Nach Wolff handelt es sich dabei nicht um eine Vernarbung, sondern um eine Verschmelzung, da sich epithelbedeckte Flächen miteinander vereinigen und kein typisches Narbengewebe gebildet wird.

Als Reste dieses fetalen Heilungsvorganges bemerkt man oft narbenartige Streifen in der Haut, die die typische Richtung der nachträglich verschwundenen Spalte anzeigen (s. Fig. 175). Dabei können natürlich die verschiedensten Stellen der Spalte sich vereinigen und somit eine große Mannigfaltigkeit in der Erscheinungsform sich ergeben. So ist bei dem Kinde Fig. 175 die Lippenspalte rechtsseitig vernarbt, links dagegen hat sich nur der untere Teil der Lippe vereinigt. Meist beschränkt sich die Fissur allerdings auf den freien Rand der Oberlippe, die mehr oder weniger tief eingekerbt ist.

Ich möchte vermuten, daß die Vereinigung hier leichter unterbleibt, weil die frei herabhängenden Lippenfalten nicht durch andere Teile aneinandergepreßt und so zum nachträglichen Verschmelzen gedrängt werden.

Ich halte diese Erklärung für einleuchtender als die von Fleischmann, nach dem die Lippenspalte durch Zurückbleiben einer kleinen Stelle der Lippe im Wachstum entstehen soll; weshalb dies stets an einem bestimmten Ort unterhalb des Nasenloches eintritt, wird nicht erklärt.

Ein zweiter Weg der Entstehung der partiellen Spaltung des primitiven Gaumens ist der, daß die Verwachsung der Gesichtsfortsätze zu verschiedenen Zeiten gehemmt wurde.

Hat die Vereinigung des mittleren Nasenfortsatzes mit dem Oberkieferfortsatz begonnen, ist das Hindernis aber erst später aufgetreten, so kann z. B. der Vorgaumen intakt sein, aber eine Lippenspalte, eventuell verbunden mit einer Fissur im Oberkieferfortsatz, auftreten.

Daß auch eine Verwachsung des Oberkieferfortsatzes ausbleiben, dagegen der seitliche Nasenfortsatz sich mit dem mittleren vereinigen kann, das lehrt His' bekanntes Bild von einem Embryo, in Fig. 176 wiedergegeben.

Für diese unvollkommenen Spalten des primitiven Gaumens vollständige Entwicklungsschemata zu bringen, ist wohl nicht nötig. Man kann sie leicht erklären, wenn man in den Bildern der Fig. 177 nachträglich wieder einige Stellen der Fissur zur Vereinigung bringt.

Das Studium der normalen Entwicklung erklärt uns auch die Lage der Lippenkieferspalte im Schädel.

Ueber den Verlauf, die Lage der Lippenkieferspalte im Schädel ist lange und heftig diskutiert worden — ich erinnere nur an den Streit zwischen Albrecht und Th. Koelliker. Hauptsächlich handelt es sich um den Verlauf der Spalte im knöchernen Kiefer. Während Albrecht jederseits zwei Zwischenkiefer annahm und der Spalte eine interincisive Lage zuerteilte, fand Th. Koelliker nur eine einheitliche Anlage des Zwischenkiefers und glaubte, daß bei dieser Mißbildung Zwischen- und Oberkiefer voneinander getrennt blieben. Schwierigkeiten in der Beurteilung machten besonders Fälle, in denen lateral von der Spalte noch ein Schneidezahn gefunden wurde. Die Verhältnisse sind bei Besprechung der normalen Entwicklung des Zwischenkiefers bereits erwähnt worden, ihre Wichtigkeit erfordert hier die Wiederholung.

Daß die Lippenkieferspalte, auf das embryonale Gesicht projiziert, zwischen medialem Nasenfortsatz einerseits und lateralem Nasen- und Oberkieferfortsatz anderseits gelegen sei, darüber herrschte kein Zweifel. Da man nun die Knochen mit diesen Fortsätzen in enge Beziehungen brachte und den Zwischenkiefer im medialen Nasenfortsatz, den Oberkiefer in den beiden anderen entstehend glaubte, so erwuchsen dem Verständnis bedeutende Schwierigkeiten. Es fehlte an einer genauen Untersuchung des Verhältnisses der betreffenden Knochen zu den embryonalen Gesichtsfortsätzen.

Dies ist erst in neuester Zeit geschehen. Inouye hat mit seinen äußerst sorgfältigen Untersuchungen die Frage nach dem Verlauf der Hasenschartenkieferspalte endgültig gelöst.

Inouyes Untersuchungen zeigten nämlich einmal, daß der Zwischenkiefer einfach angelegt wird. Von dem einheitlichen Körper gehen zwei Fortsätze in den Gaumen hinein. Die Furche zwischen diesen verschmälert sich und bildet später die sutura interincisiva, die also nicht, wie Albrecht glaubt, eine Anlage des Zwischenkiefers aus zwei Teilen beweist. Von besonderer Wichtigkeit war dann der Befund, daß „die Entwicklung des Knochens mit den primären Gliederungen des Gesichts nicht in einem gesetzmäßigen Zusammenhang steht". Die Knochen halten sich bei ihrer Anlage nicht an die Grenzen der Gesichtsfortsätze, sondern entwickeln sich ganz unabhängig von diesen. So überschreitet der Zwischenkiefer seitlich das Gebiet des mittleren Nasenfortsatzes; er liegt also nicht nur im Bereich dieses, sondern auch in dem des seitlichen Nasen- und des Oberkieferfortsatzes.

Unterbleibt nun die Vereinigung dieser Gesichtsfortsätze und entsteht eine Lippenkieferspalte, so ist es klar, daß sie zwischen dem mittleren und seitlichen Teil des Zwischenkiefers gelegen ist. Dies zeigt uns gut Inouyes Schema, in Fig. 178 wiedergegeben. Die Spalte geht aber wahrscheinlich auch durch die Anlage des seitlichen Schneide-

zahnes hindurch. Entwickeln sich diese halben Anlagen des lateralen Incisivus zu ganzen Zähnen, so erklärt sich ungezwungen das Vorkommen von 3 Schneidezähnen jederseits, von denen einer lateral und 2 medial von der Spalte stehen, wie anderseits auch durch mangelhafte Ausbildung eines Teiles des Knochens mit seinem Alveolarfortsatz andere Formen des Gebisses, wie sie oben erwähnt wurden, uns verständlich werden. Auf die früheren Theorieen, das Vorkommen der Zahnanomalieen zu erklären, brauche ich daher nicht einzugehen.

Die Hasenschartenkieferspalte läuft also durch den Zwischenkiefer hindurch. Daß an ihrem lateralen Spaltrande die sutura incisiva erhalten bleibt, kommt selten vor; meist verwächst der Zwischenkiefer sehr frühzeitig mit dem Oberkiefer, so daß die Naht vermißt wird.

(3) Aetiologie (kausale Genese) der Lippenkieferspalte.

Als ätiologisches Moment für die Entstehung der Lippenkieferspalte kommen innere Ursachen, bestehend in einer fehlerhaften Keimanlage, und äußere Ursachen, besonders amniotische Einflüsse in Betracht. Wie weit beide Ursachen an der Bildung beteiligt sind, darüber wird viel gestritten. Ein vollständiges Verzeichnis der Ansichten der Autoren liefert Feldmann; es ist nicht der Zweck, sie hier sämtlich zu zitieren.

Von neueren Autoren tritt besonders Haymann für Entstehung aus fehlerhafter Keimanlage ein, und Haug stimmt ihm bei; Fronhöfer, Winkel und Draudt dagegen glauben den größten Teil dieser Mißbildung auf amniotische Verwachsungen zurückführen zu können. Feldmann nimmt eine vermittelnde Stellung ein, indem er beide Ursachen annimmt.

Haymann führt für seine Ansicht die bedeutende Erblichkeit der Hasenscharte ins Feld, die er in 20 Proz. feststellen konnte, und weiterhin den Umstand, daß zu einer Zeit, in der die Gesichtsfortsätze miteinander verwachsen, das Gesicht der Herzwölbung dicht aufliegt und so amniotischen Schädigungen entzogen ist.

Draudt glaubt aber, daß ein zu enges Amnion die Nackenbeuge verhindern könne und dann doch amniotische Einflüsse sich am Gesicht geltend machen könnten; oder das Gesicht könne zu stark auf die Brust gedrückt werden und die Verwachsung der Gesichtsfortsätze so nicht zustande kommen.

Wenn auch die Ideen Draudts reine Hypothesen sind, so ist doch zuzugeben, daß beide Ursachen eine Lippenkieferspalte entstehen lassen können, wie auch Feldmann betont: sicher findet sie sich infolge fehlerhafter Keimanlage, denn nicht nur die Mutter vererbt diese Mißbildung (dann könnte man mit Fronhöfer an Vererbung des Fruchtwassermangels und trotz erblichen Auftretens an Entstehung der Lippenspalte durch am-

niotische Einflüsse denken), sondern auch der Vater; sicher wird sie beobachtet veranlaßt durch amniotische Einflüsse, z. B. durch einen Zug einer Verwachsung des Amnions mit der Stirnkappe des Embryo. Beide Formen werden sich finden, und wenn uns nicht die Erblichkeit in die eine oder amniotische Strangreste in die andere Richtung weisen, wird die Feststellung der kausalen Genese nicht möglich sein.

Jedenfalls wird man jede einzelne Form für sich auf ihre kausale Genese prüfen müssen.

(II) Seitliche Lippenkieferspalte mit Defekt des mittleren Nasenfortsatzes (falsche mediane Oberlippenspalte).

Mit der seitlichen Lippenkieferspalte kann sich eine mangelhafte Ausbildung oder vollständiger Defekt des mittleren Nasenfortsatzes verbinden.

Schon bei dem in Fig. 176 wiedergegebenen Hisschen Embryo war der zwischen den Lippenspalten befindliche mittlere Nasenfortsatz gering entwickelt. Geht seine Atrophie noch weiter, so können die beiderseitigen Spalten zusammenfließen und einen großen Defekt in der Oberlippe herstellen, der dann in der Mitte liegt; daher die Bezeichnung „falsche mediane Oberlippenspalte".

Mit dem mittleren Teil der Oberlippe fehlt dann aber auch das Nasenseptum und meist ein Teil des Schädels und Gehirns. Eigentümlich ist, daß, wie Grünberg hervorhebt, die Muscheln der einheitlichen Nasenhöhle meist normal entwickelt sind, nur die oberen in manchen Fällen verschmelzen. Der Teil des Septum, der die Ethmoturbinalia hervorgehen läßt, muß also in den meisten Fällen von der Mißbildung nicht betroffen werden.

Die äußere Nase ist schmal und platt, da sie nur durch Verwachsung der seitlichen Nasenfortsätze gebildet ist. Der Gaumen ist meist gespalten. Im Schädel finden sich erhebliche Defekte.

β) Die Spalten im Bereich der primitiven Gaumenrinne und der Tränennasenrinne.

(I) Die schräge Gesichtsspalte.

(1) Erscheinungsformen.

Da die schräge Gesichtsspalte in den beiden für uns in Betracht kommenden Formen innige Beziehungen zu den Gesichtsfortsätzen besitzt und in einem Teil ihres Verlaufs in einer vollkommenen oder unvollkommenen Lippenkieferspalte besteht, so sei diese seltene, aber interessante Mißbildung hier gleich angeschlossen.

Es handelt sich um eine Spalte, die mit einer vollkommenen oder unvollkommenen Lippenkieferspalte beginnt (Lippenkieferteil), dann aber im Gesicht seitlich dem inneren Augenwinkel zuläuft (Wangenteil). Die beiden

Abschnitte der Spalte sind streng zu unterscheiden, da sie verschiedene formale Genese besitzen. Am inneren Augenwinkel macht sie meist Halt, kann in schweren Fällen aber auch über das Auge hinausreichen. Sie schneidet sehr verschieden tief ein, ergreift die Weichteile allein oder mit diesen den Knochen.

Seit Morian unterscheidet man drei Formen dieser Mißbildung.

Bei der ersten läuft die Spalte ins Nasenloch aus, ist also mit einer vollkommenen Cheilognathoschisis vergesellschaftet (Cheilognathoprosoposchisis nach Marchand), s. Fig. 179.

Die zweite Form ist dadurch charakterisiert, daß das Nasenloch nicht mit in die Mißbildung einbezogen wird. Die Fissur beginnt seitlich von der Mitte als Cheiloschisis, läuft dann aber an der meist völlig normal gebildeten Nase herum dem Auge zu (Fig. 180) (Coloboma facialis nach Kirmisson).

Die dritte Form endlich ist sehr verschieden in ihrer Lage. Sie beginnt am Mundwinkel und verläuft von da dem Auge zu. Da sie keine Beziehungen zu den Gesichtsfortsätzen zeigt, wird sie hier nicht mitabgehandelt.

Sehr häufig ist die Mißbildung mit anderen verbunden, so natürlich besonders mit gespaltenem Gaumen.

Fig. 179 stellt eine rechtsseitige schräge Gesichtsspalte der ersten Form dar.

Eine breite Lippenkieferspalte leitet in das hochgelegene und seitlich stark verzogene Nasenloch. Die Gesichtsspalte reicht aber noch weiter, bis in den inneren Augenwinkel und ist daselbst oberflächlich nur von einem dünnen Gewebsstreifen überbrückt. Gaumenspalte besteht nicht.

Im Schädel klafft eine breite Lücke, da die apertura piriformis vollständig der seitlichen Umwandung entbehrt. Medial von der Spalte liegen Zwischenkiefer (zum größten Teil), Vomer, Nasenbein, Tränenbein, Siebbein und untere Muschel, lateral der kleine seitliche Teil des Zwischenkiefers, Oberkiefer und Gaumenbein.

In Fig. 180 ist die zweite Moriansche Form abgebildet.

Die Knochen verhalten sich bei dieser Art sehr verschieden. Ich gebe nach Inouye das Schema eines Morianschen Präparates (Fig. 183), das beiderseitig eine Gesichtsspalte, und zwar auf beiden Seiten etwas verschieden, zeigt. Die Apertura piriformis ist rings geschlossen. Die Spalte liegt unten im Zwischenkiefer, von dem auf der rechten Seite des Schädels ein größeres Stück mit einem Schneidezahn seitlich von der Lücke liegt, links nur ein kleineres zahnloses Stück, und teilt dann weiter den Oberkiefer in recht variabler Weise durch.

Auch die schräge Gesichtsspalte kann intrauterin ganz oder teilweise verheilen und dann eventuell unvollkommen sein.

Die Lage der schrägen Gesichtsspalte ist durch die embryonalen Gesichtsfortsätze charakterisiert.

Bei der ersten Form sind alle drei voneinander getrennt: in der Lippenkieferspalte der mittlere Nasenfortsatz von Oberkiefer- und seitlichem Nasenfortsatz, in dem seitlichen Teil der Oberkieferfortsatz auch vom seitlichen Nasenfortsatz.

Bei der zweiten Form (Fig. 182) sind nur die beiden Nasenfortsätze miteinander vereinigt, der Oberkieferfortsatz aber an die Lippe vom medialen, an der Wange vom lateralen Nasenfortsatz geschieden.

Die Lippenkieferspalte durchschneidet natürlich auch hier den Zwischenkiefer. Daß dessen Nasenfortsatz und der des Oberkiefers bei der ersten Form nicht entwickelt ist, so daß die apertura piriformis seitlich offen ist, erklärt Inouye durch die Unmöglichkeit ihrer Bildung in dem allseitig isolierten und schlecht ernährten seitlichen Nasenfortsatz.

(2) Formale Genese.

Die Entstehung der schrägen Gesichtsspalte, ihre formale Genese, dachte man sich früher ähnlich wie die der Lippenkieferspalte, nämlich in der Weise, daß Nasenfortsätze und Oberkieferfortsatz an ihrer Verwachsung verhindert würden und die zwischen ihnen befindliche Spalte bestehen bliebe.

Was den Lippenkieferspaltenteil der schrägen Gesichtsspalte anbetrifft, so ist er auch in dieser Weise zu erklären: der mittlere Nasenfortsatz vereinigt sich nicht mit dem Oberkieferfortsatz, bei der ersten Form auch nicht mit dem seitlichen Nasenfortsatz.

Ob bei der zweiten Morianschen Form, bei der die Fissur nicht ins Nasenloch ausläuft, erst eine vollständige Lippenkieferspalte vorhanden war, die später bis auf den Lippenspalt, den der amniotische Zug offen hielt, verheilte, oder ob die Lippe primär allein gespalten war, das könnten nur Befunde an mit dieser Mißbildung behafteten Embryonen oder Narbenlinien erweisen.

Anders verhält es sich aber mit dem Wangenteil, dem zwischen seitlichem Nasen- und Oberkieferfortsatz gelegenen Stück der Spalte.

Nach den neueren Untersuchungen existiert nämlich zwischen diesen beiden Gesichtsfortsätzen gar keine Spalte. Sie sind in keinem Stadium durch eine Fissur voneinander getrennt, sondern nur durch eine Furche. Die Fortsätze werden allmählich aus der gleichmäßig glatten Gesichtspartie herausmodelliert, indem sich einige Stellen vorwulsten und zwischen diesen Buckeln eine Rinne entsteht, die, allmählich tiefer werdend, Ober-

kiefer- und seitlichen Nasenfortsatz scharf voneinander scheidet und von der Oeffnung der Riechtasche (Fig. 9) oder später, wenn der seitliche Nasenfortsatz an der Begrenzung der äußeren Nasenöffnung teilnimmt, von der primitiven Gaumenrinne zum Auge läuft (Fig. 12, 13).

Nun schwindet diese Tränennasenfurche nicht durch Verwachsung der zugekehrten Ränder der Fortsätze, sondern sie wird langsam ausgeglichen, gewissermaßen von innen her ausgefüllt, indem bei dem Wachstum des Gesichts die Gesichtsfortsätze etwas zurückbleiben und die eingesunkene Partie zwischen ihnen mehr zunimmt.

Eine Spalte tritt also nie zwischen seitlichem Nasen- und Oberkieferfortsatz auf, ebensowenig aber auch eine Verwachsung von einander zugekehrten Epithelflächen, durch deren Verhinderung eine Fissur entstehen könnte.

Eine Spalte muß also neu geschaffen werden, und daß die normal vorhandene Rinne bei Einlagerung oder durch Zug amniotischer Stränge tiefer einschneiden und am Abflachen verhindert werden kann, so daß eine Fissur herausgebildet wird, das ist leicht verständlich.

Weiterhin ist aber auch erklärlich, daß die abnorme Spalte im Mesoderm verschieden einschneiden kann. Denn das noch undifferenzierte Bindegewebe der Gesichtsfortsätze hängt ja unter der Augennasenfurche kontinuierlich zusammen; zu keiner Zeit war es getrennt, so daß der Bindegewebsbezirk der einzelnen Fortsätze nicht scharf abgegrenzt werden kann. Je nachdem die neu entstehende Spalte mehr nach unten-lateral oder nach oben-medial einschneidet, wird sie das Bindegewebe in verschiedene Teile zerlegen; zu beiden Seiten der Fissur werden sich verschiedene Territorien finden, oder mit anderen Worten: die schräge Gesichtsspalte wird keinen streng gesetzmäßigen, sondern einen sehr variablen Verlauf besitzen. So erklärt sich zum Teil die Verschiedenartigkeit dieser Mißbildung.

Daß amniotische Einflüsse auch an anderen Stellen des Gesichts Fissuren hervorbringen können, die also nicht in der Gegend der Augennasenrinne gelegen sind, soll natürlich nicht als unmöglich hingestellt werden; so können ganz „atypisch“ verlaufende Spalten ihre Erklärung finden, so wohl auch die seltene dritte von Morian aufgestellte Form der schrägen Gesichtsspalte.

Die schräge Gesichtsspalte ist also formal genetisch in ihrem Lippenkieferteil als Entwicklungshemmung, in ihrem Wangenteil als Entwicklungsumbildung zu betrachten.

Für die Diagramme der Entwicklung der schrägen Gesichtsspalte (Fig. 181) gilt dasselbe, was für die der Lippenkieferspalte bemerkt wurde, und zwar in noch höherem Maße; denn bei ihr werden

durch Zug und Einlagerung amniotischer Massen schon frühzeitig Veränderungen an den die Spalte begrenzenden Gewebsteilen auftreten, die ihr Aussehen vom normalen entfernen. In unseren Diagrammen ist aber ihre Umgebung normal wiedergegeben. Die die Spaltung verursachenden Amnionfetzen sind in die Figuren nicht mitaufgenommen.

Die Entwicklung der seitlichen Gesichtsspalte soll an einigen Embryonen dargestellt werden, denselben, die bei Schilderung der Genese der Lippenkieferspalte herangezogen wurden, und zwar die der zweiten Morianschen Form, die an der Nase seitlich vorbeiläuft. Nach den Bildern der Figuren 177 und 181 kann dann leicht die Genese der ersten Form erschlossen werden.

In Fig. 181 a (Embryo von 30 Tagen, 10,3 mm lang) finden wir fürs erste die gleiche Spalte zwischen medialem Nasen- und Oberkieferfortsatz, wie bei der Lippenkieferspalte. Außerdem sind aber noch der letztere und der seitliche Nasenfortsatz voneinander durch eine Fissur getrennt. Da diese aber, wie oben erwähnt wurde, normal nie vorhanden ist, sondern als Neubildung durch äußere Einflüsse zustande gekommen ist, so ist sie in dem Schema nicht einfach schwarz gehalten, wie jene, sondern nur durch Kontur und Querstreifen in ihrer Lage angegeben. Natürlich wird sich schon früh durch den amniotischen Zug der Winkel zwischen beiden Teilen der Spalte ausgleichen.

Fig. 181 b zeigt ebenso die beiden Abschnitte der Fissur bei dem 15 mm langen Embryo (38 Tage). Sie ist länger geworden und zieht wellenförmig gebogen erst von den offenen primitiven Choanen zwischen mittlerem Nasen- und Oberkieferfortsatz, dann zwischen letzterem und dem seitlichen Nasenfortsatz nach dem inneren Augenwinkel.

Doch erreicht sie nicht mehr das Nasenloch, da sich der seitliche Nasenfortsatz mit dem mittleren in großer Ausdehnung vereinigt hat.

Fig. 181 c (Embryo von 30 mm Länge, 60 Tage alt) nähert sich mehr den definitiven Verhältnissen, da das embryonale Relief dem bleibenden Platz gemacht hat. Vom vorderen Ende der Spalte zwischen den Platten des sekundären Gaumens zieht die Fissur in gleicher Weise wie die Lippenkieferspalte durch den prämaxillaren Gaumen und den unteren Teil der Oberlippe, um aber vor dem Nasenloch lateral abzubiegen und dem inneren Augenwinkel zu zu laufen.

(3) Kausale Genese.

Für die kausale Genese der schrägen Gesichtsspalte kommen wohl nur äußere Ursachen in Betracht; innere Ursachen können nur indirekt, z. B. durch Vererbung eines engen Amnion, die Mißbildung hervorrufen.

Fast in allen Fällen ist das Amnion an der Deformität schuld; auch in unseren beiden Bildern Fig. 179 und 180 finden sich noch Amnionreste erhalten. Diese werden durch Einlagerung in die Augennasenrinne oder durch Zug ein Abflachen der Furche verhindern. In gleicher Weise könnten natürlich auch Geschwülste wirken.

Ahlfeld gibt noch als Ursache für die schräge Gesichtsspalte eine Verbreiterung der primitiven Schädelbasis infolge von Hydrops der Hirnblasen an. Doch würde eine derartige Spannung, da im Wangenteile keine Verwachsung der Gesichtsfortsätze zu hemmen ist, eher das Entstehen der Augennasenfurche überhaupt verhindern. Somit fällt dieses Moment als Entstehungsursache fort.

Die mit der schrägen Gesichtsspalte verbundene Lippenkieferspalte muß wohl auf dieselben Ursachen zurückgeführt werden. Es macht dies ja auch keine Schwierigkeit, da auch die unkomplizierte Lippenkieferspalte oft amniotischen Ursprungs ist.

(II) Aprosopie.

Als eine schräge Gesichtsspalte mit Defektbildung möchte ich die seltene, mit dem Namen Aprosopie belegte Mißbildung ansehen, bei welcher der mittlere und seitliche Nasenfortsatz nicht zur Entwicklung gelangt sind und das Gesicht durch Fehlen der Nasenhöhlen, Augen und der Oberlippe nicht vorhanden zu sein scheint.

B. Andere Missbildungen im Verlauf der embryonalen Spalten und Rinnen. (Fisteln, Geschwülste, Proboscis lateralis.)

Es sei hier nur kurz darauf hingewiesen, daß im Verlaufe der primitiven Gaumenfurche, der Tränennasenfurche sowie auf dem Nasenrücken und am Nasenflügel sich Fisteln finden können, die vielleicht als engste Form einer Spalte anzusehen sind.

Auch Geschwülste, besonders Dermoide, aber auch Angiome (fissurale Angiome), Carcinome u. a. werden ebenda beobachtet. Es ist nicht schwer, sich vorzustellen, daß beim Verschluß von Spalten oder Ausgleichen von Rinnen abgesprengte Epithelkeime im Bindegewebe liegen bleiben, die die Geschwülste hervorrufen. Reste eingeklemmter Amnionfetzen macht Bramann für die Entstehung von Dermoiden verantwortlich.

Endlich sei die „Proboscis lateralis“ erwähnt, ein rüsselartiger Fortsatz, der vom inneren (nur diese Fälle kommen für uns in Betracht) Augenwinkel herabhängt, bei normaler Nase oder Fehlen der entsprechenden Hälfte.

Es entsteht aus unbekannter Ursache durch Abschnürung eines größeren oder geringeren Teiles des seitlichen Nasenfortsatzes.

b) Mißbildungen im Bereich des sekundären Gaumens.

Gaumenspalte (Uranoschisis, Palatoschisis).

(1) Erscheinungsformen.

Die Gaumenspalte besteht in einer Spalte des sekundären Gaumens, die dadurch zustande gekommen ist, daß sich die sekundären Gaumenplatten nicht vereinigt haben. Im vollständigen Zustand reicht sie vom canalis palatinus durch den ganzen harten und weichen Gaumen inklusive Uvula hindurch (Fig. 184).

Man unterscheidet auch bei dieser Mißbildung vollständige und unvollständige, unkomplizierte und komplizierte Formen.

Die vollständige Gaumenspalte hat den eben geschilderten Verlauf vom canalis nasopalatinus bis zum Zäpfchen (s. Fig. 186).

Die unvollständige Gaumenspalte betrifft nur Teile des Gaumens. Meist ist dann der weiche Gaumen ganz oder teilweise fissuriert, die Mißbildung kann sich auf eine Teilung des Zäpfchens beschränken. Selten sind Spalten zu beobachten, die nur den harten Gaumen ganz oder teilweise oder den vorderen Teil des Gaumensegels durchsetzen.

Unkomplizierte Gaumenspalten finden sich nicht selten, komplizierte sehr häufig. Die mit ihr verbundene Mißbildung ist meist eine vollständige oder unvollständige Lippenkieferspalte.

Sehr oft ist die Schleimhaut des Gaumens mehr oder weniger intakt, und die Spaltung betrifft allein den Knochen.

Bei vollständiger Gaumenspalte hängt das Nasenseptum frei von der Schädelbasis herab, und die beiden Nasenhöhlen öffnen sich nicht nur nach hinten, sondern auch nach unten in den primitiven Choanen (s. Textfig. I).

Doch kann nachträglich das Septum mit einer der unvereinigten Gaumenplatten (meist mit der rechten) in Verbindung treten und somit eine Nasenhöhle nach unten abschließen. Die Scheidewand ist dann meistens schräg gelagert. Man spricht dann auch von einseitiger Gaumenspalte im Gegensatz zu der oben beschriebenen doppelseitigen.

Von unseren Figuren bringen Fig. 184 und 185 zwei Fälle von reiner Gaumenspalte ohne Lippenkieferspalte.

Fig. 184, dem Kollmannschen Atlas entnommen, zeigt bei einem Neugeborenen einen Gaumen, wie er etwa einem Embryo der 9. Woche von 26 mm Länge zukommt (s. Fig. 22). Von der Stelle des foramen incisivum an erstreckt sich die Fissur zwischen den Gaumenplatten bis zur Uvula; die beiden Gaumenhälften sind stark aufgewulstet und haben sich nicht mit dem Nasenseptum vereinigt, dessen freier unterer Rand in der Spalte sichtbar ist.

In Fig. 185 beschränkt sich die Spaltung auf das Zäpfchen, dessen Hälften seitlich divergieren. Daß die Fissurierung früher ausgedehnter war,

lehren die beiden Grübchen an der Grenze zwischen hartem und weichem Gaumen sowie ein unter der intakten Schleimhaut leicht zu fühlender Knochenspalt im harten Gaumen links von der Mittellinie.

Gaumenspalte mit Kieferlippenspalte kombiniert zeigen die Figuren 174 und 175..

Bei letzterer klaffen die Ränder der Gaumenplatten noch weiter auseinander, sonst ist das Bild ähnlich dem der Fig. 184.

In dem in Fig. 174 abgebildeten Fall hat sich das Septum mit der linken Gaumenplatte vereinigt und so einen Verschluß der linken Nasenhöhle nach unten bewerkstelligt. Die Nasenscheidewand ist, wie es oft vorkommt, dabei mit ihrem unteren Teil etwas nach links verschoben, so daß die Spalte zwischen ihr und der kurzen rechten Gaumenplatte sehr weit ist und fast die ganze Nasenseitenwand übersehen läßt.

(2) Formale Genese.

Die Entstehung der Gaumenspalte, ihre formale Genese ist leicht zu verstehen: die sekundären Gaumenplatten sind gehindert, sich in ganzer Ausdehnung oder teilweise zu vereinigen. Können sie sich nicht zusammenschließen, so resultiert eine Fissur im definitiven Gaumen, die bei vollständiger Spalte von der Gegend des foramen incisivum bis zur Uvula reicht (Fig. 184, 186). Entweder sind dabei die Gaumenplatten normal ausgebildet gewesen und nur am Zusammenschluß verhindert, oder eine ist im Wachstum zurückgeblieben, was natürlich auch eine Verwachsung unmöglich macht. Einen solchen Fall bildet His von einem 25 mm langen Embryo ab.

Der Zwischenkiefergaumen, der ja eine andere Genese hat, wie oben hervorgehoben wurde, ist bei unkomplizierter Uranoschisis normal.

Die Gaumenspalte ist also eine reine Entwicklungshemmung.

Natürlich beteiligen sich die getrennten Hälften des Gaumens am weiteren Wachstum des Gesichts. Sie nehmen an Ausdehnung zu, differenzieren sich im Innern, und so ist es nur ein Vergleich, wenn man sagt, daß die Nichtvereinigung das Bild eines embryonalen Zustandes abgebe, in dem sie natürlich kleiner und einfacher gestaltet sind.

Das Bild wird oft verändert durch Verlagerungen der Gaumenplatten, die in der verschiedensten Weise stattfinden können und die große Variabilität der Spalten bedingen.

Nachträglich können sich die Gaumenplatten noch vereinigen und so ein teilweises oder vielleicht auch gänzliches Verschwinden der Mißbildung bewirken.

Auf diese Weise ist wohl ein Teil der unvollständigen Gaumenspalten zu erklären, bei denen nur der hintere Teil des Gaumens nicht einheitlich ist. Ein anderer Teil wird so gedeutet, daß der Gaumen zur

rechten Zeit sich zu schließen begonnen hat, daß der vordere Teil der Gaumenspalte also geschwunden ist, der hintere dagegen offen bleibt; in diesem Falle tritt die die Verwachsung hemmende Kraft erst später in Wirksamkeit.

Ich möchte glauben, daß die erste Form die häufigere ist; wenigstens erklären sich so die oft beobachteten Fälle, in denen der Schleimhautüberzug des harten Gaumens vollständig ist, der tastende Finger oder das Röntgenbild dagegen Lücken im knöchernen Gaumen feststellt (Fig. 185); die spätere Vereinigung der Gaumenplatten hat zwar die Weichteile zum Zusammenschluß gebracht, die Hartgebilde indes daran gehindert. Wäre der vordere Teil der Gaumenplatten rechtzeitig zusammengewachsen, so wäre schwer einzusehen, weshalb der Knochen sich so weit entfernt von der Spalte nicht normal verhalten sollte.

Jedenfalls — das trifft für beide Entstehungsformen zu — schließt sich der größte Teil des Gaumens von vorn nach hinten; unvollkommene Spalten werden daher meist am hinteren Abschnitt des Gaumens sich finden.

Daß der Prozeß der Verwachsung zur Zeit der Geburt noch nicht vollständig abgelaufen zu sein braucht, da Körner bei einem Drittel von Kindern in den 1. Lebensjahren das Zäpfchen noch eingekerbt fand, wurde schon oben bei Besprechung der normalen Entwicklungsvorgänge erwähnt.

(3) Kausale Genese.

Kausalgenetisch sind die Gaumenspalten auf innere und äußere Ursachen zurückgeführt worden. Eine neue Arbeit von Schorr stellt die Ursachen zusammen und beleuchtet sie kritisch.

Viele Autoren sprechen den äußeren Ursachen den Hauptteil zu. Neben vielen Theorien, die als ganz unhaltbar nachgewiesen hier nicht berücksichtigt zu werden brauchen, haben sich drei bei den neueren Forschern erhalten. So macht Ahlfeld vermehrten intrakraniellen Druck dafür verantwortlich, der die Gaumenplatten nicht zur Vereinigung kommen lasse. Schorr, der Hydrocephalus mit normalem Gaumen kombiniert fand, glaubt nur an ein zufälliges Nebeneinandersein der beiden Mißbildungen, nicht an eine ursächliche Verknüpfung.

Warnekros meint, daß für fast alle Lippen- und Gaumendefekte nur ein Zahn oder eine Zahnanlage als das ursächliche Moment in Betracht kommen kann. Schorr betont mit Recht, daß diese Mißbildungen viel früher entstehen, als die Zähne, und glaubt eher, daß bei vorhandenen Spalten überzählige Zahnkeime günstige Raumverhältnisse finden und sich weiterentwickeln können, so daß der Befund eines überzähligen Zahnes, der Warnekros zu seiner Hypothese bestimmte, dadurch erklärt würde.

Endlich hat man auch an amniotische Einflüsse bei der Genese der Gaumenspalten gedacht.

Für die Beteiligung amniotischer Stränge liegen hier natürlich die Verhältnisse noch ungünstiger, als bei der Lippenkieferspalte, da die im geschlossenen Mundraum sich einander nähernden Gaumenplatten mit dem Amnion nicht direkt in Berührung kommen können. Immerhin ist diese Annahme nicht von der Hand zu weisen. Dursy hat eine amniogene Gaumenspalte bei einem 1 Zoll 8 Linien (50 mm) langen Embryo nachgewiesen; eine dünne Membran, die offenbar ein Stück Amnion darstellt, deckte die vordere Hälfte des gespaltenen Gaumens.

Benecke führt Raumbeengungen in utero als ursächliches Moment an; neben einem besonders starken Wachstum des Fetus soll Enge des Amnions die Ursache sein, daß die Zunge von unten her zwischen die Gaumenfortsätze gepreßt würde und deren Zusammenschluß verhindere. Denn Gaumenspalte finde sich oft mit anderen Mißbildungen vereinigt, die auf eine Raumbeengung im Amnion hinweisen.

Schorr nimmt an, daß die Gaumenspalte durchaus auf innere Ursachen zurückzuführen sei. Dafür spricht ihm erstens die außerordentliche Uebereinstimmung der einzelnen Fälle, und zweitens die nicht seltene Kombination mit Mißbildungen anderer Organe, die nur aus inneren Ursachen heraus entstehen können.

Ich glaube, daß man bei der Erforschung der Aetiologie der Gaumenspalten durchaus den einfachen mangelnden Verschluß der sekundären Gaumenplatten bei völlig intaktem primären Gaumen von der mit Lippenkieferspalte komplizierten Gaumenspalte auseinanderhalten muß. Beide Spaltbildungen sind oft zusammengeworfen worden. Und doch haben die Entwicklungsvorgänge des primären und des sekundären Gaumens normal gar nichts miteinander zu tun, laufen auch nacheinander ab. So kann zwar eine pathologische Bildung des früher entstehenden primären Gaumens auch eine solche des später gebildeten definitiven zur Folge haben, nicht aber umgekehrt.

Für die einfache, nicht mit Lippenkieferspalte verbundene Gaumenspalte sind als äußere ursächliche Momente Raumbeengung im Amnion anzugeben; eine mangelnde Retraktion der Zunge, die die Gaumenleisten an ihrer Vereinigung hindere, ist vielleicht darauf zurückzuführen; in der Hauptsache wird aber eine fehlerhafte Keimanlage die Schuld tragen, so daß mit Schorr innere Ursachen für die kausale Genese in Betracht kämen. Und zwar natürlich nicht Vererbung einer lokalen Erkrankung der Gaumenplatten, sondern eine allgemeine Anomalie des Eies.

Ist der gespaltene Gaumen mit Lippenkieferspalte verbunden, so können einmal beide Mißbildungen völlig unabhängig voneinander entstanden sein durch die gleiche innere oder äußere Ursache oder auch durch verschiedene. Es kann aber auch, wie erwähnt, die früher entstandene

Lippenkieferspalte die Ursache der Gaumenspalte sein. Man kann sich unschwer vorstellen, daß bei der engen Nachbarschaft der Gebiete eine stärker klaffende Spalte im Kiefer die normale Vereinigung auch der Gaumenplatten, die ja in der Nähe des hinteren Endes der Spalte beginnen soll, verhindert. Dann käme primär die Lippenkieferspalte als solche und sekundär die für deren Entstehung verantwortliche Ursache auch für die Genese der Gaumenspalte in Betracht.

Notwendig ist diese Verbindung der beiden Mißbildungen allerdings nicht; einmal kann der hintere Teil der Kieferspalte bereits verheilt sein, wenn der Gaumenschluß beginnen soll, und dann findet die Stelle der ersten Verwachsung der Gaumenplatten nicht an ihrem vordersten Ende statt, sondern etwas weiter nach hinten (s. Fig. 22). Diese Stelle ist etwas entfernt von dem Vorgaumen, durch den die Kieferspalte geht. Bei leichter, besonders einfacher Kieferspalte wird der Gaumenschluß daher wohl möglich sein.

Es findet sich auch einseitige Lippenkieferspalte viel häufiger ohne gleichzeitige Gaumenspalte, als doppelseitige. Nach Haugs Statistik kommen bei einseitiger Mißbildung 3 Hasenscharten mit Gaumenspalte auf 2 ohne solche, bei doppelseitiger ist das Verhältnis 5 : 1.

Kausalgenetisch sind die Gaumenspalten also auf innere und äußere Ursachen zurückzuführen; im letzten Fall wird sie hauptsächlich durch Raumbeengung im Amnion oder durch eine bereits bestehende Lippenkieferspalte veranlaßt.

Viel weniger häufig und von Bedeutung sind

c) Die Spalten ohne Beziehung zu den Furchen zwischen den Gesichtsfortsätzen.

A. Die seitliche Nasenspalte.

Die seitliche Nasenspalte, eine seltene Deformität, besteht in einer Spalte im Nasenflügel, die meist als dreieckiger Defekt erscheint.

Fig. 187 zeigt sie bei einem Kinde nach Frangenheim.

Nach Merkel ist diese Spalte eine Fortsetzung der seitlichen Lippenspalte über das Nasenloch hinweg nach oben, liegt also zwischen medialem und lateralem Nasenfortsatz. Diese Fortsätze sind aber an der oberen Begrenzung der Riechgrube nicht durch einen Einschnitt voneinander geschieden, sondern gehen gerundet ineinander über (Fig. 8). Es ist indes möglich, daß bei der Vertiefung des anfangs flachen oberen Randes der Grube durch abnormen Zug, vielleicht infolge von amniotischen Verwachsungen, statt des normalerweise stets gerundeten oberen Randes eine Einkerbung entsteht, die dann später als seitliche Nasenspalte erscheint.

Doch ist es auch möglich, daß diese oberflächliche Mißbildung sich erst in späteren Phasen entwickelt, in denen ein einschnürender Strang leicht einen spaltartigen Defekt in dem vorstehenden Nasenflügel hervorrufen kann.

Zu erwähnen ist noch, daß in der Fortsetzung der Spalte nach oben nicht selten Geschwülste angetroffen werden, wie auch in unserem Fall (Fig. 187), was für eine frühe Entstehung nach dem ersten Modus sprechen würde.

B. Mediane Nasenspalte.

Die mediane Nasenspalte besteht in einer Verbreiterung der äußeren Nase, deren beide Hälften durch eine mehr oder weniger tiefe Furche voneinander geschieden werden.

Fig. 188 zeigt nach Nachtigall einen reinen Fall dieser Mißbildung. Sie wird durch den Nasenknorpel bedingt, indem die beiden Flügel in der Mitte nicht zusammenschließen (Bulldoggnase), sondern nach seitlich klaffen. Der Vomer ist breit und niedrig, die Nasenbeine fehlen oder sind zur Seite gedrängt.

Die Deformität kann allein oder mit Tumoren, die in der Spalte liegen, vereinigt vorkommen. Auch kann sie mit anderen Spalten des Gesichts kombiniert auftreten.

Als Ursache gibt Nachtigall mit Recht amniotische Einflüsse an, die durch Verwachsung am Nasenrücken selbst oder an anderen Stellen und dann durch Zug die Ausbildung der äußeren Nase hemmen.

Ob diese Einflüsse sich bereits geltend machen zu einer Zeit, in der das Gebiet zwischen den beiden Riechorganen noch eingesunken ist und diese Furche persistiert, oder später, wenn die Nase einheitlich geworden ist, und die Spalte also neu auftritt, mit anderen Worten, ob es sich um eine Entwicklungshemmung oder eine Entwicklungsumbildung handelt, das ist nicht sicher zu entscheiden. Ich möchte die Bildung unter die Entwicklungsumbildungen rechnen, da die Furche zwischen den Riechsäcken sich sehr früh ausgleicht (bereits ein Embryo der 6. Woche von 15 mm Länge, s. Fig. 16, zeigt eine nicht gefurchte Nase), und da zu dieser Zeit das Gesicht der Herzwölbung normalerweise noch dicht aufliegt, also keine Berührung mit dem Amnion stattfinden kann; auch würden dann sicher erheblichere Deformitäten des ganzen Kopfes Folge einer derartigen Verwachsung sein. Ich glaube also, daß in einer späteren Zeit, wenn der Kopf sich vom Herzen abgehoben hat, durch Verwachsung oder Zug amniotischer Stränge das Zusammenschieben der beiden Hälften der breiten fetalen Nase verhindert worden ist. Gleichzeitig bildete sich eine Furche zwischen den sich allmählich aufwulstenden Seitenteilen, und die septalen Gebilde, Knorpel und Knochen, mußten dabei breit und niedrig bleiben.

Auch spricht die häufige Vergesellschaftung der medianen Nasenspalte mit Dermoiden für den amniotischen Ursprung dieser Mißbildung; denn „v. Bramann hat es wahrscheinlich gemacht, daß die Entstehung der Nasendermoide durch die nahen Beziehungen des Kopfes zu den Häuten des Fruchtsackes zu erklären ist“ (Nasse).

Vielleicht kann eine derartige Furche sich auch wieder schließen, ohne an der Nase selbst eine Veränderung zu hinterlassen. Geschwulstbildungen (Naevus linearis), die sich in der Mitte des Nasenrückens, wie anderweit an der Stelle geheilter Spalten finden, scheinen dafür zu sprechen.

C. Mediane Lippenspalte.

Die mediane Lippenspalte besteht in einer Spaltung der Oberlippe in der Mittellinie, die sehr verschiedene Grade erreichen kann.

In den leichtesten Fällen findet sich nur eine kleine Einziehung. Unsere Fig. 189 zeigt schon eine tiefere Fissur der Lippe, die nach oben in eine breite Rinne ausläuft, die ihrerseits am septum narium halt macht. In schweren Fällen kann diese Mißbildung mit anderen medianen Spaltungen verbunden sein. In dem abgebildeten Fall findet sich in eine mediane Kieferkerbe und vielleicht eine Andeutung einer medianen Nasenspalte am Uebergang des Septum ins Philtrum.

Formal-genetisch wird die mediane Oberlippenspalte als Hemmungsbildung aufgefaßt, die durch unvollkommene Ausgleichung der Furche zwischen den beiden processus globulares des mittleren Nasenfortsatzes bestehen bliebe. Eine Spalte existiert hier nie, und die beiden Hälften der Lippe vereinigen sich auch nicht durch Verwachsung, wie His annahm, sondern die Lippe entsteht, wie auch Keibel schreibt, dadurch, daß die Rinne sich ausgleicht, in ähnlicher Weise, wie es bei der Tränennasenfurche geschieht.

Die Lippenspalte repräsentiert demnach nicht einen einfachen Stillstand embryonaler Vorgänge, eine reine Hemmungsbildung; sie muß dadurch zustande kommen, daß die embryonale seichte und breite Rinne tiefer und schmäler wird, indem der mediane Teil der Lippe im Wachstum zurückbleibt, sie ist daher mehr unter die Entwicklungsumbildungen zu rechnen. Auch hier stehe ich im Gegensatz zu Grünberg, der auf Grund des Hisschen Bildes diese Deformität als Hemmungsbildung auffassen zu müssen glaubte.

Aetiologie. Ob die mediane Oberlippenspalte aus inneren Ursachen entstehen kann, ist nach dem Gesagten sehr zweifelhaft. Ohne eine äußere Veranlassung wird die Lippenbildung kaum diesen abnormen Weg einschlagen.

Dagegen kann ein amniotischer Zug oder eine Einlagerung sehr leicht das Wachstum der Mittelpartie der Lippe hindern, denn daß bei einem Zug die tiefer liegenden Teile besonders gezerrt werden oder ein Amnionfaden sich leichter in Rinnen als auf Erhöhungen legt, ist leicht verständlich.

Ich glaube also die mediane Oberlippenspalte als eine auf äußeren Ursachen beruhende Entwicklungsumbildung auffassen zu können.

d) Kongenitale Verschlüsse.

Kongenitale Verschlüsse

der Nasenhöhle, wie sie an den äußeren Oeffnungen oder an den Choanen auftreten, sind oft als Hemmungsbildungen bezeichnet worden, aber, wie auch Kallius meint, mit Unrecht, sie beruhen auf intrauterinen Entzündungen.

Der Verschluß der äußeren Nasenöffnung soll auf Persistenz des Pfropfes beruhen, der in früheren Fetalmonaten diese undurchgängig macht, doch besteht dieser aus Epithel und kann daher keine bindegewebige Atresie bewirken.

Der Choanenverschluß, der oft knöchern ist, soll durch Unterbleiben des Zerreißens der membrana bucconasalis zustande kommen. Abgesehen davon, daß diese ebenfalls nur aus Epithel besteht und kein Bindegewebe enthält, das Knochen bilden könnte, findet sie sich an ganz anderer Stelle als die definitive Choane: sie schließt die primitive Choane gegen die Mundhöhle zu ab.

Daten aus der Entwicklung von Nase und Gaumen.

Im folgenden seien die wichtigsten Daten aus der Entwicklung der Nase und des Gaumens zusammengestellt. Die Werte sind natürlich nur als annähernd anzusehen; denn einmal schwanken die Zeiten der Entwicklung individuell bedeutend, und dann entspricht einem bestimmten Alter durchaus nicht immer eine bestimmte Größe. Die Größe ist in Millimetern angegeben; als Maß ist die Steißscheitellänge (Sitzhöhe bei älteren Feten) genommen.

	Größe	Alter
Anlage des Riechfeldes	3—4	Anfang 3. Woche
Vertiefung zur Riechgrube	6	Ende 3., Anfang 4. Woche
Höchste Ausbildung der Gesichtsfortsätze	10—11	30 Tage
Verwischung der Gesichtsfortsätze	15	38 Tage
Entstehung des primitiven Gaumens	10—11	30 Tage
Membrana bucco-nasalis	15	38 Tage
Entstehung der primitiven Choanen	15	40 Tage
Erste Anlage der Gaumenfortsätze	9,2	Anfang 5. Woche
Aufrichtung der Gaumenfortsätze	22	8. Woche
Verschmelzung der Gaumenplatten, Beginn	30	9. Woche
Verschmelzung der Hälften des Zäpfchens		Zeit der Geburt oder später
Entstehung der queren Gaumenleisten	43	10. Woche
Entwicklung des Maxilloturbinale (untere Muschel)	10—11	30 Tage
„ der Nasoturbinale	15	38 Tage
„ der Ethmoturbinalfläche	15	38 Tage
„ des Ethmoturbinale I (mittlere Muschel)	18	42 Tage
„ des Ethmoturbinale II (obere Muschel)	18	42 Tage
„ des Ethmoturbinale III	26	Anfang 9. Woche
„ des processus uncinatus	30	9. Woche
„ der bulla ethmoidalis	43	Ende 10. Woche
Oeffnung des unteren Nasenganges	—	6. Monat post part.
Entwicklung des Infundibulum	40	10. Woche
„ des recessus frontalis	40	10. Woche
„ des sinus maxillaris	65	12. Woche
„ des sinus frontalis	—	1. Lebensjahr

	Größe	Alter
Entwicklung der Siebbeinzellen	75	13. Woche
„ des sinus sphenoidalis	50	3. Monat
Jakobsonsche Rinne	8,5	4. Woche
Jakobsonsches Organ abgegrenzt	18	Anfang 7. Woche
Anlage der plicae septi	100	4. Monat
Höchste Ausbildung der plicae septi	270	8. Monat
Anlage des Tränennasenganges	12	6. Woche
Oeffnung des Tränennasenganges in die Nasenhöhle	200	6. Monat
Anlage des Riechnerven	10,9	Anfang 5. Woche
Riechnerv erreicht das Gehirn	13—14	5. Woche
Verschluß der äußeren Nasenlöcher	20—180	7. Woche bis 5.—6. Monat
Auftreten der Flimmern des Epithels	57	12. Woche
Auftreten der Stensonschen Drüse	18—30	7.—9. Woche
Entwicklung der kleinen Nasendrüsen	70	3.—4. Monat
Auftreten der Bindegewebsbündel	280	6. Monat
Verknorpelung des Skeletts	20	7.—8. Woche
Höchste Entwicklung des Knorpelcraniums	80	13. Woche
Verknorpelung der Siebbeinmuscheln	40	9. Woche
Erste Anlage der Deckknochen	18	Ende 6. Woche
Beginn der enchondralen Verknöcherung	180	5.—6. Monat
Ausdehnung des Platysma aufs Gesicht	14—15	6. Woche

Literatur.

Nicht in das Verzeichnis aufgenommen sind die meisten Lehrbücher der Entwicklungsgeschichte, pathologischen Anatomie und Chirurgie, die Angaben über Entwicklung des Geruchsorgans und Gaumens und über die Entwicklungsstörungen bringen. Bezüglich der letzteren sind besonders die Arbeiten aufgeführt, die ihre Genese berücksichtigen; ein vollständigeres Verzeichnis der Kasuistik bringt Grünberg.

1880/82. Ahlfeld, Fr., Die Mißbildungen des Menschen, Leipzig.

1879. Albrecht, P., Die morphologische Bedeutung der seitlichen Kieferspalte und die wahrscheinliche Existenz von vier Zwischenkiefern bei den Säugern. Zool. Anz.

1883. — Ueber die morphologische Bedeutung der Kiefer-, Lippen- und Gesichtspalten. Langenbecks Arch., Bd. 31.

1883. — Sur les quatre os intermaxillaires, le bec-de-lièvre et la valeur morphologique des dents incisives supérieures de l'homme. Comm. Soc. Anthrop. Bruxelles.

1886. — Ueber den morphologischen Sitz der Hasenschartenkieferspalte. Biol. Zentralbl., Bd. 6.

1842. Ammon, Die angeborenen chirurgischen Krankheiten des Menschen.

1911. Apfelstaedt, Ueber den heutigen Stand der genetischen Fragen der Gaumen- und Gesichtsspalten. Deutsche Monatsschr. f. Zahnheilkunde.

1894. Appel, C., Zur Lehre vom anatomischen Sitz der Hasenschartenkieferspalte Münch. med. Wochenschr., Bd. 9.

1889. Assaky, Embryologie de la bouche. Odontologie, T. 9, Paris.

1910. Bardeen, R., Die Entwicklung des Skeletts und des Bindegewebes. Handb. d. Entw. d. Menschen von Keibel u. Mall, Bd. 1, Leipzig.

1910. Benecke, Ueber die Ursachen der Entstehung der Gaumenspalten. Sitz.-ber. Ges. Nat. Marburg, 1909.

1909. Bergengrün, P., „Epithelperlen" und Epithelstränge in der Raphe des harten Gaumens. Sitz.-ber. Ges. Nat. Marburg, No. 6.

1909. — „Epithelperlen" und Epithelstränge in der Raphe des harten Gaumens. Arch. Entw.-Mech., Bd. 28.

1886. Biondi, D., Zur Hasenschartenfrage. Wien. med. Blätter.

1886. — Ueber Zwischenkiefer- und Lippenkiefergaumenspalte. Arch. Anat. u. Phys., Phys. Abt.

1888. — Lippenspalte und deren Komplikationen. Virch. Arch., Bd. 111.

1890. Blind, Ueber Nasenbildung bei Neugeborenen. Inaug.-Diss. München.

1912. Bonnet, R., Lehrbuch d. Entwicklungsgeschichte, 2. Aufl., Berlin.

1890. Bramann, Ueber die Dermoide der Nase. Arch. klin. Chir., Bd. 40.

1908. Branca, A., Sur le développement du vestibule des fosses nasales. Compt. rend. Assoc. Anat., 10. Réun. Marseille.
1879. Braune, W., und Clasen, F. H., Die Nebenhöhlen der menschlichen Nase. Zeitschr. f. Anat. u. Entw., Bd. 2.
1895. Bromann, J., Beschreibung eines menschlichen Embryo von beinahe 3 mm Länge. Anat. Hefte, Bd. 5.
1911. — Normale und abnorme Entwicklung des Menschen, Wiesbaden.
1892. Brunn, v., Beiträge zur mikroskopischen Anatomie der menschlichen Riechschleimhaut. Arch. mikr. Anat., Bd. 39.
1859. Bruns, V., Handbuch der praktischen Chirurgie, Tübingen.
1901. Burckhardt, R., Die Einheit des Sinnesorgansystems bei den Wirbeltieren. Verh. 5. internat. Zool.-Kongr. Berlin.
1905. Chariton, F., Beitrag zur Kenntnis der epithelialen Auskleidung des Vestibulum nasi des Menschen und der Säugetiere. Ztschr. f. Ohrenhlk., Bd. 49.
1905. Coffin, L. A. The Development of the accessory Sinuses of the Nose. Americ. Journ. med. Sc., Vol. 129.
1900. Danziger, F., Die Mißbildungen des Gaumens und ihr Zusammenhang mit Nase, Auge und Ohr, Wiesbaden (Bergmann).
1907. Della Vedova, T., Monografia e ricerche sullo sviluppo delle cavità nasali nell'uomo, Milano (Hoepli).
1908. — Sur quelques points relatifs au développement des cavités nasales de l'homme. Rev. hebdom. de Laryng.; Arch. internat. de Laryngol., T. 26.
1908. — Il periodo iniziale nello sviluppo del seno mascellare. La prat. oto-rino-laring., Vol. 1.
1912. — Ueber die Bildung des Gaumens. Soc. Ital. Laring., 15. Vers.
1904, 1905. Dieulafé, L., Les fosses nasales des vertébrés. (Morphologie et embryologie.) Journ. Anat. et Phys., Année 40, 41.
1908. — et Tournier, E., Sur l'évolution et la morphologie de la voûte palatine. Bibl. anat., T. 18.
1889. Disse, J., Die Ausbildung der Nasenhöhle nach der Geburt. Arch. Anat. u. Phys., Suppl.
1897. — Die erste Entwicklung des Riechnerven. Anat. Hefte, Bd. 9.
1906. Draudt, Beitrag zur Genese der Gesichtsspalten. Deutsche Zeitschr. f. Chir., Bd. 82.
1869. Dursy, E., Zur Entwicklungsgeschichte des Kopfes des Menschen und der höheren Wirbeltiere, Tübingen.
1880. Epstein, A., Ueber Epithelperlen in der Mundhöhle neugeborener Kinder. Zeitschr. f. Heilkunde, Bd. 1.
1906. Fawcett, E., On the Development, Ossification and Growth of the Palate Bone of Man. Journ. Anat. Phys., Vol. 40.
1896. Fein, Ein Fall von vererbter Gaumenspalte. Wien. klin. Wochenschr., No. 43.
1899. — Ueber die Ursachen des Wolfsrachens. Ebenda Nr. 4.
1910. Feldmann, A., Ueber die Entstehung der Hasenscharten. Inaug.-Diss. Rostock.
1902. Fick, A., Bemerkungen zur Wolfsrachenbildung. Arch. klin. Chir., Bd. 86.
1905. Fischel, A., Ueber einen menschlichen Schädel ohne Zwischenkiefer. Anat. Anz., Bd. 27.
1904. Fischer, E., Demonstration von Modellen zur Vergleichung der Schädelentwicklung von Mensch und Affe mit besonderer Berücksichtigung der Nase. Verh. südd. Laryngol. Würzburg.

1877. Fleischer, F., Beiträge zur Entwicklungsgeschichte des Jakobsonschen Organs und zur Anatomie der Nasenhöhle. Sitz.-ber. Phys.-med. Ges. Erlangen.

1903—1910. Fleischmann, A., Das Kopfskelett der Amnioten. Morphogenetische Studien. I. Abschnitt: Die Nasenregion des Kopfes, I—IX. Morpholog. Jahrb., Bd. 31—41.

1910. — Zur Physiognomik des embryonalen Katzengesichtes. Sitz.-ber. Phys.-med. Ges. Erlangen, Bd. 42.

1861. Förster, A., Die Mißbildungen des Menschen, Jena.

1909. Frangenheim, P., Zur Kenntnis der seitlichen Nasenspalten. Bruns' Beitr. klin. Chir., Bd. 65.

1912. Frets, G. P., Beiträge zur vergleichenden Anatomie und Ontogenie der Primaten. I. Beobachtungen und Bemerkungen zur Entwicklung der Nase bei einigen catarrhinen Affen, Säugern und dem Menschen. Morphol. Jahrb., Bd. 44.

1865. Fröbelius, St. Petersburger med. Zeitschr., Bd. 9.

1896. Fronhöfer, Die Entstehung der Lippenkiefergaumenspalte infolge amniotischer Verwachsungen. Arch. klin. Chir., Bd. 52.

1910. Fuchs, H., Ueber korrelative Beziehungen zwischen Zungen- und Gaumenentwicklung der Säugetierembryonen usw. Zeitschr. Morphol. Anthropol., Bd. 13.

1906. Futamura, Ueber die Entwicklung der Facialismuskulatur des Menschen. Anat. Hefte, Bd. 30.

1905. Gage, S. Ph., A three Weeks' human Embryo, with especial Reference to the Brain and nephric System. Amer. Journ. Anat., Vol. 4.

1906. Gaupp, E., Ueber allgemeine und spezielle Fragen aus der Lehre vom Kopfskelett der Wirbeltiere. Verh. Anat. Ges. Rostock.

1906. — Die Entwicklungsgeschichte des Kopfskeletts. Handbuch d. Entwicklungsgesch. von Hertwig, Bd. 3.

1886. Gegenbaur, C., Ueber das Rudiment einer septalen Nasendrüse beim Menschen. Morphol. Jahrb., Bd. 11.

1902. Goeppert, E., Die Entwicklung des Mundes und der Mundhöhle. Handb. d. Entwicklungsgesch. von Hertwig, Bd. 2, Teil 1.

1868. Goethe, W., Seine Werke in 36 Bänden, Bd. 32, Cotta.

1912. Gording, R., Die Entwicklung der Nebennasenhöhlen während der ersten Kinderjahre. Anat. Anz., Bd. 42.

1911. Grosser, O., Die Entwicklung des Darms. Handb. d. Entw. d. Menschen von Keibel u. Mall, Bd. 2.

1913. — Die Glandula nasalis lateralis und das Nasoturbinale beim Menschen. Anat. Anz., Bd. 43.

1913. Grünberg, Karl, Die Gesichtsspalten und die zu ihnen in genetischer Beziehung stehenden anderweitigen Mißbildungen des Gesichts. E. Schwalbes Morphologie d. Mißbildungen, Bd. 3, Lief. 1, Abt. 4, Kap. 1.

1912. Grünwald, L., Die Krankheiten der Mundhöhle, des Rachens und der Nase. 3. Aufl., München.

1903. Gudden, H., Ueber eine Entwicklungshemmung der Nase. Neurol. Zentralbl., Jahrg. 22.

1880. Hannover, A., Primordialbrusken og dens Forbening i det meneskelige Kranium før Fødelsen. Danske Vid. Selsk. Skrifter, Bd. 11.

1881. — Le cartilage primordial et son ossification chez le crâne humain avant naissance, Copenhague.

1908. Hansemann, D., Die angeborenen Mißbildungen der Nase. Haymanns Handb. Laryng. u. Rhinol., Bd. 3, Teil 2.
1902. Harmann, N. B., A Child possessing the minimal Form of Fissura facialis. Journ. Anat. Phys., Vol. 37.
1904. Haug, G., Beitrag zur Statistik der Hasenscharten. Beiträge klin. Chir., Bd. 44.
1903. Haymann, Th., Amniogene und erbliche Hasenscharten. Arch. klin. Chir., Bd. 70.
1907. Hensen, Ein Beitrag zu den Gesichtsmißbildungen. Med. Diss. Rostock.
1905. Hentze, Ueber Hasenscharten und Wolfsrachen und deren Behandlung. Deutsche Monatsschr. Zahnheilk., Bd. 23.
1888. Herzfeld, P., Ueber das Jakobsonsche Organ des Menschen und der Säugetiere. Zool. Jahrb., Abt. f. Anat. u. Ontog., Bd. 3.
1894. Herhold, Zur Frage der schrägen Gesichtsspalte. Arch. klin. Chir., Bd. 48.
1910. Hertwig, O., Lehrbuch der Entwicklungsgeschichte des Menschen und der Wirbeltiere, 9. Aufl., Jena.
1880—1885. His, W., Anatomie menschlicher Embryonen, Bd. 1—3.
1889. — Die Formentwicklung des menschlichen Vorderhirns vom Ende des 1. bis zum Beginn des 3. Monats. Abh. Ges. Wiss. Leipzig, math.-phys. Kl., Bd. 15.
1892. — Die Entwicklung der menschlichen und tierischen Physiognomien. Arch. Anat. u. Phys., Anat. Abt.
1902. — Beobachtungen zur Geschichte der Nasen- und Gaumenbildung beim menschlichen Embryo. Abh. sächs. Ges. Wiss., math.-phys. Kl., Bd. 27.
1891. Hochstetter, F., Ueber die Bildung der inneren Nasengänge oder primitiven Choanen. Verhdl. Anat. Ges.
1892. — Ueber die Bildung der primitiven Choanen beim Menschen. Verhdl. Anat. Ges.
1907. Hoennicke, Ueber experimentell erzeugte Mißbildungen. Münch. med. Wochenschr.
1907. Ingalls, N. W., Beschreibung eines menschlichen Embryo von 4,9 mm Länge. Arch. mikr. Anat., Bd. 70.
1912. Inouye, M., Der Zwischenkiefer, seine Entstehung und der Verlauf der Hasenscharten-Kieferspalte und der schrägen Gesichtsspalte. Anat. Hefte, Bd. 45.
1912. — Die Entwicklung des sekundären Gaumens einiger Säugetiere mit besonderer Berücksichtigung der Bildungsvorgänge am Gesicht und des Umlagerungsprozesses der Gaumenplatten. Anat. Hefte, Bd. 46.
1811. Jacobson, M., Description anat. d'un organ observé dans des mammifères. Rapport par Cuvier. Ann. Mus. Hist. nat. Paris, T. 18.
1842. — On Primordial-craniet. Verhdl. skand. Nat.-Vers. Stockholm.
1895. Jacoby, M., Ein Beitrag zur Kenntnis des menschlichen Primordialcraniums. Arch. mikr. Anat., Bd. 44.
1906. Kagan, J., Ueber die schräge Gesichtsspalte. Inaug.-Diss. Freiburg.
1905. Kallius, E., Geruchsorgan (Organon olfactus) und Geschmacksorgan. Bardeleben Handb. d. Anat., Bd. 5, Abt. 1, Teil 2.
1906. Kaplansky, M., Ein Fall von angeborener schräger Gesichtsspalte. Inaug.-Diss. Zürich.
1893. Keibel, Fr., Zur Entwicklungsgeschichte und vergleichenden Anatomie der Nase und des oberen Mundrandes bei Vertebraten. Anat. Anz., Bd. 8.
1911. — Das Riechorgan. Handb. d. Entwicklungsgesch. d. Menschen von Keibel u. Mall, Bd. 2, Leipzig.
1911. — Die Entwicklung des Auges. Ebenda Bd. 2.
1908. — und Elze, C., Normentafel zur Entwicklungsgeschichte des Menschen, Jena.

1909. Keith, Congenital Malformations of Palate, Face and Neck. Brit. med. Journ., Vol. 2.

1903. Kikuthi, J., Der histologische Bau der Knochenblasen in der Nase nebst Bemerkungen über Wachstum und Entstehung derselben. Arch. Laryng. u. Rhinol., Bd. 14.

1895—96. Killian, G., Zur Anatomie der Nase menschlicher Embryonen. Arch. Laryng. u. Rhinol., Bd. 2, 3, 4.

1902. — Ein Vorlesungsmodell der Nase und ihrer Nebenhöhlen. Ebenda Bd. 13.

1906. Kirchmayr, Ein Beitrag zu den Gesichtsmißbildungen. Deutsche Zeitschr. Chir. Bd. 81.

Kling, A., Ueber seltene vom embryologischen Standpunkte interessante Befunde an den Gaumen zweier Schwestern. Correspondenzbl. Zahnärzte, Jahrg. 35.

1860. Koelliker, A., Ueber die Entwickelung der Geruchsorgane beim Menschen und Hühnchen. Würzb. med. Zeitschr., Bd. 1.

1877. — Ueber die Jakobsonschen Organe des Menschen. Festschr. f. Rinecker.

1879. — Entwicklungsgeschichte des Menschen und der höheren Tiere, 2. Aufl., Leipzig.

1882. — Histologische und embryologische Mitteilungen. 2. Der Lobus olfactorius und die Nervi olfactorii bei jungen menschlichen Embryonen. Sitz.-ber. Würzb. Phys.-med. Ges.

1883. — Zur Entwicklung des Auges und Geruchsorgans menschlicher Embryonen. Verhandl. d. Phys.-med. Ges. Würzburg, N. F. Bd. 17.

1881. Koelliker, Th., Zur Anatomie der Kieferspalte. Arch. klin. Chir., Bd. 26.

1883. — Ueber das Os intermaxillare des Menschen und die Anatomie der Hasenscharte und des Wolfsrachens. Nova Acta, Halle.

1884. — Zur Zwischenkieferfrage. Zentralbl. Chir., Bd. 11.

1885. — Zur Odontologie der Kieferspalte bei der Hasenscharte. Biol. Zentralbl.

1895. König, Hasenscharten in Verbindung mit Resten amniotischer Verwachsungen. Berlin. klin. Wochenschr., No. 34.

1899. Körner, O., Zur Kenntnis der Uvula bifida. Zeitschr. Ohrenheilk., Bd. 35.

1898. Kollmann, J., Lehrbuch der Entwicklungsgeschichte des Menschen, Jena.

1907. — Handatlas der Entwicklungsgeschichte des Menschen, Jena.

1876. Kraske, Zur Kasuistik der retardierten intrauterinen Verschmelzung von Gesichtsspalten. Arch. klin. Chir., Bd. 20.

1898. Kredel, Die angeborenen Nasenspalten und ihre Operation. Deutsche Zeitschr. Chir., Bd. 47.

1882. Kundrat, Arhinencephalie als typische Mißbildung, Graz.

1894. Kupffer, K. v., Ueber Monorhinie und Amphirhinie. Sitz.-ber. math.-phys. Kl. Akad. Wiss. München.

1885. Laguesse, G. E., Recherches sur le développement embryonnaire de l'épithélium dans les voies aériennes. Thèse, Paris.

1890, Landow, M., Ueber einen seltenen Fall von Mißbildung der Nase nebst einigen Bemerkungen über die seitlichen Nasenspalten. Deutsche Zeitschr. Chir., Bd. 30.

1862. Langenbeck, B., Ueber Uranoplastik. Arch. f. klin. Chir., Bd. 2.

1891. Lannelongue et Menard, Affections congénitales, T. 1, Paris.

1881. Leboucq, H., Note sur les perles épithéliales sur la voûte palatine. Arch. biol., T. 2.

1881. — Le canal naso-palatin chez l'homme. Ebenda T. 2.

1883. Legal, E., Die Nasenhöhle und der Tränennasengang der amnioten Wirbeltiere. Morphol. Jahrb., Bd. 8.
1840. Leuckhart, Fr. S., Untersuchungen über den Zwischenkiefer beim Menschen in seiner normalen und abnormalen Metamorphose, Stuttgart.
1900. Levi, G., Beitrag zum Studium der Entwicklung des knorpeligen Primordialcraniums des Menschen. Arch. mikr. Anat., Bd. 55.
1910. Lewis, H., Die Entwicklung des Muskelsystems. Handb. d. Entwicklungsgesch. d. Menschen von Keibel u. Mall, Bd. 1.
1900. Lexer, E., Angeborene Mißbildungen des Gesichts. Handb. prakt. Chir.
1901. — Angeborene mediane Spaltung der Nase. Arb. a. d. chir. Klinik Berlin, Bd. 15.
1888. Marchand, Mißbildungen. Real-Enzykl. Eulenburg, Bd. 13.
1904. Maschke, G., Zur Bildung der primitiven Choane, des Jakobsonschen Organs und der Stensonschen Gänge. Inaug.-Diss. Berlin.
1882. Merkel, Fr., Beitrag zur postembryonalen Entwicklung des menschlichen Schädels. Beiträge z. Anat. u. Entwicklungsgesch.; Festschr. f. Henle, Bonn.
1885—90. — Topographische Anatomie, Bd. 1.
1892. — Ueber das Jakobsonsche Organ des Erwachsenen und die Papilla palatina. Anat. Hefte.
1884. Meyer, H. v., Der Zwischenkieferknochen und seine Beziehungen zur Hasenscharte und zur schrägen Gesichtsspalte. Deutsche Zeitschr. Chir., Bd. 26.
1896. Mihalcovics, V. v., Bau und Entwicklungsgeschichte der pneumatischen Gesichtshöhlen. Verhandl. Anat. Ges.
1896. — Anatomie und Entwicklungsgeschichte der Nase und ihrer Nasenhöhlen. Handb. d. Laryng. u. Rhinol., Wien.
1898. — Nasenhöhle und Jakobsonsches Organ. Anat. Hefte, Bd. 11.
1899. — Untersuchungen über die Entwicklung der Nase und ihrer Nebenhöhlen. Math.-nat. Berichte aus Ungarn, Bd. 15.
1899. — Ueber das Jakobsonsche Organ. Ebenda Bd. 15.
1904. Monesi, Die Morphologie der fetalen Tränenwege beim Menschen. Klin. Monatsbl. f. Augenheilk., Jahrg. 42, Bd. 1.
1887. Morian, Ueber die schräge Gesichtsspalte. Arch. klin. Chir., Bd. 35.
1901. Nachtigall, P., Ein Fall von medianer Nasenspalte. Med. Diss. Breslau.
1895. Nasse, Zwei Fälle von angeborener medianer Spaltung der Nase. Arch. klin. Chir., Bd. 49.
1911. Ónodi, A., Die Nebenhöhlen der Nase beim Kinde, Würzburg.
1890. Patrzek, Ueber Verbiegungen der Nasenscheidewand bei Neugeborenen. Internat. klin. Rundsch., Bd. 4.
1909. Paulet, M. J. L., Reconstruction des fosses nasales, de l'organe de Jacobson, de la bouche et ses dépendances, du cartilage de Meckel, chez un embryon humain de 13,8 mm. Compt. rend. Assoc. Anatom. Nancy.
1911. — Kopf und bucconasale Bildungen eines menschlichen Embryo von 14,7 mm Scheitelsteißlänge. Studien und plastische Rekonstruktionen. Arch. mikr. Anat., Bd. 76.
1900. Paulli, G., Ueber die Pneumatizität des Schädels bei den Säugetieren. Morph. Jahrb., Bd. 28.
1906. Perna, G., Die Nasenbeine. Eine embryologische und vergleichend-anatomische Untersuchung. Arch. Anat. Phys., Anat. Abt.

1908. Perrin, J. A., Contribution à l'étude du développement des fosses nasales. Thèse de Lille.
1900. Peter, K., Mitteilungen zur Entwicklungsgeschichte der Eidechse. I. Das Wachstum des Riechgrübchens. Arch. mikr. Anat., Bd. 55.
1901. — Id. III. Die Neuroporusverdickung und die Hypothese der primären Monorhinie der amphirhinen Wirbeltiere. Ebenda Bd. 58.
1902. — Zur Bildung des primitiven Gaumens bei Mensch und Säugetieren. Anat. Anz., Bd. 20.
1902. — Anlage und Homologie der Muscheln des Menschen und der Säugetiere. Arch. mikr. Anat., Bd. 60.
1902. — Die Entwicklung des Geruchsorgans und Jakobsonschen Organs in der Reihe der Wirbeltiere. Bildung der äußeren Nase und des Gaumens. Hertwigs Handb. d. Entwicklungsgesch., Bd. 2.
1911. — Modelle zur Entwicklung des Gesichts des Menschen. Anat. Anz., Bd. 38.
1911. — Entwicklung des Geruchsorgans. Erg. Anat. u. Entw., Bd. 20, Teil 1.
1912. — Die Entwicklung der Nasenmuscheln bei Mensch und Säugetieren. I. Entwicklung der Siebbeinmuscheln bei Säugetieren. II. Entwicklung der Nasenmuscheln beim Menschen. Arch. mikr. Anat., Bd. 79 u. 80.
1904. Pölzl, A., Zur Entwicklungsgeschichte des menschlichen Gaumens. Anat. Hefte, Bd. 27.
1904. Pohlmann, Mißbildungen, insbesondere Gesichtsmißbildungen, im historischen und embryologischen Bilde. Deutsche Monatsschr. Zahnheilk., Jahrg. 29.
1910. — Die embryonale Metamorphose der Physiognomie und der Mundhöhle des Katzenkopfes. Morphol. Jahrb., Bd. 41.
1902. Rabl, C., Die Entwicklung des Gesichts, Heft 1, Leipzig.
1908. Read, E. A., A Contribution to the Knowledge of the Olfactory Apparatus in Dog, Cat and Man. Amer. Journ. Anat., Vol. 8.
1913. Rehmke, Gr., Die Entwicklung der Knorpel der äußeren Nase. Noch unveröffentlicht.
1878. Rémy, C., La membrane muqueuse des fosses nasales. Thèse, Paris.
1904. Retzius, G., Zur Kenntnis der Entwicklung der Körperformen des Menschen während der fetalen Lebensstufen. Biol. Unters., N. F. Bd. 11.
1904. — Ueber den Verschluß der Nasenlöcher bei menschlichen Embryonen. Verhdl. Anat. Ges., Jena.
1906. — Die Gaumenleisten des Menschen und der Tiere. Biol. Unters., Bd. 13.
1909. Ritter, Ueber Verdoppelung der Stirnhöhle. Zeitschr. Laryng., Bd. 1.
1893. Röse, C., Ueber das rudimentäre Jakobsonsche Organ der Krokodile und des Menschen. Anat. Anz., Bd. 7.
1703. Ruysch, Thesaurus anatomicus tertius, Amstelodami.
1910. Schaeffer, J. P., On the Genesis of Air Cells in the nasal Conchae. Anat. Rec., Vol. 4.
1910. — The Sinus maxillaris and its Relations in the Embryo, Child, and adult Man. Amer. Journ. Anat., Vol. 10.
1911. — The lateral Wall of the Cavum nasi in Man, with especial Reference to the various developmental Changes. Journ. Morph., Vol. 21.
1912. — The Genesis and Development of the Nasolacrimal Passages in Man. Amer. Journ. Anat., Vol. 13.
1912. — Types of Ostia nasolacrimalia in Man and their genetic Significance. Ebenda Vol. 13.

1896. Schmidt, E., Ueber das postembryonale Weiterbestehen des Jakobsonschen Organs und Knorpels beim Menschen und die Beziehungen derselben zueinander. Med. Diss. Berlin.

1900. Schmidt, M., Ueber seltene Spaltbildungen im Bereich des mittleren Stirnfortsatzes. Virchows Arch., Bd. 162.

1901. Schönemann, A., Beitrag zur Kenntnis der Muschelbildung und des Muschelwachstums. Anat. Hefte, Bd. 18.

1907. Schorr, G., Zur Entwicklungsgeschichte des sekundären Gaumens bei einigen Säugetieren und beim Menschen. Anat. Anz., Bd. 30.

1908. — Zur Entwicklungsgeschichte des sekundären Gaumens bei einigen Säugetieren und beim Menschen. Anat. Hefte, Bd. 36.

1909. — Ueber Wolfsrachen vom Standpunkte der Embryologie und pathologischen Anatomie. Virchows Archiv, Bd. 197.

1896. Schultze, O., Grundriß der Entwicklungsgeschichte des Menschen und der Säugetiere, Leipzig.

1899. Schwalbe, E., Entstehung der Hasenscharte nach der Anschauung des vorigen Jahrhunderts. Münch. med. Wochenschr.

1906. — Die Morphologie der Mißbildungen des Menschen und der Tiere, Teil 1, Jena.

1882. Schwalbe, G., Ueber die Nasenmuscheln der Säugetiere und des Menschen. Sitz.-ber. Phys.-ök. Ges. Königsberg, Bd. 23.

1887. — Lehrbuch der Anatomie der Sinnesorgane.

1888. Schwink, J., Ueber den Zwischenkiefer und seine Nachbarorgange bei Säugetieren, München.

1884. Selenkoff, A., Ein Fall von Arhinencephalie unilateralis bei einem erwachsenen Manne. Virchows Arch. path. Anat., Bd. 95.

1891. Seydel, O., Ueber die Nasenhöhle der höheren Säugetiere und des Menschen. Morph. Jahrb., Bd. 17.

1899. — Ueber Entwicklungsvorgänge an der Nasenhöhle und dem Mundhöhlendache von Echidna nebst Beiträgen zur Morphologie des peripheren Geruchsorgans und des Gaumens der Wirbeltiere. Denkschr. med.-nat. Ges. Jena, Bd. 6.

1809. Sömmerring, S. Th., Abbildungen der menschlichen Organe des Geruches, Frankfurt.

1896. Spee, F. Graf v., Kopf. Bardelebens Handb. d. Anat., Bd. 1, Abt. 2, Jena.

1846. Spöndli, H., Ueber den Primordialschädel der Säugetiere und des Menschen. Inaug.-Diss. Zürich.

1893. Spurgat, Die regelmäßigen Formen des Nasenknorpels des Menschen in vollständig ausgebildetem Zustande. Anat. Anz., Bd. 8.

1896. — Beiträge zur vergleichenden Anatomie der Nasen- und Schnauzenknorpel des Menschen und der Säugetiere. Morph. Arb., Bd. 5.

1900. Städtler, O., Hasenscharte und ihre Komplikationen. Inaug.-Diss. Leipzig.

1871. Steiner, F., Ueber die Entwicklung der Stirnhöhlen und deren krankhafte Erweiterung durch Ansammlung von Flüssigkeiten. Langenbecks Arch., Bd. 13.

1901. Strasser, H., Sur le développement des cavités nasales et du squelette du nez. Arch. des Sc. phys. et nat. Genève.

1902. Sudler, M. T., The Development of the Nose and of the Pharynx and its Derivatives of Man. Amer. Journ. Anat., Vol. 1.

1887. Symington, J., The topographical Anatomy of the Child, Edinburgh.

1909. Talbot, E. S., Etiology of Face, Nose and Jaw Deformities. Journ. Amer. med. Assoc., Vol. 52.
1899. Tandler, J., Zur Entwicklung des Uranoschisma. Wien. klin. Wochenschr., No. 7.
1882. Toldt, C., Die Knochen in gerichtsärztlicher Beziehung. Handb. der gerichtl. Med, Bd. 3, Tübingen.
1882. — Osteologische Mitteilungen. 1. Die Entstehung und Ausbildung der conchae und der sinus sphenoidales beim Menschen. Lotos, Jahrb. f. Naturwiss., N. F. Bd. 3.
1913. Tüffers, P., Die Entwicklung des nasalen Endes des Tränennasengangs bei Säugetieren. Anat. Hefte. Diss. Greifswald.
1908. Warnekros, Gaumenspalten. Arch. Laryng. Rhinol., Bd. 21.
1909. — Gaumenspalten, 2. Aufl., Berlin.
1882. Welcker, H., Die Asymmetrien der Nase und des Nasenskelettes. Beitr. Biol., Festgabe f. Henle, Stuttgart.
1904. v. Winkel, Ueber menschliche Mißbildungen (bes. Gesichtsspalten und Zystenhygrome). v. Volkmanns Samml. klin. Vortr., No. 373/374.
1912. Wolff, M., Ein Fall von intrauterin geheilter Hasenscharte mit Naevus papillomatosus-Bildung im Verlauf von fötalen Schlußspalten. Med. Diss. Greifswald.
1885. Zuckerkandl, E., Ueber rudimentäre Zähne. Med. Jahrb. K. K. Ges. Aerzte Wien.
1887. — Das periphere Geruchsorgan der Säugetiere, Stuttgart.
1892. — Die Siebbeinmuscheln des Menschen. Anat. Anz., Bd. 7.
1892 — Die Entwicklung des Siebbeins. Verhdl. Anat. Ges.
1893. — Normale und pathologische Anatomie der Nasenhöhle und ihrer pneumatischen Anhänge, 2. Aufl., Bd. 1, Wien.
1895. — Geruchsorgan. Erg. Anat. Entw., Bd. 5.
1899. — Ueber die Entwicklung der Concha bullosa. Monatsschr. Ohrenheilk., N. F. Bd. 33.
1908. — Ueber die Jakobsonschen Knorpel und die Ossifikation des Pflugscharbeines. Sitz.-Ber. K. Akad. Wiss. Wien, math.-anat. Kl., Bd. 117, Abt. 3.
1910. — Das Jakobsonsche Organ. Erg. d. Anat. u. Entwgesch., Bd. 13.

Aeussere Entwicklung von Nase und Gaumen.

Fig. 1—38.

Fig. 1 und 2.

Embryo von 4,9 mm Nackensteißlänge, 4,7 mm Scheitelsteißlänge. Etwa 26 Tage alt. Anatom.-biolog. Institut Berlin G. 31. Keibel-Elze, Normentafel Tab. 14. (Schnitt durch den Vorderkopf s. Fig. 90.)

Stadium des Riechfeldes.

Fig. 1.

Kopfende des Embryo, von der Seite gesehen, nach einem Modell. 40-fach vergr.

An der Kopfspitze ist das heller gehaltene Riechfeld sichtbar, nach oben scharf abgesetzt, nach unten ohne deutliche Grenze, daher von einer punktierten Linie umzogen. Es ist weit entfernt von der Mundbucht, die unten durch die Unterkieferfortsätze, seitlich durch die schwach vorgewölbten Oberkieferfortsätze abgeschlossen wird. Nasenfortsätze sind am Vorderkopf noch nicht differenziert.

Das Linsenfeld, ebenfalls unscharf abgegrenzt, liegt als runde Epithelverdickung hinter dem Riechfeld, die Ohrblase ist geschlossen, die Stelle des Schlusses zeigt eine kleine Einziehung an. Vier Schlundbogen sind gut ausgebildet.

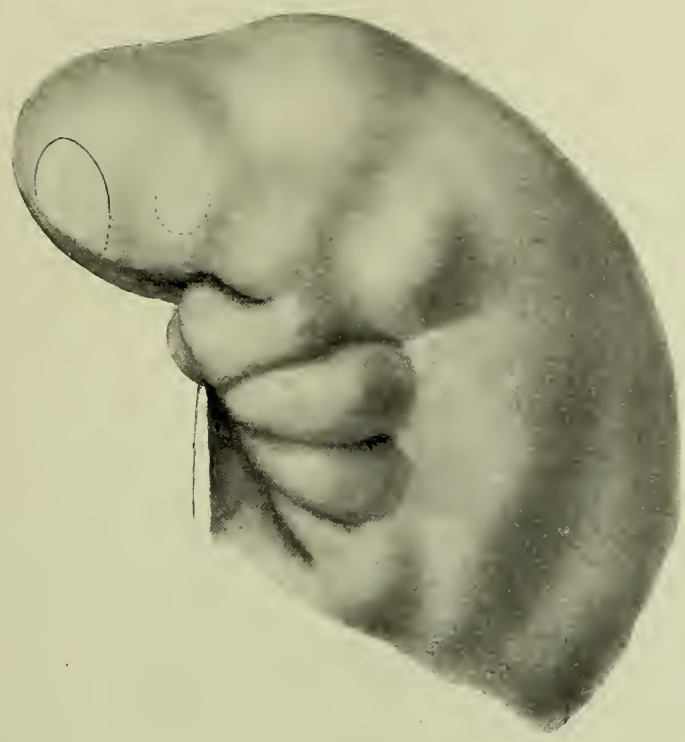

Fig. 1.

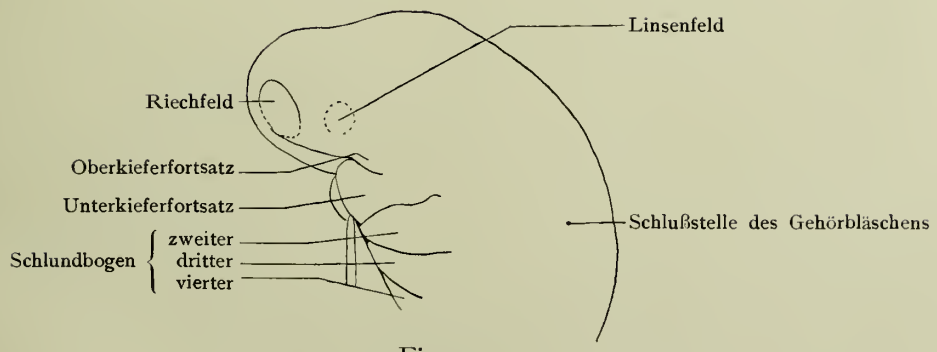

Fig. 1 a.

Verlag von Gustav Fischer in Jena.

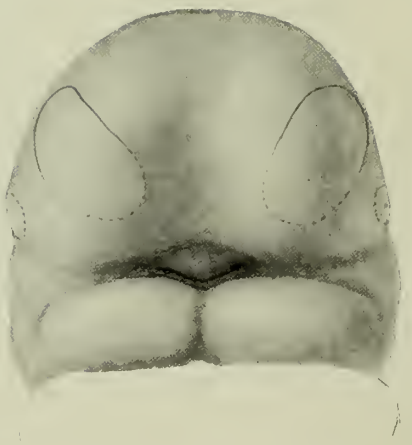

Fig. 2.

Verlag von Gustav Fischer in Jena.

Fig. 2.

Kopf des Embryo von 4,9 mm Länge, von vorn gesehen, nach einem Modell. 40-fach vergr.

Die beiden Riechfelder sind in ganzer Ausdehnung zu sehen. Sie sind oval, konvergieren nach der Mundbucht zu und sind vollständig voneinander getrennt. Sie liegen auf den konvex vorgewölbten Kopfhälften, die durch eine flache, in die Mundbucht auslaufende Rinne geteilt werden. Die Begrenzung der Mundbucht durch Ober- und Unterkieferfortsätze ist deutlich; in ihrem Inneren erkennt man die seichte breite, grubenförmige Anlage der Rathkeschen Tasche.

Von einem Gesicht kann man, da am Vorderkopf sich noch kein Relief ausgebildet hat, noch nicht sprechen.

Fig. 3—5.

Ansichten des Kopfes eines 6 mm langen Embryo (G—d, Sammlung von Prof. Kallius, Normentafel Tab. 25). Alter Ende der 4., Anfang der 5. Woche, nach einem Plattenmodell. (Schnitte durch den Vorderkopf s. Fig. 92 und 93.)

Stadium des flachen Riechgrübchens.

Fig. 3.

Ansicht des Kopfes von der Seite. 30-fach vergr.

Das Gehirn hat bedeutend an Umfang und Differenzierung zugenommen. Der Vorderkopf ist höher geworden. Seitlich von der Spitze abgerückt, aber noch von der Mundbucht entfernt, liegen die flachen Riechgruben; die Einsenkung zur Grube beschränkt sich auf den seitlichen und oberen Teil des Riechfeldes; die Grenze des Sinnesepithels, nur an den eingesunkenen Stellen scharf, ist durch eine Linie angegeben. Die Nasenfortsätze sind durch diese Delle eben erst angedeutet. Der Oberkieferfortsatz ist stärker entwickelt und auch gegen den vorderen Gesichtsteil abgehoben. Diese seichte Rinne, die bis ans Auge reicht, ist die Anlage der Tränennasenfurche.

Fig. 3.

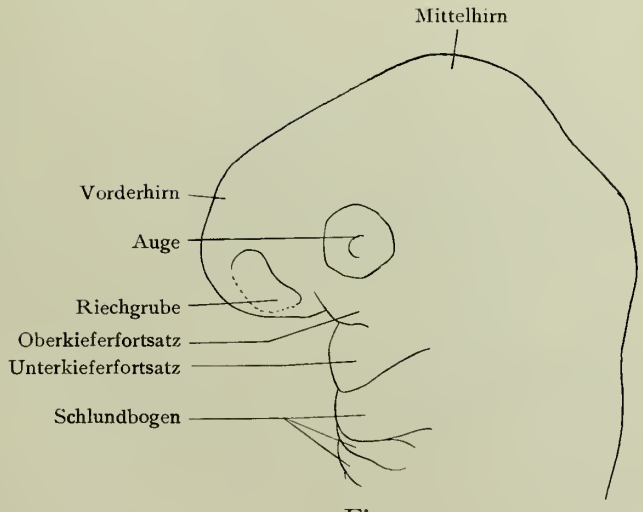

Fig. 3 a.

Verlag von Gustav Fischer in Jena.

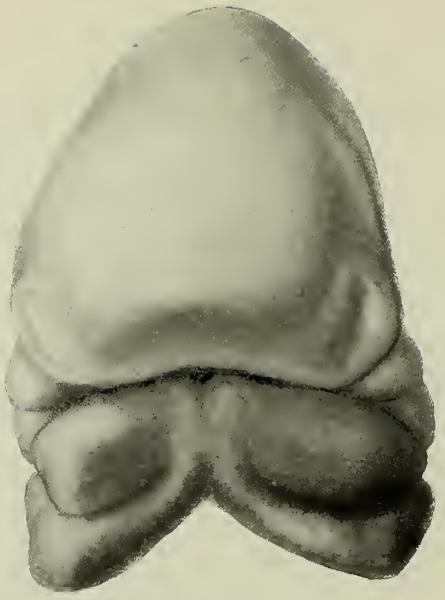

Fig. 4.

Fig. 5.

Verlag von Gustav Fischer in Jena.

Fig. 4.

Ansicht des Kopfes von vorn und unten. 20-fach vergr.

Die seichten Riechgruben sind weit voneinander gerückt; sie liegen seitlich an dem einheitlich gewölbten Vorderkopf, der nur in der Mitte noch ein flaches, längsverlaufendes Tal trägt. Seitlich wulsten sich gut abgegrenzt die Oberkieferfortsätze vor. Der Eingang zur Mundbucht ist enger geworden, da sich Vorderkopf und die in der Mitte durch eine Furche geschiedenen Unterkieferfortsätze einander genähert haben.

Fig. 5.

Ansicht des Kopfes von vorn und unten nach Wegnahme der ventralen Teile des Unterkiefers und der folgenden Schlundbögen. 30-fach vergr.

Man sieht auf die dorsale Wand des Schlunddarms, die als einzige Differenzierung den breiten Eingang zur Hypophysentasche zeigt. Die Kieferfortsätze und Schlundbögen laufen in queren Falten am Dach des Schlundes aus; sagittal gestellte Falten sind nicht wahrzunehmen, die Gaumenleisten sind also noch nicht angelegt. Deutlich erkennbar sind die Riechgrübchen, zwischen ihnen die seichte längsgerichtete Einsenkung des Vorderkopfes, unter ihnen die Oberkieferfortsätze. Die Grenze des Sinnesepithels ist durch eine Linie angegeben, die an den Stellen unscharfen Uebergangs ins undifferenzierte Epithel, vorn unten, punktiert ist.

Fig. 6 und 7.

Ansichten des Vorderkopfes eines Embryo von ca. 30 Tagen, 9,2 mm lang (Sammlung von Prof. Kallius, Normentafel Tab. 38). Nach einem Modell. (Schnitte durch den Vorderkopf s. Fig. 94—96.)

Stadium des tiefen Riechgrübchens (Riechtasche).

Fig. 6.

Modell des Kopfes, von der Ventralseite gesehen, 30-fach vergr.

Der Schnitt läuft durch den Unterkiefer, so daß man in den breiten Pharynx sieht.

Der Kopf hat an Relief gewonnen, besonders dadurch, daß die Riechgruben sich bedeutend vertieft und mundwärts bereits zu einem kurzen Blindsack umgebildet haben (Riechtasche), dessen Ausdehnung in Fig. 6a durch eine punktierte Linie angegeben ist. Die Sinnesorgane sind von der Seite des Kopfes ventral gerückt, in dieser Ansicht daher vollständig zu übersehen. Sie haben sich einander wieder etwas genähert und auch mehr an die Mundhöhle herangeschoben, werden aber vorerst noch nicht von dem Unterkiefer bedeckt.

Die Ränder der Riechgrube wulsten sich vor, man kann daher Gesichtsfortsätze unterscheiden. Von der Seite her legen sich die seitlichen Nasenfortsätze über den Eingang der Tasche, erst einen schmalen Streifen deckend, so daß das Sinnesepithel noch zum großen Teil frei zu übersehen ist. Doch ist die Grube auch medial schärfer begrenzt, da sich breit die Seitenwülste des mittleren Nasenfortsatzes vorwölben, nach dem Munde zu sind die processus globulares verdickt. Sie erreichen daselbst noch nicht die seitlichen Nasenfortsätze; zwischen beide schiebt sich der langgestreckte Oberkieferfortsatz ein, der die Nasengrube oral eine kleine Strecke weit begrenzt. Der kurze Nasenblindsack befindet sich also nur erst zwischen Oberkiefer- und mittlerem Nasenfortsatz, der seitliche nimmt noch nicht daran teil. Die Lage des Blindsackes wird durch eine Furche, die primitive Gaumenrinne, angedeutet. Nur nach der Kopfspitze zu ist die Begrenzung der Riechgrube noch nicht deutlich.

Unter dem linken processus globularis ist, durch einen Schatten gut erkennbar, das vordere Ende einer niedrigen sagittal gestellten Falte zu sehen, die am Munddach nach hinten läuft und die erste Anlage der Gaumenleiste darstellt.

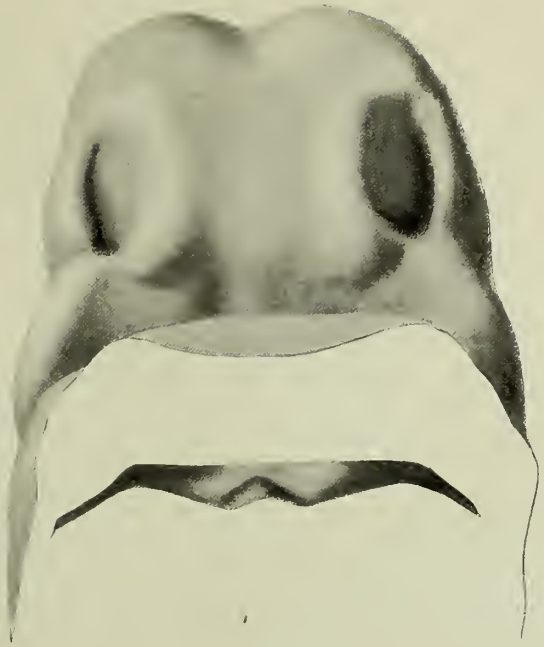

Fig. 6.

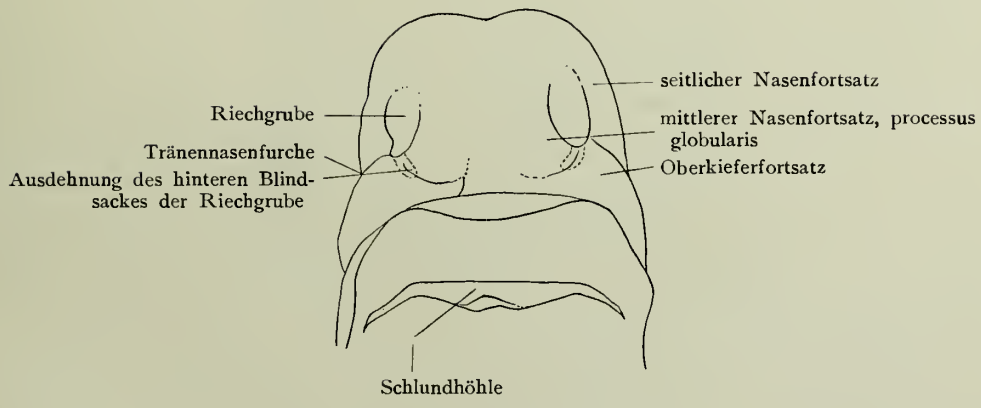

Fig. 6a.

Verlag von Gustav Fischer in Jena.



Fig. 7.

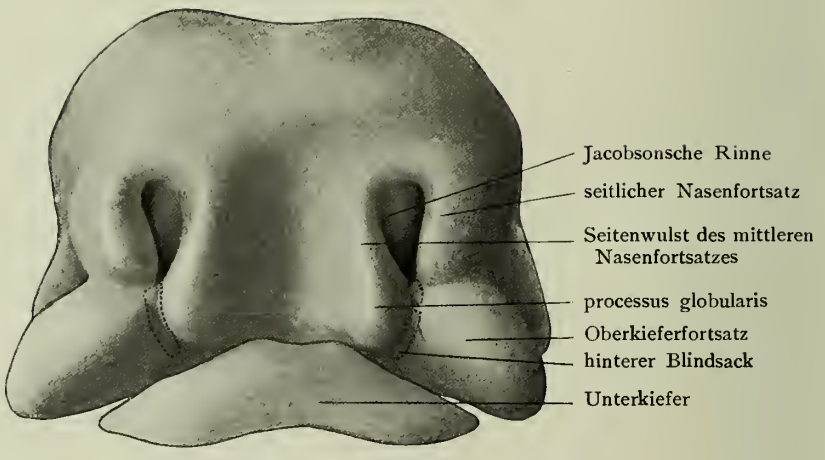

Fig. 8.

Verlag von Gustav Fischer in Jena.

Fig. 7.

Linke Riechgrube des Embryo von 9,2 mm Länge, von vorn, ventral und lateral, 30-fach vergr.

Diese Figur zeigt den Eingang der Riechgrube dem Beschauer gerade zugewandt. Die Beteiligung des Oberkieferfortsatzes und der Nasenfortsätze an ihrer Begrenzung ist klar zu übersehen. Der processus globularis wölbt sich von medial her über die Tasche, so daß eine nach vorn flach auslaufende Rinne gebildet wird, die in ihrem vorderen Teil in der Figur gut zu übersehen ist: die Jakobsonsche Rinne, aus deren hinterem Abschnitt das Jakobsonsche Organ entsteht.

Fig. 8.

Modell des Vorderkopfes eines Embryo von 10,5 mm Länge, von ventral gesehen, 22-fach vergr. (Modell des Riechsackes Fig. 44, Schnitt durch denselben Fig. 97.)

Stadium der Bildung des primitiven Gaumens.

Die embryonale Modellierung des Gesichts steht in diesem Stadium auf ihrer Höhe; kräftig treten der Oberkieferfortsatz und die Nasenfortsätze hervor. Am inneren Nasenfortsatz, der noch sehr breit ist und die Nasenanlagen weit voneinander trennt, unterscheidet man die eingesunkene mediane Partie als area infranasalis von den Seitenwülsten, die sich oral zu den processus globulares, aufwerfen. Zwischen seitlichem Nasen- und Oberkieferfortsatz läuft bis zum Auge die Tränennasenrinne.

Der Riechsack hat sich bedeutend vertieft. Sein Eingang ist birnförmig und rings von erhabenen Rändern umgeben. An der noch zum großen Teil sichtbaren inneren Wand erkennt man den vorderen seichten Teil der Jakobsonschen Rinne. An der Begrenzung der Nasenöffnung nehmen noch alle drei Gesichtsfortsätze teil, mit einer kleinen Spitze auch der Oberkieferfortsatz. Die beiden Nasenfortsätze haben sich also genähert, sind aber noch nicht verschmolzen, so daß der hintere Blindsack auch hier noch allein zwischen dem mittleren Nasen- und dem Oberkieferfortsatz liegt. Dieser Blindsack, dessen Ausdehnung die punktierte Linie angibt, ist bedeutend länger geworden, aber an seinem Ende noch nicht erweitert, die Stelle der späteren primitiven Choanen ist noch nicht markiert. Er ist in der Abbildung noch vollständig zu übersehen; der Unterkiefer deckt ihn noch nicht; das ganze Riechorgan liegt demnach noch vor der Mundhöhle. Auf der rechten Gesichtsseite ist die Epithelmauer, die den Blindsack mit dem Oberflächenepithel in Verbindung setzt, noch intakt, auf der linken bereits auf eine kleine Strecke zur Bildung des primitiven Gaumens unterbrochen.

Fig. 9—11.

Kopf eines menschlichen Embryo von 10,3 mm größter Länge, Alter 30—31 Tage. (Anatom. Institut zu Upsala. Normentafel Tab. 49.) Nach einem Plattenmodell. (Modell des Riechsackes s. Fig. 45.)

Stadium der Bildung des primitiven Gaumens.

Fig. 9.

Ansicht des Kopfes des 10,3 mm langen Embryo von der Seite. 30-fach vergr.

Die Figur zeigt die gut ausgebildeten Gesichtsfortsätze im Profil: Oberkieferfortsatz und seitlicher Nasenfortsatz, durch die scharfe Tränennasenrinne getrennt, reichen vom Riechorgan bis ans Auge. Jenseits des Geruchsorgans, das gänzlich auf die ventrale Seite gerückt ist und daher hier nur als Spalte oder Rinne erscheint, wölbt sich der mittlere Nasenfortsatz vor. Ein Hervortreten der Riechorgane zur äußeren Nase ist nicht bemerkbar.

Fig. 10.

Ansicht des Kopfes des 10,3 mm langen Embryo, von vorn und etwas ventral, 30-fach vergr.

Obgleich der Embryo etwas kleiner ist als der vorige, so ist sein Geruchsorgan doch ein wenig weiter in der Ausbildung vorgeschritten. Sein Eingang ist birnförmig, aber kürzer geworden. Die beiden Nasenfortsätze haben sich genähert, sind aber ebenfalls noch nicht verschmolzen. Am mittleren Nasenfortsatz scheiden sich die Seitenwülste mit den processus globulares durch die tiefe area infranasalis ab; zwischen ihm und den Hemisphären wird die area triangularis deutlich.

Die primitive Gaumenrinne ist tief eingegraben und zeigt die Länge des hinteren Blindsackes an, der noch nicht von dem in der Mitte eingekerbten Unterkiefer gedeckt ist, so daß das ganze Organ noch vor der Mundhöhle liegt.

Fig. 9.

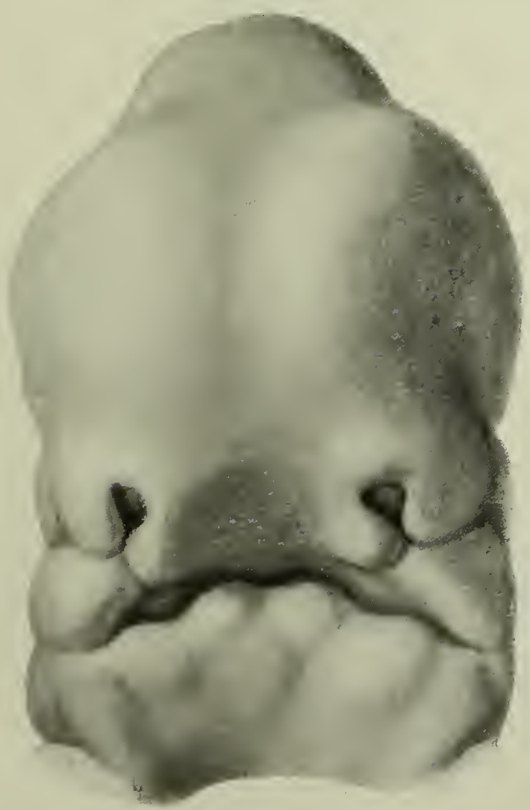

Fig. 10.

Verlag von Gustav Fischer in Jena.

Fig. 11.

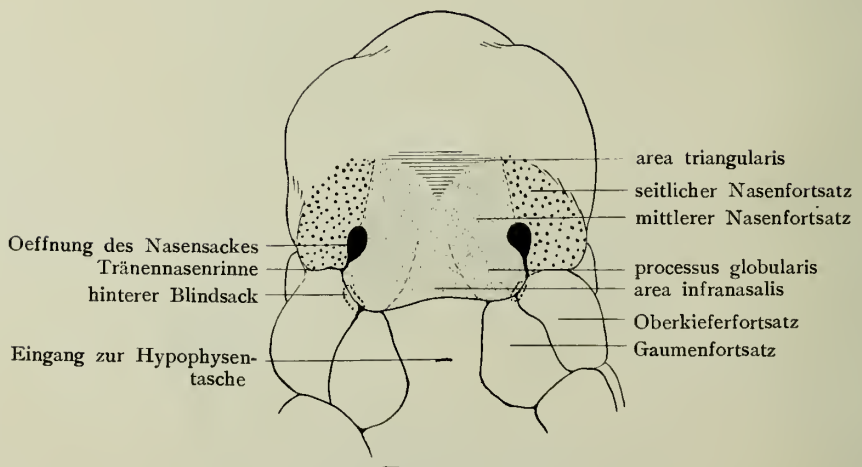

Fig. 11 a.

Verlag von Gustav Fischer in Jena.

Fig. 11.

Ansicht des Kopfes des 10,3 mm langen Embryo von vorn (ventral) nach Wegnahme des Unterkiefers, 30-fach vergr.

Die Figur zeigt dasselbe Modell etwas mehr von ventral nach Abnahme des Unterkiefers. Die Umrißskizze Fig. 11 a gibt die Ausdehnung der Gesichtsfortsätze wieder, die in Fig. 11 gut zu übersehen sind: der seitliche Nasenfortsatz ist stark, der mediale dünn punktiert, die area triangularis horizontal schraffiert.

Auch zeigt die Fig. 11 a durch eine punktierte Linie die Ausdehnung der Berührungsfläche des hinteren Blindsackes mit dem Oberflächenepithel an. Diese Epithelmauer ist nicht mehr intakt, sondern auf beiden Seiten eine kleine Strecke unterbrochen. Hier steht das Mesoderm des Oberkiefer- und mittleren Nasenfortsatzes in Verbindung, der primitive Gaumen beginnt sich zu bilden.

Die Fig. 11 läßt weiterhin am Dach der Mundhöhle die beiderseits vortretenden Gaumenleisten erkennen, zwischen denen ein eingesunkenes Mittelfeld mit der queren, schlitzförmigen Oeffnung der Hypophysentasche liegt.

Fig. 12—15.

Modell des Kopfes eines 15 mm langen Embryo, Alter 37—38 Tage (No. 67, G 1 des Anatomisch-biologischen Instituts zu Berlin, Normentafel Tab. 59). (Riechsack dieses Embryo s. Fig. 46 und 47, Nasenseitenwand Fig. 64, Schnitte Fig. 102—105.)

Stadium der membrana bucconasalis.

Fig. 12.

Kopf des 15 mm langen Embryo von der Seite, 18-fach vergr.

Die Profilansicht zeigt zum ersten Male eine äußere Nase, die sich von der Stirn durch eine Rinne abhebt. Der Nasenrücken ist allerdings noch sehr kurz, und die Nasenlöcher sehen direkt nach vorn. Die embryonale Modellierung hat an Deutlichkeit eingebüßt, indem die Tränennasenfurche nur noch am Auge erkennbar ist, nach der Nase zu hat sie sich ausgeglichen. Der Unterkiefer ist etwas weiter nach vorn gewachsen. Somit leitet sich allmählich die definitive Modellierung des Gesichts ein.

Fig. 13.

Gesicht des 15 mm langen Embryo, von vorn gesehen, 18-fach vergr.

Die äußere Nase springt in dieser Ansicht nicht so weit vor. Zwar ist die Rinne, die sie von der Stirn abscheidet, zu erkennen, aber eine seitliche Abgrenzung fehlt durchaus. Die sehr verengten äußeren Nasenlöcher haben sich genähert, sind aber noch durch ein breites Septum getrennt. Von ihnen zieht die primitive Gaumenrinne dem Munde zu und verschwindet in demselben, da der einheitlich gewordene Unterkiefer die hinteren Enden der Nasenblindsäcke deckt. Die Tränennasenrinne ist in der Gegend der Nase fast völlig geschwunden. Der Raum zwischen Auge und Nase ist größer geworden.

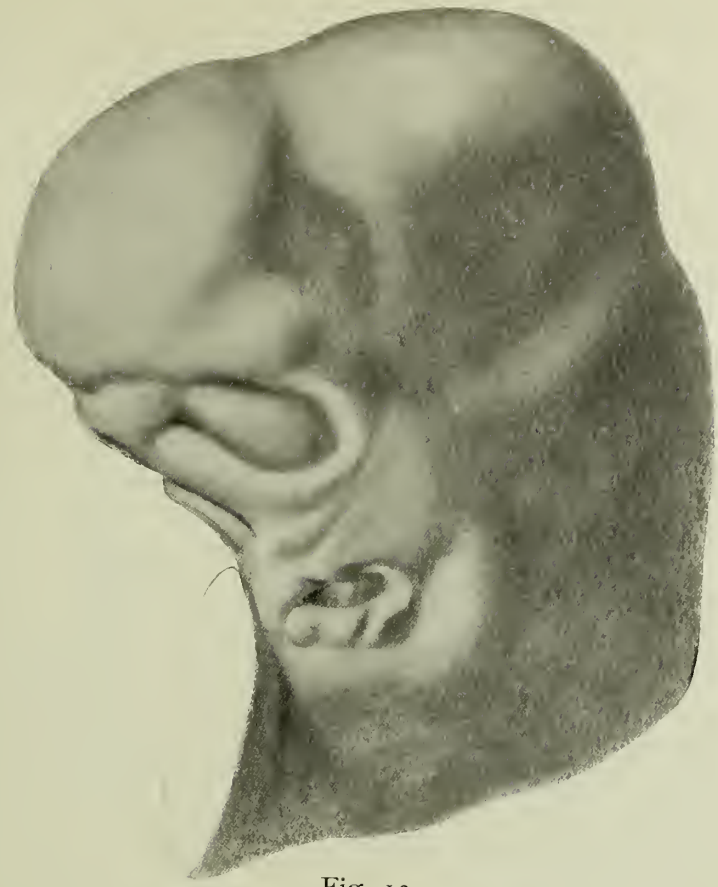

Fig. 12.

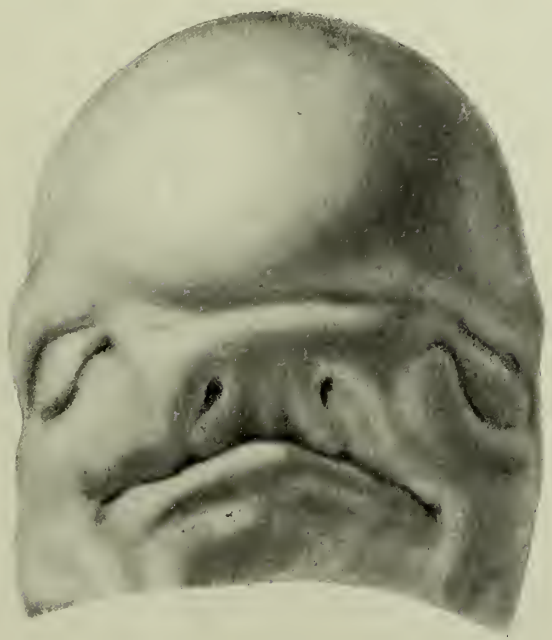

Fig. 13.

Verlag von Gustav Fischer in Jena.

Fig. 14.

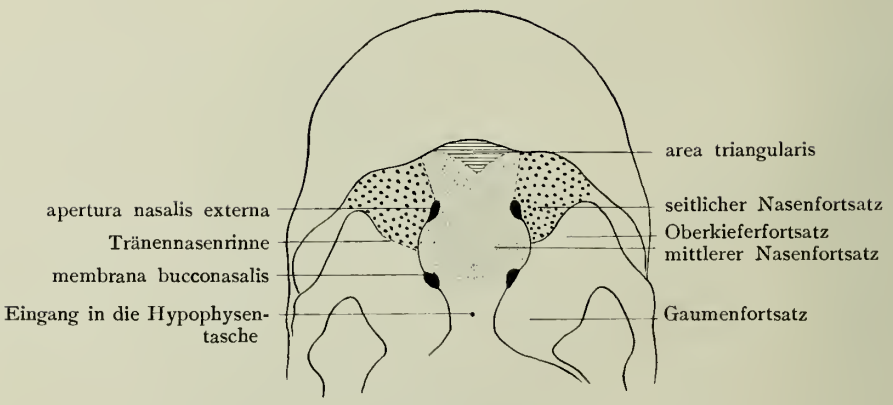

Fig. 14a.

Verlag von Gustav Fischer in Jena.

Fig. 14.

Ansicht des Gesichts des 15 mm langen Embryo von vorn nach Entfernung des Unterkiefers, 18-fach vergr.

Nach Wegnahme des Unterkiefers ist die Nasen- und Gaumengegend des Embryo vollständig zu übersehen und der Bereich der Gesichtsfortsätze nach der Fig. 14 a leicht abzugrenzen.

Man erkennt, daß der Nasenblindsack erheblich an Länge zugenommen hat, die äußeren Nasenöffnungen dagegen stark verkürzt sind. Das hintere Ende des Blindsackes berührt noch in einem kleinen, breiten, etwas vertieften Feld das Epithel des Munddachs: hier liegt die im Bild etwas dunkler gehaltene Membran, die die Nasenhöhle gegen die Mundhöhle abschließt, die membrana bucconasalis. Diese dünne Epithelwand zeigt auf der rechten Seite schon einige Lücken, so daß die Verbindung der Nasenhöhle mit der Mundhöhle, die primitive Choane, sich herzustellen beginnt. Die Rißstellen sind ins Modell nicht aufgenommen. Die primitive, seitlich ausgebauchte Gaumenrinne verbindet die membranae bucconasales noch mit den vorderen Nasenöffnungen. In ihrem Bereich hat Mesoderm die Epithelmauer gesprengt: der primitive Gaumen hat an Ausdehnung zugenommen. An seiner Begrenzung nimmt nun auch der seitliche Nasenfortsatz teil, der sich eine ziemlich lange Strecke mit dem inneren Nasenfortsatz vereinigt hat, wie der hier kaum mehr erkennbare Verlauf der Tränennasenfurche lehrt.

Von der membrana bucconasalis zieht am Munddach nach hinten die etwas schärfer hervortretende Gaumenleiste, zwischen denen ein eingesunkenes Mittelfeld erscheint. In diesem liegt die punktförmige Oeffnung der Hypophysentasche. Die spaltförmigen Vertiefungen nach innen von der Schnittfläche der Unterkiefer sind die Oeffnungen der ersten Schlundtasche, aus denen das ostium pharyngeum tubae auditivae wird.

Fig. 15.

Nasenteil des Modells des 15 mm langen Embryo, nach Entfernung des Unterkiefers und der linken seitlichen Nasenwand, so daß man auf die septale Wand des Riechsackes sieht, 24-fach vergr.

Man übersieht in dieser Figur den ganzen Verlauf des Riechsackes, der sich vorn in der kurzen apertura nasalis externa öffnet. Dann wendet er sich dorsal und liegt hier frei im Mesoderm, da er durch den mesodermhaltigen primitiven Gaumen vom Munddach getrennt wird. Im weiteren Verlaufe senkt er sich wieder dem Munddach zu, ist an seinem hinteren Ende blind geschlossen: die zarte membrana bucconasalis trennt ihn noch von der Mundhöhle.

Die Figur zeigt an der septalen Wand die hinten tief eingegrabene Jakobsonsche Rinne.

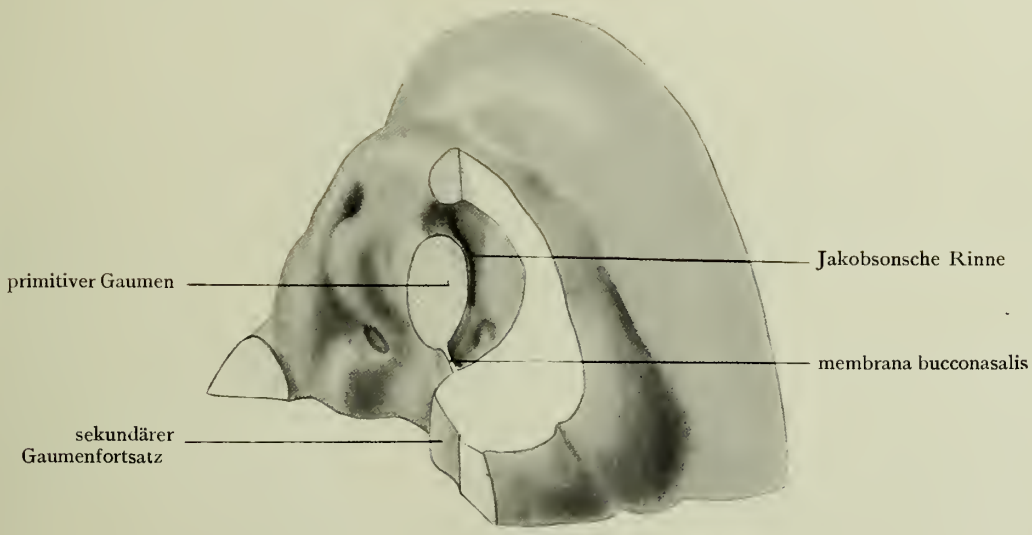

Fig. 15.

Verlag von Gustav Fischer in Jena.

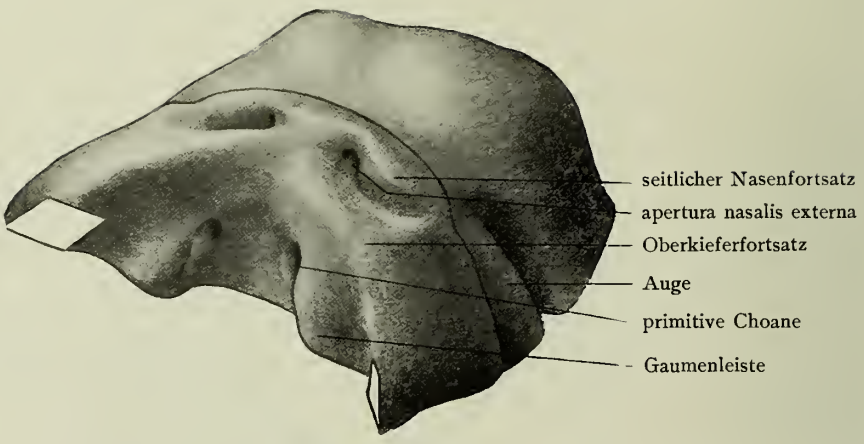

Fig. 16.

Verlag von Gustav Fischer in Jena.

Fig. 16.

Modell des Vorderkopfes eines 15 mm langen Embryo, Alter etwa 40 Tage (Anatomisch-biologisches Institut zu Berlin, N. B.), 16-fach vergr. (Riechsack s. Fig. 48 und 49, Nasenseitenwand Fig. 65, Schnitte Fig. 106, 107.)

Stadium der primitiven Choanen.

Die breite, flache äußere Nase hat sich schärfer gegen die Stirn abgehoben und beginnt eine seitliche Abgrenzung zu erhalten, indem von der engen, aber noch offenen apertura externa eine seichte Furche nach der Seite zieht und so die Nasenflügel von unten her absetzt. Die primitiven Choanen sind nach Durchreißen der membrana bucconasalis geöffnet, Nasen- und Mundhöhle stehen hier in offener Verbindung. Der primitive Gaumen zwischen beiden Nasenöffnungen hat sich durch Vorspringen der Lippenleiste in einen Gesichts- und einen Mundhöhlenteil gegliedert. Die Grenzen der Gesichtsfortsätze sind nicht mehr zu erkennen, die processus globulares sind verschwunden. Die sekundären Gaumenfortsätze haben sich vor dem Munddach stärker hervorgehoben und umranden die primitiven Choanen von der Seite.

Fig. 17.

Munddach eines 18 mm langen Embryo, Alter etwa 7 Wochen (Sammlung von Prof. Keibel, Normentafel No. 60), 13-fach vergr. Nach einem Modell. (Riechsack s. Fig. 50—52, Schnitte s. Fig. 108—110.)

Die Nase wölbt sich schon stärker heraus, sie ist höher und schmäler geworden. Die äußeren Oeffnungen, die noch durchgängig sind, werden von den unscharf begrenzten Nasenflügeln flankiert. Die ziemlich scharfe Lippenkante knickt von dem Gesichtsteil des primitiven Gaumens den Gaumenanteil ab. An letzterem erscheinen die noch kurzen primitiven Choanen, seitlich überwölbt von den stark nach unten gewachsenen sekundären Gaumenleisten, die erst etwas vor dem Vorderrand der Choanen auslaufen. Seitlich von ihnen treten die die Zahnanlagen bergenden Alveolarfortsätze hervor. Der Schädelgrund zwischen den Gaumenleisten ist eingesunken, in der Schlundgegend finden wir seitlich die schlitzförmigen Oeffnungen der Ohrtrompeten.

Die Beteiligung der Gesichtsfortsätze tritt an dem Modell nicht mehr hervor, da die embryonale Modellierung der späteren Platz macht; die Grenzen der Fortsätze sind in der Umrißskizze Fig. 17a eingetragen.

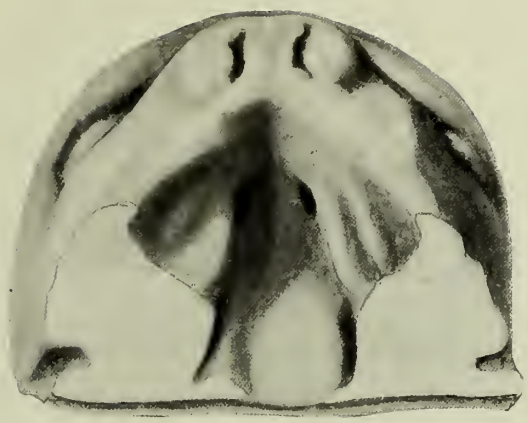

Fig. 17.

Fig. 17 a.

Verlag von Gustav Fischer in Jena.

Fig. 18.

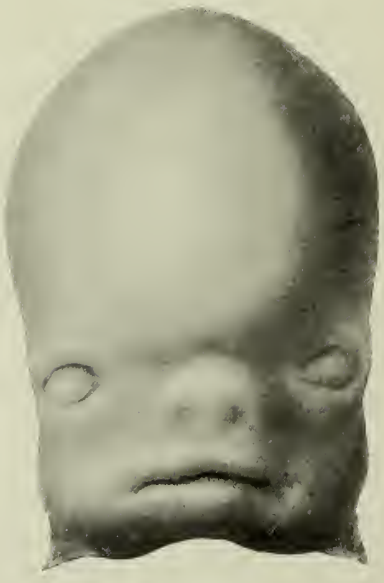

Fig. 19.

Verlag von Gustav Fischer in Jena.

Fig. 18—20.

Gesicht und Gaumen eines 20 mm langen Embryo, Alter etwa 8. Woche (Sammlung von Prof. Keibel, Normentafel No. 75). (Riechsack s. Fig. 53 und 54, Schnitte s. Fig. 111—114).

Fig. 18.

Profilansicht des Kopfes des 20 mm langen Embryo, 9-fach vergr.

Gezeichnet nach Fig. 41 der Keibel-Elzeschen Normentafel mit Zuhilfenahme eines von Prof. Keibel hergestellten Modells des Vorderkopfes.

Die äußere Nase hat sich schon gut abgegrenzt, durch eine Furche gegen die Stirn, durch eine gleiche von der Oberlippe und seitlich von den Wangen. Sie ist sehr flach und wird von der Stirn weit überragt. Der Nasenrücken ist kurz, die Spitze gerundet, die Nasenlöcher sehen nach vorn. Die Nase hat sich weiter von den Augen entfernt. Durch völliges Verstreichen der Furchen zwischen den embryonalen Fortsätzen hat das Gesicht an Einfachheit gewonnen und zeigt im wesentlichen die bleibenden Verhältnisse. Schwach angedeutet ist bereits die zum Mundwinkel ziehende Nasolabialfalte.

Fig. 19.

Gesicht des 20 mm langen Embryo von vorn, 9-fach vergr.

Die Nase tritt auch in dieser Ansicht als einheitliches Organ hervor; sie ist kurz, breit und dick. Auch die Abgrenzung gegen die Oberlippe ist deutlich. Nasenscheidewand und Flügel sind noch breit, letztere seitlich noch nicht scharf gegen die Wangen abgesetzt. Die Nasenlöcher sind durch Epithelwucherungen verschlossen.

Fig. 20.

Munddach des 20 mm langen Embryo, 13-fach vergr., nach einem Modell.

Die Oberlippe hat sich durch eine bogenförmige Furche gut vom Gaumen abgetrennt. Auf diesem treten besonders die viel weiter ausgebildeten Gaumenfortsätze hervor. Auch die Alveolarfortsätze sind höher geworden. Zwischen den Gaumenfortsätzen blickt man auf die tief gelegene Schädelbasis, in der die in die Länge gewachsenen primitiven Choanen liegen. Die Gaumenleisten wölben sich auch über den vorderen Rand dieser Oeffnungen herüber. Hier findet sich eine mediane Papille mit zwei seitlichen Höckern, die Anlage der Gaumenpapille.

Fig. 20.

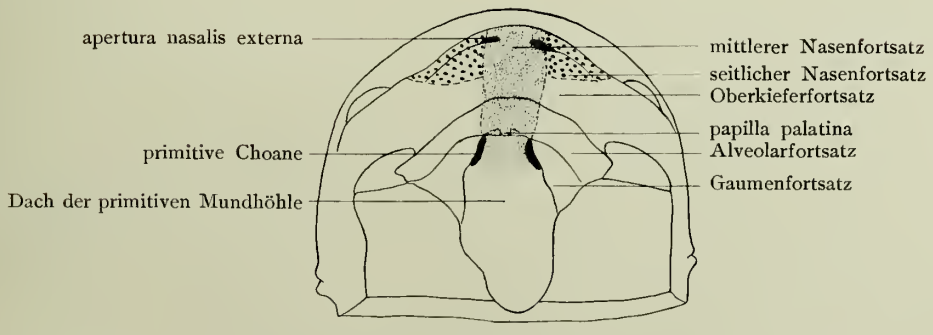

Fig. 20a.

Verlag von Gustav Fischer in Jena.

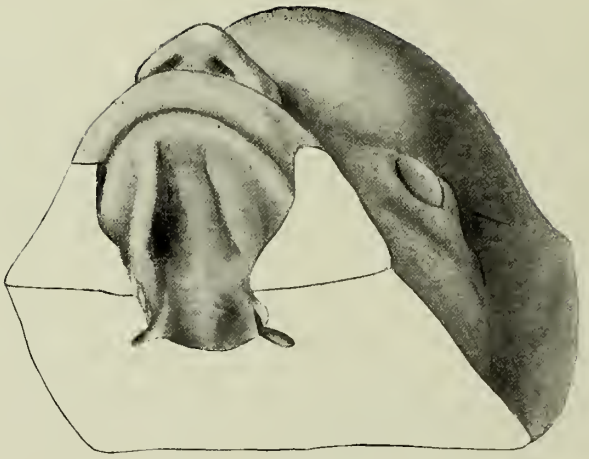

Fig. 21.

Verlag von Gustav Fischer in Jena.

Fig. 21.

Munddach und Gesicht eines Embryo von 29 mm Steißscheitellänge (8 Wochen), nach His. Vergrößerung 9-fach (Schnitte s. Fig. 115 und 116).

Das Modell zeigt das wichtige Stadium der Aufrichtung der Gaumenplatten, die aus der sagittalen Stellung in die vertikale übergehen und so über die früher zwischen ihnen eingeklemmte Zunge gelangen. Die rechte Gaumenplatte steht hier noch sagittal neben der Zunge. Die linke hat sich bereits über die Zunge erhoben. Daher ist die physiologische Gaumenspalte zwischen beiden noch sehr breit. Schnittbilder durch dieses Stadium geben Fig. 115 und 116.

Fig. 22.

Gesicht und Munddach eines 26 mm langen Embryo, Alter 8 Wochen (Sammlung von Prof. Keibel), 12,5-fach vergr. (Riechsack s. Fig. 55, Nasenseitenwand s. Fig. 66, Schnitte s. Fig. 117—120.)

Die Nase hebt sich stärker aus dem Gesicht heraus, auch die seitliche Abgrenzung nimmt zu. Die epithelial verschlossenen äußeren Oeffnungen sehen noch nach vorn.

Die Oberlippe hat sich weiterentwickelt und ist durch eine tiefe Furche vom Gaumen getrennt. Die Gaumenplatten stehen horizontal; sie haben sich aufgerichtet und dabei die primitiven Choanen bedeckt, von denen nur die vordersten Teile sichtbar sind. Auf dem Gaumen treten die sich nach hinten verbreiternden Alveolarfortsätze vor. Die „sekundäre Gaumenspalte", die sich zwischen den Gaumenfortsätzen findet, beginnt vorn an den Hervorragungen der papilla palatina, verengt sich hierauf etwas, um dann wieder nach hinten weiter zu werden. Von den deutlich erkennbaren Anlagen der Uvula an ziehen die Gaumenfortsätze als plicae palatopharyngeae in den Pharynx herab.

Fig. 22 b.

Vorderer Teil des Gaumens des 26 mm langen Embryo, 25-fach vergr.

Die Figur, einen Teil der vorigen bei stärkerer Vergrößerung darstellend, zeigt in der Mitte einen Höcker, an dessen Seiten zwei kleine Leisten nach hinten laufen, die Anlage der papilla palatina. Auf diese nach hinten sich verjüngenden Bildungen folgen seitlich die Vorderenden der primitiven Choanen, die in ihrem weiteren Verlaufe von den Gaumenfortsätzen verdeckt werden.

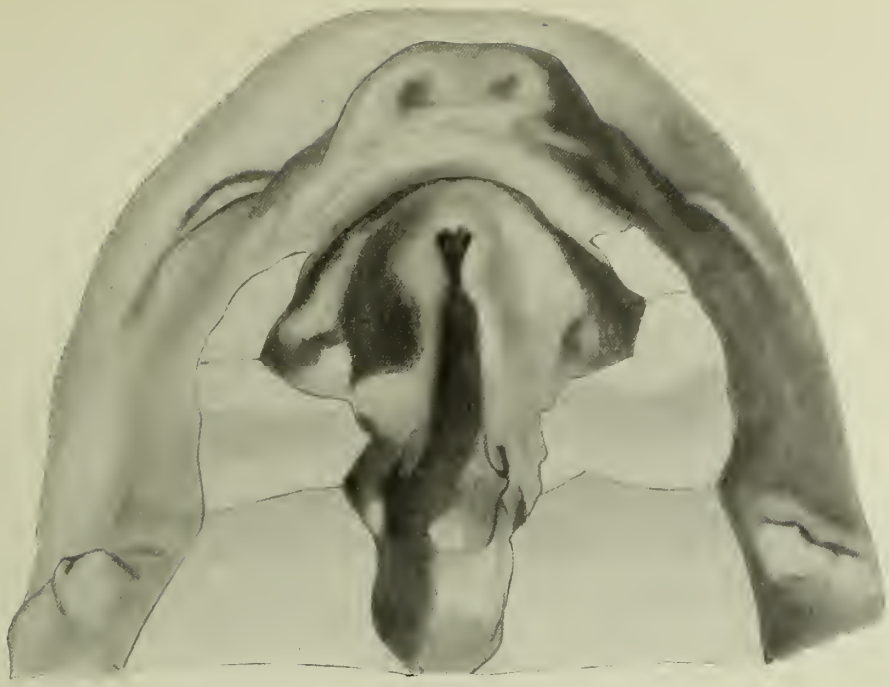

Fig. 22.

Fig. 22 b.

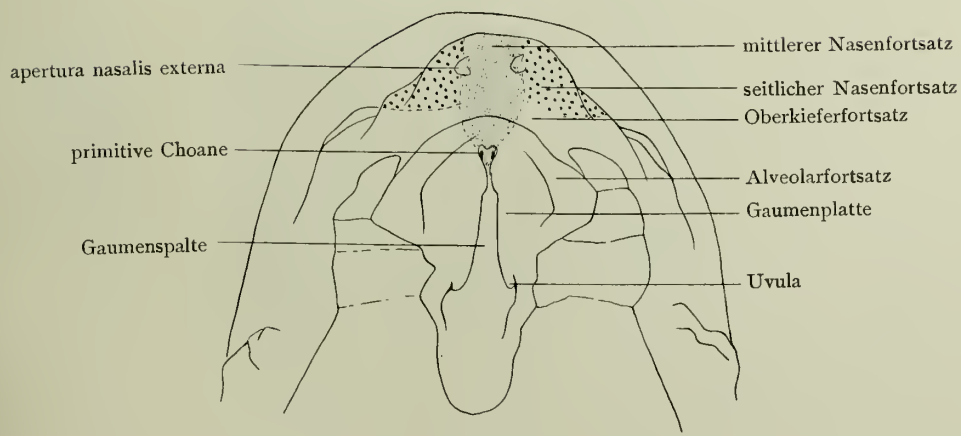

Fig. 22 a.

Verlag von Gustav Fischer in Jena.

Fig. 23.



Fig. 24.

Verlag von Gustav Fischer in Jena.

Fig. 23—25.

Kopf eines Embryo von 30 mm Länge, Alter etwa 60 Tage (Anatomisch-biologisches Institut zu Berlin, G. 33). Nach einem Modell. (Schnitt s. Fig. 121.)

Fig. 23.

Kopf des 30 mm langen Embryo im Profil, 8-fach vergr.

Die Nase hat sich scharf gegen die Stirn abgeknickt und ist etwas weiter entwickelt; der Nasenrücken ist länger geworden, die Nasenspitze schärfer, allerdings ist die Abgrenzung von der Oberlippe bei diesem Embryo nicht so deutlich, so daß Nase und Mund eine Art von Schnauze bilden. Dagegen heben sich gut hervor die Nasolabialfalten.

Fig. 24.

Gesicht des 30 mm langen Embryo von vorn, 8-fach vergr.

Die Nase, die scharf nach oben, weniger deutlich nach den Seiten begrenzt ist, trägt vorn die geschlossenen äußeren Nasenöffnungen. Die Nasenflügel sind gegen die Oberlippe durch eine seichte Furche geschieden, das Septum geht aber ohne Grenze in diese über.

Fig. 25.

Munddach des 30 mm langen Embryo, 10-fach vergr.

Die Hauptveränderungen haben sich am Gaumen abgespielt. Die Gaumenspalte ist im vorderen Teil geschwunden, da die Platten sich hier aneinander gelegt haben. Dagegen klaffen sie im hinteren Abschnitt noch und verengen sich nur an der Stelle der Uvulaanlagen. Von da ziehen die plicae palatopharyngeae nach hinten. Die Gaumenplatten sind etwas konkav eingebuchtet; an der Peripherie wölben sie sich wieder vor, doch ist der Alveolarfortsatz nicht mehr so scharf abgehoben.

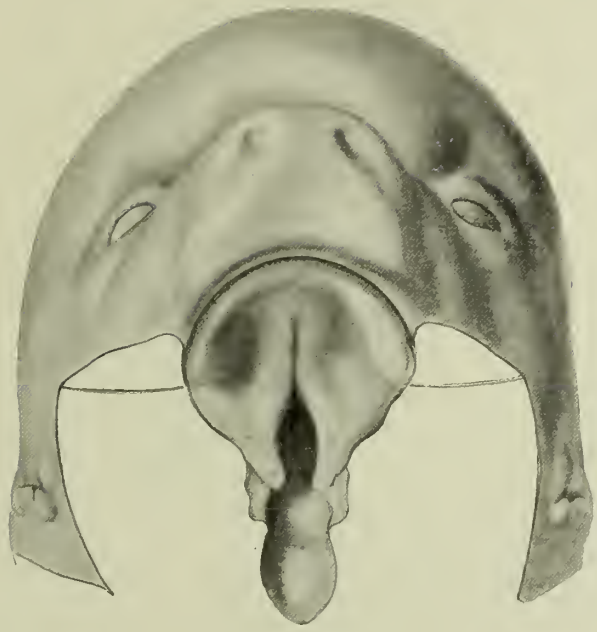

Fig. 25.

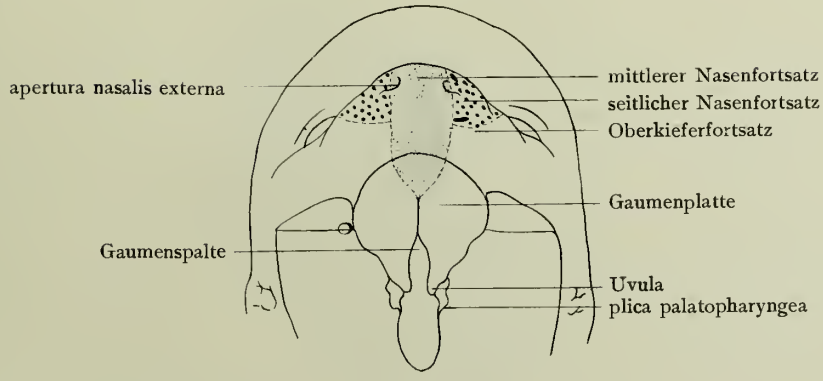

Fig. 25 a.

Verlag von Gustav Fischer in Jena.

Fig. 26.

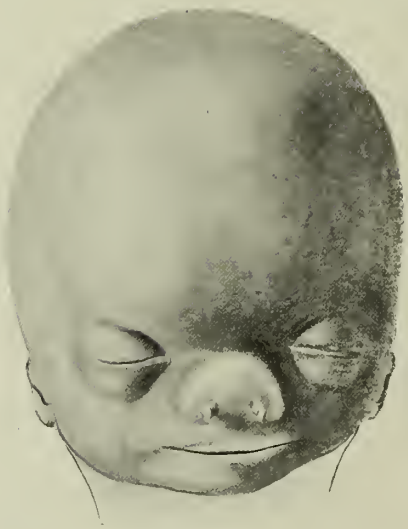

Fig. 27.

Verlag von Gustav Fischer in Jena.

Fig. 26—28.

Embryo von 43 mm Steißscheitellänge, Alter 10 Wochen.

Fig. 26.

Gesicht im Profil 2,5-fach vergr.

Der Gesichtsteil des Kopfes ist noch sehr klein im Vergleich zum Gehirnteil. Die Lider haben den Bulbus vollständig überdeckt und sind geschlossen, das äußere Ohr hat sich beträchtlich weiterentwickelt, indem die Ohrfalte sich zur Ohrmuschel abgehoben hat.

Die Nase bildet einen rundlichen Vorsprung, der scharf, aber nicht mehr in so spitzem Winkel gegen die Stirn abgeknickt und auch durch eine seichte Furche von der Oberlippe getrennt ist. Der Nasenrücken ist sehr kurz, die Nasenspitze noch nicht scharf ausgebildet, die Nasenlöcher, aus denen die Oeffnungen verstopfende Epithelfetzen heraushängen, sind gerade nach vorn gerichtet. Seitlich von ihnen heben sich die Nasenflügel aus den Wangen heraus.

Fig. 27.

Gesicht des 43 mm langen Embryo von vorn.

Diese Ansicht zeigt die beträchtliche Breite der Nase, deren Flügel sich gut aus dem Gesicht herausheben. Auch die Nasenlöcher mit den verstopfenden Epithelfetzen sind noch durch ein breites Septum getrennt. Die Nasenspitze ist nicht zu erkennen, da Rücken und Steg der Nase sanft gerundet ineinander übergehen.

Fig. 28.

Gaumen des 43 mm langen Embryo, 6-fach vergr.

Der Gaumen ist geschlossen bis auf die noch gespaltene Uvula. Durch Zusammenschluß des hinteren Teiles des weichen Gaumens werden die plicae palatopharyngeae zum arcus palatopharyngeus zusammengezogen, hinter dem der ziemlich enge Eingang in das cavum pharyngonasale liegt. Die Uvula wird durch diesen Vorgang nach der Mundseite des Gaumens gedrängt.

Als Zeichen des Gaumenschlusses findet sich, besonders im Bereich des palatum durum, eine scharfe weiße Linie, die durch die durchschimmernden verschmolzenen Epithelmassen hervorgerufen wird. Nach vorn verliert sie sich in gewuchertem Epithel, das den vordersten Teil des Gaumens deckt und die papilla palatina, die in der Fortsetzung der hellen Schlußlinie liegt, eben noch durchscheinen läßt.

Die Gaumenleisten sind in erster Andeutung als drei quer oder etwas schräg verlaufende helle, besonders nach hinten schärfer abgegrenzte Streifen zu erkennen.

Der Alveolarfortsatz tritt nicht scharf vor, ist aber als Vorwölbung an der Peripherie des Gaumens vorn und an den Seiten zu erkennen.

Fig. 28.

Verlag von Gustav Fischer in Jena.

Fig. 29.

Fig. 30.

Verlag von Gustav Fischer in Jena.

Fig. 29—31.

Fetus von 75 mm größter Länge, Alter Anfang des 4. Monats, Mitte der 13. Woche. (Nasenseitenwand s. Fig. 68, Nebenhöhlen von außen s. Fig. 59.)

Fig. 29.

Gesicht des Fetus im Profil, 2 1/2-fach vergr.

Das Gesicht hat viel von seinem embryonalen Charakter verloren, indem der Gehirnteil des Kopfes relativ an Mächtigkeit eingebüßt hat und besonders die Stirnwölbung bedeutend zurückgewichen ist. Dadurch tritt der Gesichtsteil mehr heraus. Die Abknickung der Nase von der Stirn hat einer sanften Rundung Platz gemacht; trotzdem hebt sich die Nase jetzt besser aus dem Gesicht heraus und ist auch schärfer gegen die Oberlippe abgebogen. Das Organ ist noch stumpf ohne deutliche Spitze, doch ist der Rücken länger geworden, die Nasenlöcher sehen schon nach vorn-unten, und die Nasenflügel sind besser abgegrenzt.

Fig. 30.

Gesicht des 75 mm langen Fetus von vorn.

Auch diese Ansicht zeigt, daß die Nase länger und schmäler geworden ist. Die gerundete Nasenspitze neigt sich etwas nach unten, so daß die Nasenlöcher, in denen noch Epithelmassen sichtbar sind, nicht mehr direkt nach vorn, sondern etwas nach unten gerichtet sind. Vom Septum aus zieht die Furche des Philtrum nach der gut ausgebildeten Lippe.

Fig. 31.

Gaumen des 75 mm langen Embryo, 5-fach vergr.

Der Gaumen dieses Embryo zeigt zum ersten Male deutlich die Scheidung in palatum durum und molle in Gestalt einer hellen, nach hinten konvexen Grenzlinie. Dagegen ist der Alveolarteil des Kiefers noch nicht abgegrenzt. Der Schluß des Gaumens ist kein vollständiger, da die Uvula noch gespalten ist. In der Mittellinie zeigen mehrere Einziehungen die Verschlußstelle an. Die weiße Mittellinie beginnt sich im Bereich des harten Gaumens in einzelne Flecken aufzulösen. Die papilla palatina springt deutlich hervor; von der Oberlippe zieht, noch nicht gut ausgebildet, das frenulum labii superioris an sie heran. Die queren Gaumenleisten haben sich auf vier vermehrt, verlaufen gekrümmt, streckenweise unterbrochen und besitzen schärfere hinten gezackte Ränder.

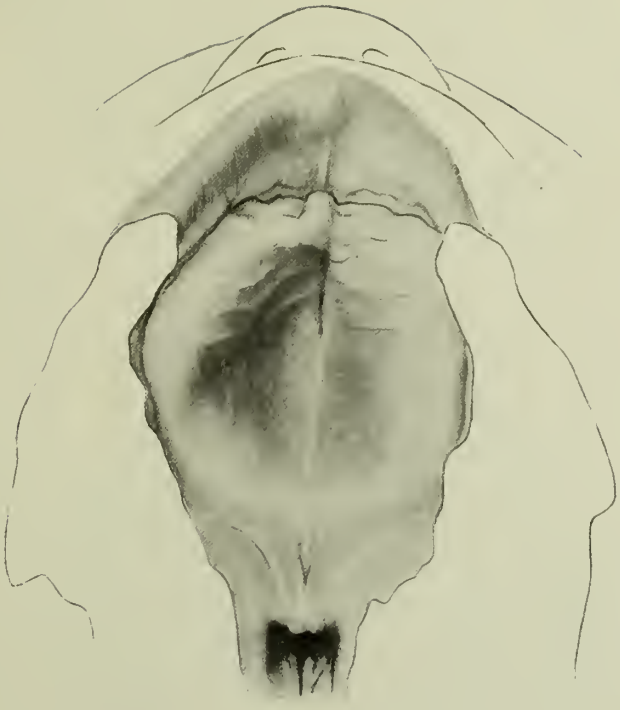

Fig. 31.

Verlag von Gustav Fischer in Jena.

Fig. 32.

Fig. 33.

Verlag von Gustav Fischer in Jena.

Fig. 32—34.

Fetus von 155 mm Steißscheitellänge, Alter Mitte des 5. Monats, Beginn der 19. Woche. (Nasenseitenwand s. Fig. 71, Septum s. Fig. 87.)

Fig. 32.

Gesicht im Profil, 5/4 natürliche Größe.

Die Stirn ist noch mehr zurückgetreten. Der Nasenrücken hat sich verlängert, die Spitze ist schärfer, aber noch immer gerundet. Von der Oberlippe knickt die Nase sich stärker ab. Das ganze Gesicht ähnelt schon sehr dem des neugeborenen Kindes.

Fig. 33.

Gesicht des 155 mm langen Fetus von vorn, 5/4 natürliche Größe.

Die Nase hat an Einheitlichkeit zugenommen, besonders dadurch, daß die Nasenflügel sich scharf gegen die Wangen absetzen und die Nasolabialfalten zum Mundwinkel ziehend angelegt sind. Auch ist die Abgrenzung gegen die Oberlippe, die ein gut entwickeltes Philtrum trägt, schärfer geworden. Die Nasenlöcher sind nicht mehr durch Epithelmassen verstopft und sehen schon mehr nach unten, als nach vorn.

Fig. 34.

Gaumen des 155 mm langen Fetus, 2 1/2-fach vergr.

Harter und weicher Gaumen sind deutlich abzugrenzen. Der Alveolarteil des Kiefers hebt sich durch eine gebogene Linie scharf vom eigentlichen Gaumen ab. Die Uvula ist noch an der Spitze leicht eingekerbt. Die Verschlußstelle ist nur am harten Gaumen als helle Linie zu erkennen. Weiter ausgebildet ist die papilla palatina mit dem Frenulum der Oberlippe, sowie die Gaumenleisten, die schärfer hervortreten und an ihrem hinteren Rand gefranst erscheinen. Sie verlaufen sehr unregelmäßig, zum Teil sind sie verzweigt.

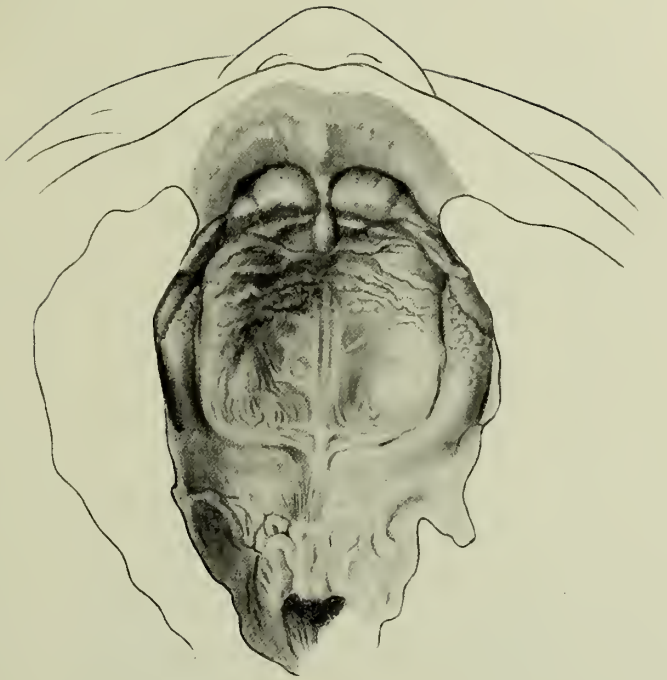

Fig. 34.

Verlag von Gustav Fischer in Jena.

Fig. 35.

Fig. 36.

Verlag von Gustav Fischer in Jena.

Fig. 35—36.

Neugeborenes Kind von 331 mm Steißscheitellänge. (Nasenseitenwand s. Fig. 72 und 73, Septum s. Fig. 88.)

Fig. 35.

Gesicht von der Seite, 5/6 natürlicher Größe.

Trotz der bedeutenden Größenzunahme hat das Gesicht keine großen Veränderungen gegen den in Fig. 33 abgebildeten 5-monatigen Fetus erlitten. Die Nase ist allerdings länger geworden, die Nasenspitze ist schärfer, die Nasenlöcher sehen schon fast ganz nach unten, bei dem abgebildeten Kind vielleicht etwas mehr, als es gewöhnlich zu treffen ist. Die Nasenflügel sind seitlich scharf abgesetzt, so daß die Nasolabialfalten auch im Profilbild zu erkennen sind.

Fig. 36.

Gesicht des Neugeborenen von vorn, 5/6 natürliche Größe.

Die Nase ist, verglichen mit der des 5-monatigen Fetus, schmäler und länger geworden, und in allen Teilen besser aus der Umgebung herausgehoben. Das Philtrum der Oberlippe ist tiefer.

Fig. 37.

Gaumen eines neugeborenen Kindes, 5/4 natürliche Größe.

Der Gaumen ist vollständig geschlossen, auch das Zäpfchen ist einheitlich geworden. Die Verschlußstelle ist aber noch am ganzen Gaumen zu sehen; am harten Gaumen findet sich daselbst sogar noch eine enge Rinne. Papilla palatina und frenulum labii superioris sind gut und scharf ausgebildet, der Alveolarfortsatz deutlich vom Gaumen abgesetzt. Auf letzterem sind die Gaumenleisten auf der Höhe ihrer Entwicklung; sie sind hohe, am Hinterrand ausgefranste, unregelmäßig angeordnete Leisten. Am weichen Gaumen treten die arcus palatoglossi hervor.

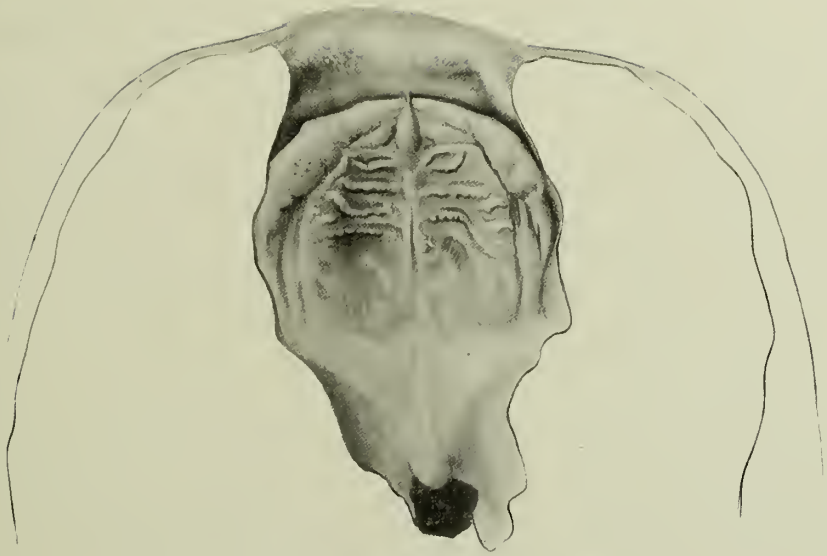

Fig. 37.

Verlag von Gustav Fischer in Jena.

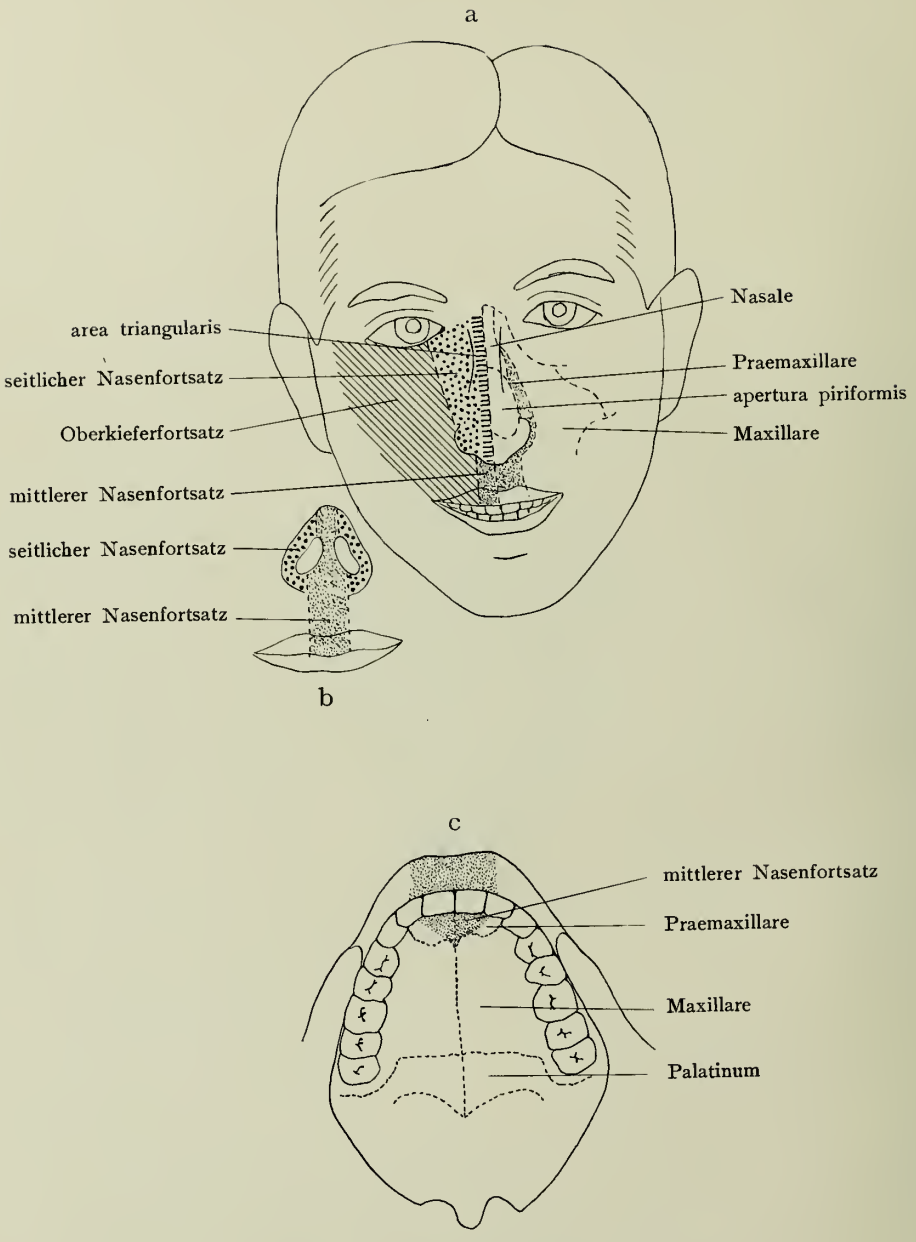

Fig. 38.

Verlag von Gustav Fischer in Jena.

Fig. 38.

Beteiligung der Gesichtsfortsätze an der Bildung der Nase und des Gaumens und Ausdehnung des Zwischenkiefers. a Gesicht von vorn, b Nase und Lippe von unten, c Gaumen von der Mundhöhle gesehen. a und b nach Inouye, etwas verändert.

Das Gebiet der area triangularis ist horizontal schraffiert, des mittleren Nasenfortsatzes fein punktiert, des seitlichen Nasenfortsatzes grob punktiert, des Oberkieferfortsatzes (in a) schräg schraffiert. In a ist auf der linken Gesichtsseite der Zwischenkiefer fein punktiert. In derselben Figur sind auf der rechten Seite die Gebiete der Gesichtsfortsätze dargestellt, auf der linken die Grenzen der Knochen, speziell des Praemaxillare. In c sind beiderseits die Knochengrenzen eingetragen.

Die area triangularis liefert, wie die Figg. a und b lehren, den Nasenrücken, der seitliche Nasenfortsatz die Nasenflügel. Der mittlere Nasenfortsatz gibt das Material für den Nasensteg, den mittleren Teil der Oberlippe, der Alveolarfortsätze (s. Fig. c) und des Gaumens bis zum foramen incisivum. Am Alveolarfortsatz durchschneidet seine seitliche Grenze die Anlage des seitlichen Schneidezahns. Die übrigen Teile von Gaumen, Alveolarfortsatz und Lippe sowie die Wangen werden vom Oberkieferfortsatz gebildet.

Der Zwischenkiefer umrandet die apertura piriformis und liefert den vorderen Teil des Gaumens bis zum foramen incivisum. Er reicht aber seitlich weiter als der mittlere Nasenfortsatz, da er die beiden Schneidezähne vollständig birgt.

Die äußere Nase wird also gebildet von den beiden Nasenfortsätzen und der area triangularis, der Oberkieferfortsatz nimmt nicht daran teil, die Oberlippe vom mittleren Nasenfortsatz und Oberkieferfortsatz; der seitliche Nasenfortsatz reicht nicht bis zu ihr herab.

Lageveränderungen des Geruchsorgans.

Fig. 39—43.

Fig. 39—43.

Die Figg. 39—43 stellen Sagittalkonstruktionen nach His dar, die Lage- und Formveränderung des Geruchsorgans während der Entwicklung zeigen sollen. In den Medianschnitt des Vorderkörpers des Embryo ist (punktiert) das Gehirn in der Aufsicht eingetragen. Darmrohr, Mundbucht und eröffnete Nasenhöhle sind schraffiert. Das Auge ist punktiert auf den Schnitt projiziert. Riechgrube und Riechsack (Fig. 39 und 40) sind in der Seitenansicht gegeben, bei älteren Embryonen (Fig. 40—43) ist das septum narium entfernt, so daß man auf die Seitenwand der linken Nasenhöhle sieht.

Fig. 39.

Sagittalkonstruktion des Kopfes eines Embryo von 6,9 mm Nackenlänge nach His, 20-fach vergr.

Die flache Riechgrube liegt weit vor der Mundbucht am Vorderende des Kopfes, dem Gehirn sehr eng angeschlossen: die Schnauzenfalte, die sie von den Hemisphären abheben soll, ist noch sehr niedrig. Das Auge befindet sich eine ziemliche Strecke hinter dem Riechgrübchen, der Unterkiefer ist noch nicht weit vorgewachsen.

Fig. 40.

Sagittalkonstruktion des Kopfes eines Embryo von 9,1 mm Nackenlänge. In die Hissche Figur sind die Verhältnisse des Geruchsorgans des 10,3 mm langen Embryo eingetragen. 17½-fach vergr.

Das Riechorgan ist als Epithelsack auf den Medianschnitt projiziert; seine Oeffnung ist dunkel getönt; sein hinterer Blindsack ist mit dem Kopfepithel in Zusammenhang bis auf eine Durchbrechung, die, weiß gehalten, die Anlage des primitiven Gaumens darstellt.

Das Organ beginnt sich in die Mundhöhle hineinzuschieben und dem Auge zu nähern. Vom Gehirn hat es sich nur erst wenig entfernt.

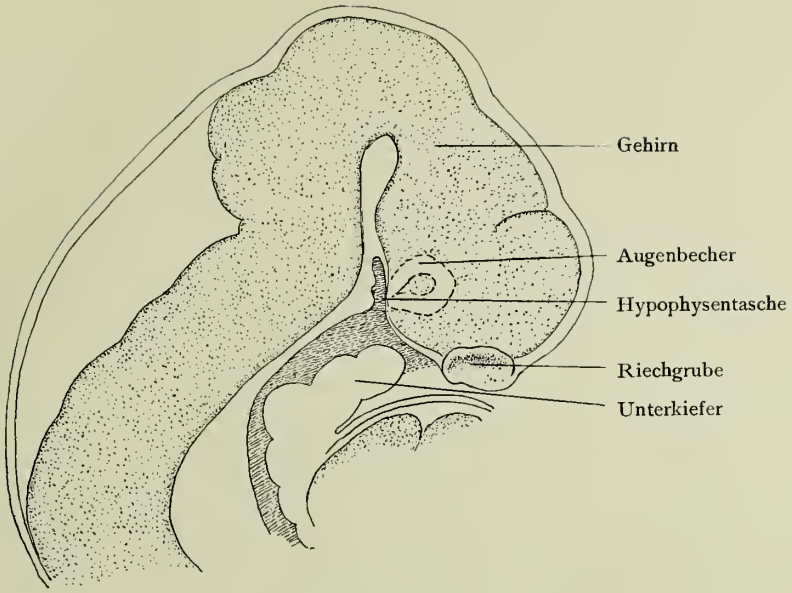

Fig. 39.

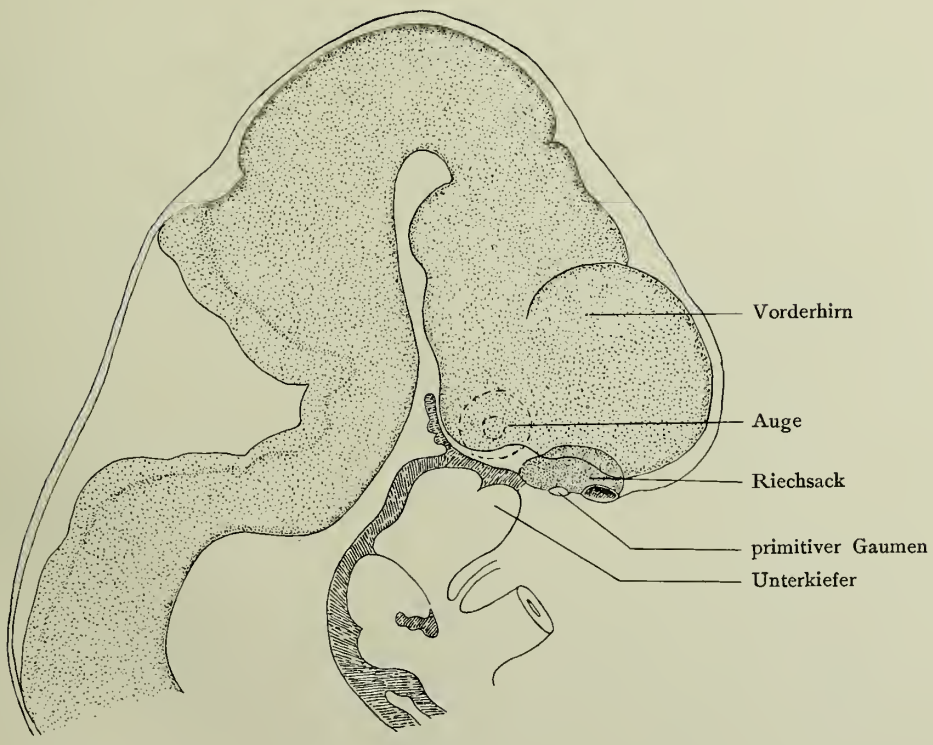

Fig. 40.

Verlag von Gustav Fischer in Jena.

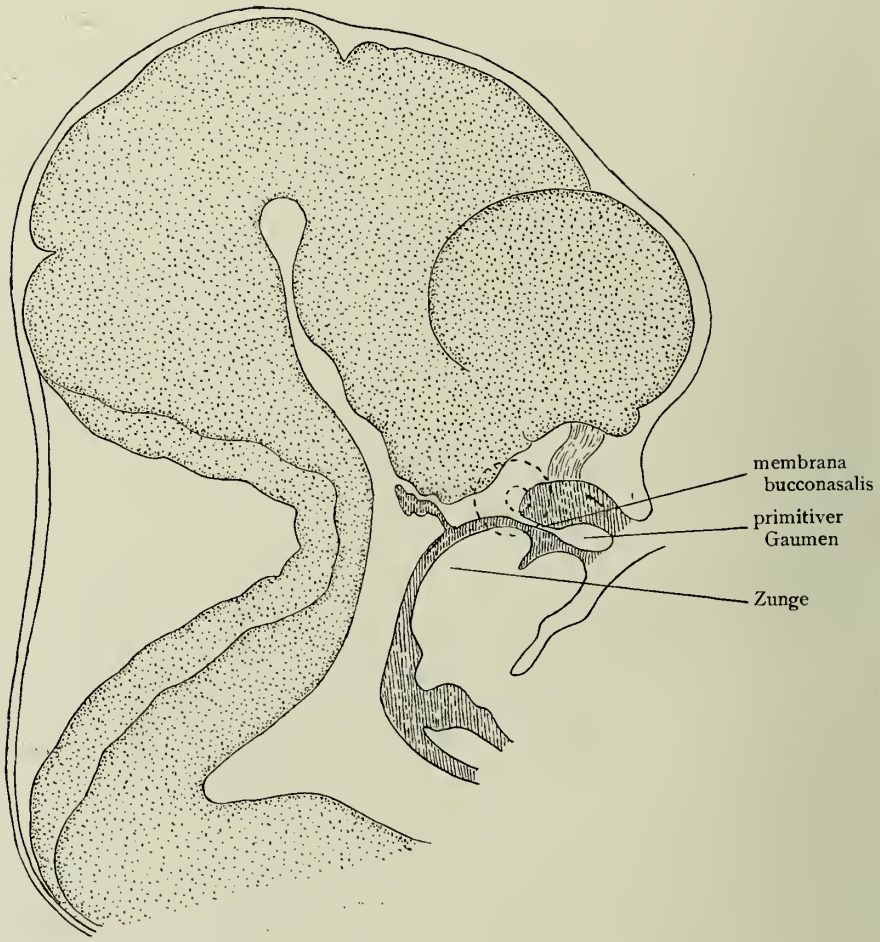

Fig. 41.

Verlag von Gustav Fischer in Jena.

Fig. 41.

Sagittalkonstruktion des Kopfes eines Embryo von 13,8 mm Nackenlänge. Das Geruchsorgan ist nach dem Modell des 15 mm langen Embryo Fig. 12—15 eingetragen. 16 2/3-fach vergr.

Das Geruchsorgan, dessen Seitenwand nach Entfernung der Nasenscheidewand gezeichnet ist, bildet einen langen Sack, der in seinem hinteren Ende noch durch die dünne membrana bucconasalis gegen die Mundhöhle abgeschlossen ist. Sehr verändert hat sich seine Lage. Infolge bedeutender Zunahme des Kopfbindegewebes hat es sich weit vom Gehirn abgehoben: die „Schnauzenfalte“ läßt es auch teilweise aus dem Gesicht heraustreten. Durch Vorwachsen des Unterkiefers mit der Zunge ist es fast ganz in den Bereich der Mundhöhle gelangt. Auch haben es die Lageverschiebungen von Auge und Riechorgan bewirkt, daß beide Organe sich genähert haben und sich in der Sagittalprojektion teilweise decken.

Fig. 42.

Sagittalkonstruktion des Kopfes eines Embryo von 19 mm Nackenlänge, nach His. Nasenhöhle nach dem Modell des Embryo von 20 mm Länge, Fig. 18—20. 12 1/2-fach vergr.

Die Nasenhöhle ist nach Durchbruch der Choanen mit der Mundhöhle in offene Verbindung getreten. Am Munddach haben sich die Gaumenleisten ausgebildet, die vom primitiven Gaumen bis hinter die Tubenöffnungen reichen. Sie stehen nach unten und fassen die Zunge zwischen sich, deren Kontur gestrichelt angegeben ist, während das zwischen den Gaumenplatten befindliche Stück, durchsichtig gedacht, die Ausdehnung der Gaumenleisten erkennen läßt.

Das Riechorgan hat sich noch weiter aus dem Kopf herausgehoben; der Vorhof ist epithelial verschlossen, an der Seitenwand sind die drei Muscheln sichtbar.

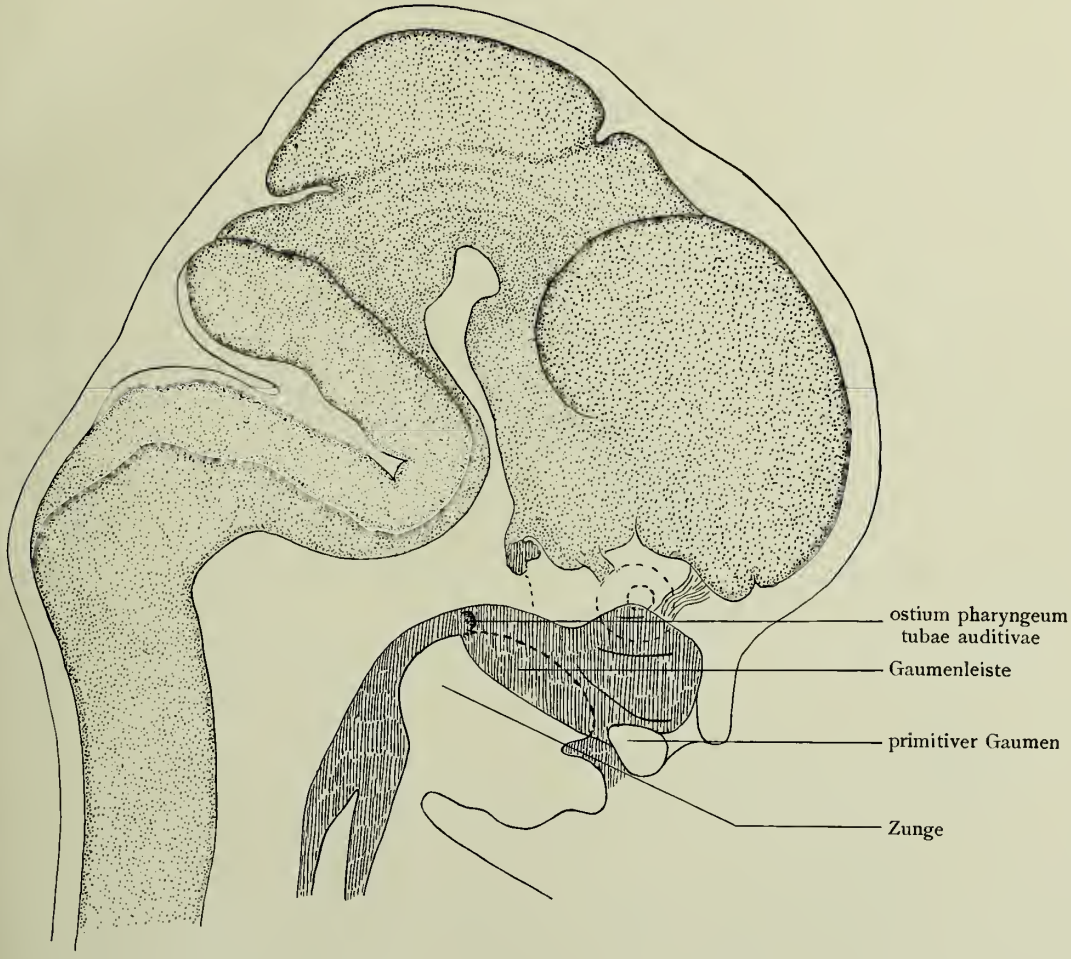

Fig. 42.

Verlag von Gustav Fischer in Jena.

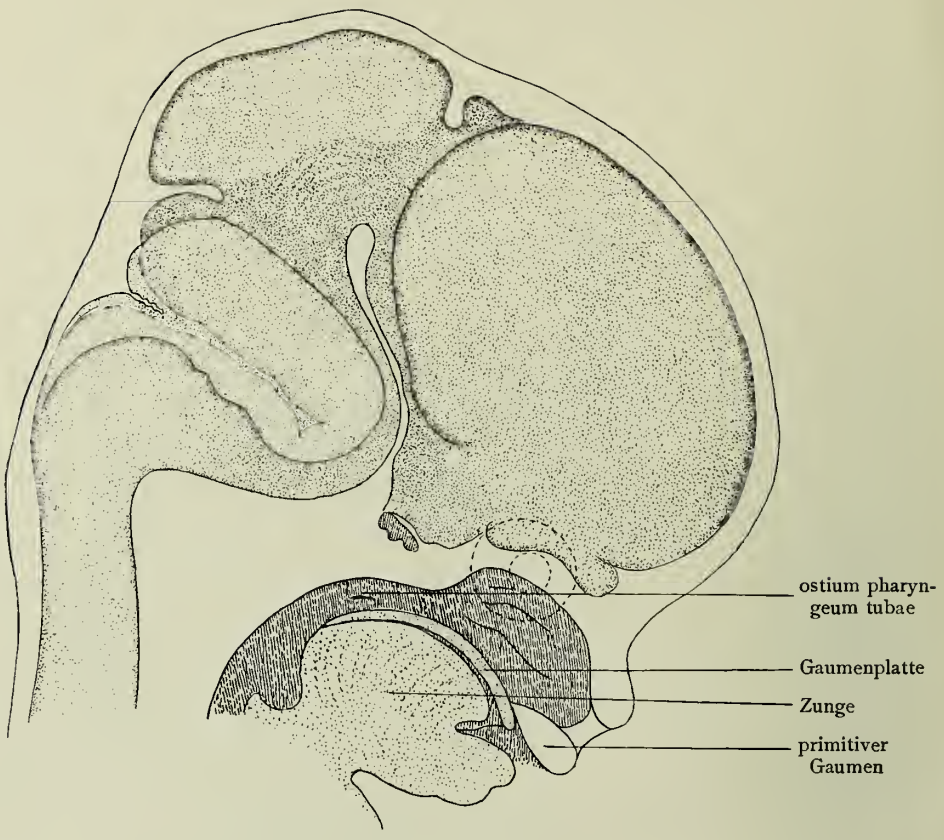

Fig. 43.

Fig. 43.

Profilkonstruktion des Kopfes eines Embryo von 22 mm Nackenlänge, nach His, 8-fach vergr.

Die Gaumenplatten haben sich horizontal eingestellt, die früher zwischen ihnen eingeklemmte Zunge hat sich unter sie zurückgezogen. Doch sind die processus palatini noch nicht miteinander vereinigt, so daß der Gaumen noch nicht geschlossen ist.

Die Nasenhöhle ist länger geworden, sonst zeigt sie nur geringe Veränderungen gegen das vorige Bild.

Verlag von Gustav Fischer in Jena.

Entwicklung
von Riechsack, Muscheln und Nebenhöhlen, von aussen (Mesodermseite) gesehen.

Fig. 44—63.

Fig. 44—57.

Fig. 44—57 sind Abbildungen von Modellen des linken epithelialen Riechsackes von Embryonen von 10,5—40 mm Länge.

Es ist das Epithel des Riechorgans mit der benachbarten Kopfbedeckung mittels der Plattenmodelliermethode gewissermaßen aus der bindegewebigen Grundlage herauspräpariert und von der Außenseite, also von der Mesodermseite her, dargestellt. Läßt man die Dicke des Epithels unberücksichtigt, so könnte man sagen, daß es sich um den Ausguß des Hohlraums der Nasenhöhle handele. Wir pflegen ja die Wände der Nasenhöhle von innen, vom Lumen her zu betrachten, hier ist die andere, Mesodermseite abgebildet. Was von innen als Furche erscheint, ist hier eine Leiste, was als Muschelwulst, ist hier Rinne oder Grube.

Um die etwas schwer verständlichen Bilder miteinander vergleichbar zu machen, ist stets das linke Geruchsorgan dargestellt worden, und zwar bei Ansichten von der Seite so orientiert, daß die äußere Nasenöffnung und die Choane in einer horizontalen Linie liegen, also in der Art, wie wir die Nasenhöhle des Erwachsenen abzubilden pflegen. Bei jungen Embryonen ist das Modell daher um 90° zu drehen, wenn es die Lage des Geruchsorgans in der Abbildung des Kopfes (Fig. 11, 14 und ähnliche) wiedergeben soll.

Derartige Abbildungen sind aber notwendig, da nur sie Auskunft über die Entstehung der Muscheln geben können.

Fig. 44.

Modell des linken epithelialen Riechsackes und des umgebenden Oberflächenepithels des 10,5 mm langen Embryo, von der Bindegewebsseite aus gesehen, mediale Wand, 35-fach vergr. (Abbildung des Gesichts Fig. 8; Schnittbild Fig. 97.)

Das Geruchsorgan stellt einen schon ziemlich hohen Sack dar, der vorn und hinten scharf abgesetzt ist. Sein First, der Uebergang der lateralen in die mediale Wand, ist vorn scharf, verbreitert sich aber in der Gegend des hinteren Blindsackes, so daß die beiden Epithelwände hier gerundet ineinander übergehen. Die Epithelmauer, die den Blindsack an das Oberflächenepithel heftet, ist auf eine kleine Strecke durchrissen: erste Anlage des primitiven Gaumens. Am unteren Rande der hier dargestellten medialen Wand wulstet sich unscharf die Jakobsonsche Rinne vor.

Fig. 45.

Linkes Geruchsorgan des 10,3 mm langen Embryo (Gesicht s. Fig. 9—11), 35-fach vergr. Man sieht auf die mediale, septale Wand von medial-hinten.

Das Bild ist ähnlich der Fig. 44 vom vorigen Stadium: auch hier ist die Epithelmauer, die das Organ an das Kopfepithel heftet, auf eine kurze Strecke zur Bildung des primitiven Gaumens durchbrochen, und die Jakobsonsche Rinne zeigt sich als länglicher Wulst. Die Unterschiede zwischen beiden Figuren sind bedingt einmal dadurch, daß das Organ mehr von hinten gesehen abgebildet ist, und daß bereits in diesem Stadium erhebliche individuelle Unterschiede in der Gestalt des Riechsackes hervortreten. So ist die hintere obere Partie der septalen Wand des Sackes deutlicher vorgewölbt: hier entsteht noch unscharf die Ethmoturbinalfläche, von der die Siebbeinmuscheln ihren Ausgang nehmen.

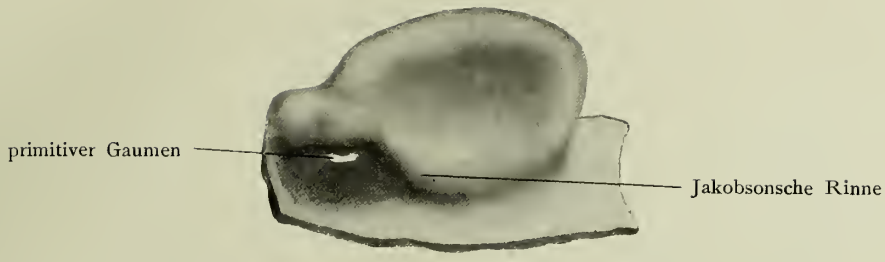

Fig. 44.

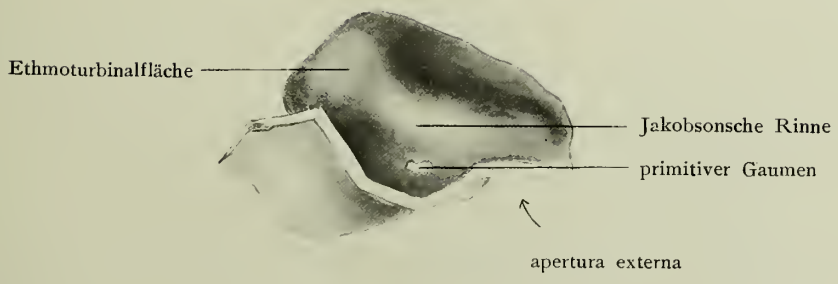

Fig. 45.

Verlag von Gustav Fischer in Jena.

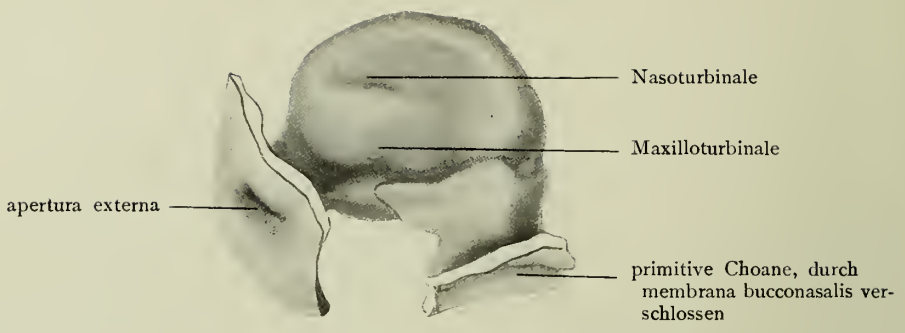

Fig. 46.

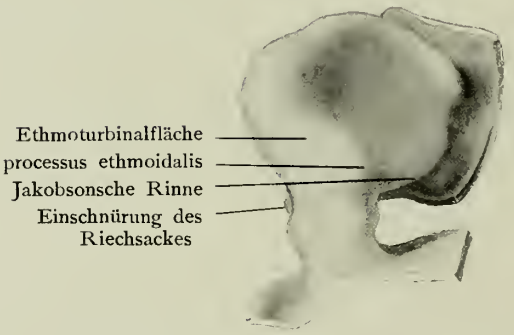

Fig. 47.

Verlag von Gustav Fischer in Jena.

Fig. 46 und 47.

Riechsack des 15 mm langen Embryo (Gesicht Fig. 12—15; Nasenseitenwand s. Fig. 64, Schnitte Fig. 102—105).

Fig. 46.

Linker Riechsack des 15 mm langen Embryo von der lateralen Seite, 35-fach vergr.

Das Riechorgan stellt einen hohen Sack dar, der vorn in der apertura externa und hinten in der noch verschlossenen Choane mit dem Epithel der äußeren Bedeckung im Zusammenhang steht. Zwischen beiden liegt der primitive Gaumen, dessen Epithel nicht in die Zeichnung aufgenommen ist. Dieser hat sich stark entfaltet und dadurch die beiden Oeffnungen des Riechorgans im Winkel zueinander gestellt: die vordere sieht nach vorn und liegt im Gesicht, die hintere sieht nach unten und befindet sich am Munddach.

An der Seitenwand des Nasensackes buchten sich zwei durch eine Leiste getrennte Wülste ins Innere vor, die Muschelanlagen darstellen: ventral das Maxilloturbinale, dorsal das bald schwindende Nasoturbinale. Ein Ethmoturbinale ist nicht sichtbar.

Fig. 47.

Linker Riechsack des 15 mm langen Embryo, von medial und hinten, 35-fach vergr.

Die mediale, septale Wand des Riechsackes ist im vorderen größeren Teil konkav eingesunken; ventral zeigt sich an ihr die schärfer ausladende und besser begrenzte Jakobsonsche Rinne.

Der hintere Teil der medialen Wand ist aber konvex vorgebuchtet: es ist dies die Ethmoturbinalfläche, die sich durch den buckelartigen processus ethmoidalis gegen das vordere Septum absetzt und bis an die Einschnürung des Riechsackes am hinteren Ende reicht. Diese Fläche wird auf die Seitenwand herübergeschlagen und liefert die Siebbeinmuscheln, die Ethmoturbinalia.

Fig. 48 und 49.

Modell des linken Riechsackes des 15 mm langen Embryo (Gesicht s. Fig. 16, Nasenseitenwand Fig. 65, Schnitte Fig. 106, 107), 35-fach vergr.

Fig. 48.

Linker Riechsack des 15 mm langen Embryo, von lateral dargestellt, 35-fach vergr.

Das Bild schließt sich gut an Fig. 46 an; das Epithel des primitiven Gaumens ist dargestellt. Der Riechsack ist viel länger geworden; das Maxilloturbinale, die spätere untere Muschel, ist tiefer konkav eingebuchtet und hat durch eine scharfe Leiste eine gute ventrale Abgrenzung erfahren. Ein Nasoturbinale über ihm ist nicht wahrzunehmen. Doch ist als Neubildung, durch eine scharfe Leiste ventral begrenzt, die Ethmoturbinalfläche, zum größten Teil die spätere mittlere Muschel liefernd, von der septalen Seite auf die laterale herübergeklappt und erscheint über dem Maxillo turbinale.

Fig. 49.

Linker Riechsack des 15 mm langen Embryo, von hinten-oben und etwas medial gesehen, 35-fach vergr.

Von hinten gesehen erscheint der ganze Riechsack stark in der Verkürzung. Medial-unten hat sich das Jakobsonsche Organ bereits herausgeschnürt; es besitzt einen kurzen hinteren Blindsack. Viel besser ist die Ethmoturbinalfläche vom übrigen Septum abgegrenzt; der processus ethmoidalis ist leicht wiederzufinden. Die Fläche liegt aber nicht mehr fast in der Ebene des Septum, wie in Fig. 47, sondern hat sich nach der lateralen Seite herabgesenkt. Der Vergleich dieses Modells mit dem vorigen zeigt deutlich, daß somit der hintere obere Teil der septalen Wand zur lateralen herübergeschlagen wird und daß die aus diesem Abschnitt entstehenden Ethmoturbinalia (mittlere und obere Muschel) septalen Ursprungs sind.

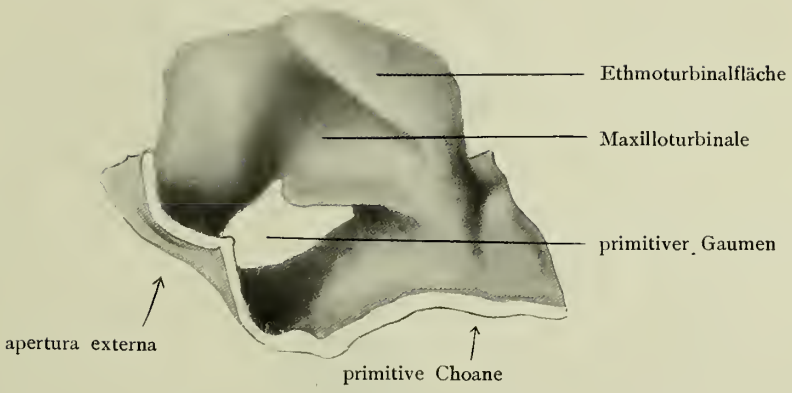

Fig. 48.

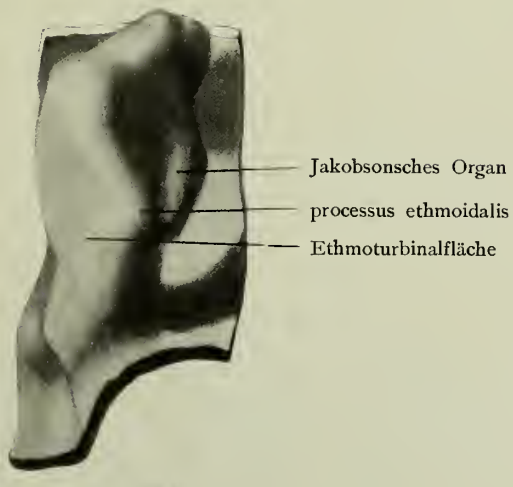

Fig. 49.

Verlag von Gustav Fischer in Jena.

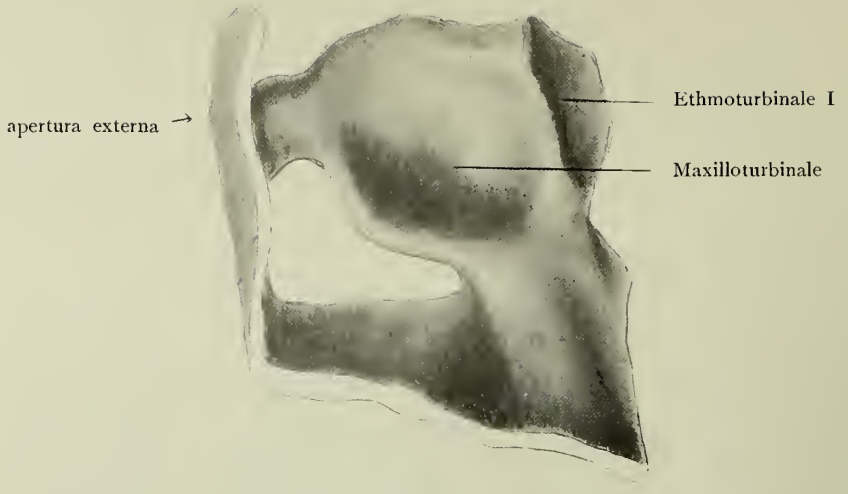

Fig. 50.

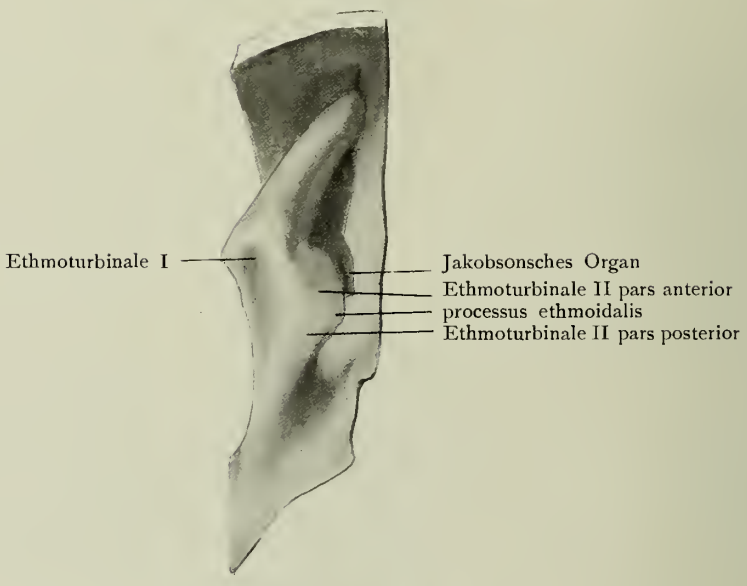

Fig. 51.

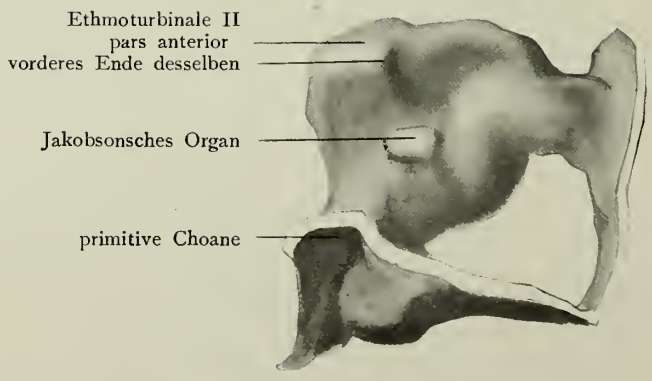

Fig. 52.

Verlag von Gustav Fischer in Jena.

Fig. 50—52.

Linker Riechsack eines Embryo von 18 mm Länge (Gesicht s. Fig. 17, Schnitte s. Fig. 108—110).

Fig. 50.

Linker Riechsack des 18 mm langen Embryo von der lateralen Seite, 35-fach vergr.

Am Riechsack bildet sich ein niedriger Vorhof aus, in den die apertura externa hineinführt. Als sonstige Veränderung ist nur die Teilung der Ethmoturbinalfläche zu bemerken, von der durch eine schräg nach oben-vorn ziehende Leiste das erste Ethmoturbinale, die mittlere Muschel, abgetrennt wird. Das vordere Stück geht in der Seitenwand vor dieser Muschel auf.

Fig. 51.

Linker Riechsack des 18 mm langen Embryo, von oben-hinten gesehen, 35-fach vergr.

Die Figur ist mit Fig. 49 und 54 zu vergleichen.

Man sieht auf den dorsalen First des Riechsackes, unter dem rechts in der Tiefe ein Teil der medialen Wand mit dem Jakobsonschen Organ sichtbar wird. Im vorderen Teil ist dieser First ohne Besonderheiten. Hinten zeigt sich dagegen lateral die Ethmoturbinalfläche mit dem Ethmoturbinale I. Der processus ethmoidalis des vorigen Modells hat sich abgeflacht, um das zweite Ethmoturbinale, die spätere obere Muschel, zu liefern, die hier noch aus zwei winklig gegeneinander abgeknickten Teilen besteht.

Fig. 52.

Modell des Riechsackes des 18 mm langen Embryo von der medialen Seite, 28-fach vergr.

Die mehrfach wellig gebogene mediale Wand trägt das kurze, allseits scharf begrenzte Jakobsonsche Organ, das aus dem hinteren Teil der gleichnamigen Rinne entstanden ist. Es ist ein seitlich abgeplattetes Säckchen, das am Vorderende in die Nasenhöhle mündet. Von dem Ethmoturbinalteil ist in dieser Ansicht nichts mehr wahrzunehmen, da er bereits auf der lateralen Seite liegt; dagegen befindet sich der vordere Teil des zweiten Ethmoturbinale noch auf der medialen Seite und ist daher auch in dieser Ansicht zu übersehen. Er setzt sich gegen das Septum mit einem dornartigen Vorsprung ab.

Fig. 53 und 54.

Linker Nasensack eines 20 mm langen Embryo (Gesicht s. Fig. 18—20, Schnitte s. Fig. 111—114).

Fig. 53.

Nasensack des 20 mm langen Embryo von der lateralen Seite, 35-fach vergr.

Das Riechorgan hat an Größe bedeutend zugenommen. Die Seitenwand trägt bereits drei übereinander gelagerte Muscheln: das tief eingebuchtete Maxilloturbinale unten (concha inferior), das unten und vorn scharf begrenzte erste Ethmoturbinale (concha media), das eine niedrige Nebenleiste trägt, und darüber das zweite Ethmoturbinale (concha superior), das noch aus einem vorderen und einem hinteren, winklig gegeneinander abgeknickten Teil besteht.

Unter dem Maxilloturbinale ladet der untere Nasengang als schmale Tasche weit aus. Der mittlere Nasengang über ihm ist ein breiter Kamm, der obere zwischen den beiden Ethmoturbinalia noch eine einfache Knickung der Wand.

Fig. 54.

Linkes Geruchsorgan des 20 mm langen Embryo von oben-hinten und etwas seitlich, 35-fach vergr.

Die Buchten und Leisten der seitlichen Nasenwand erscheinen in der Figur in der Verkürzung; unten sieht man das Maxilloturbinale, darüber das erste Ethmoturbinale mit der Nebenleiste. Das zweite Ethmoturbinale ist noch nicht ganz in die laterale Wand aufgenommen; es sieht nach lateral und noch etwas nach oben und tritt in dieser Ansicht daher deutlicher in die Erscheinung, als in der vorigen Figur.

Fig. 53.

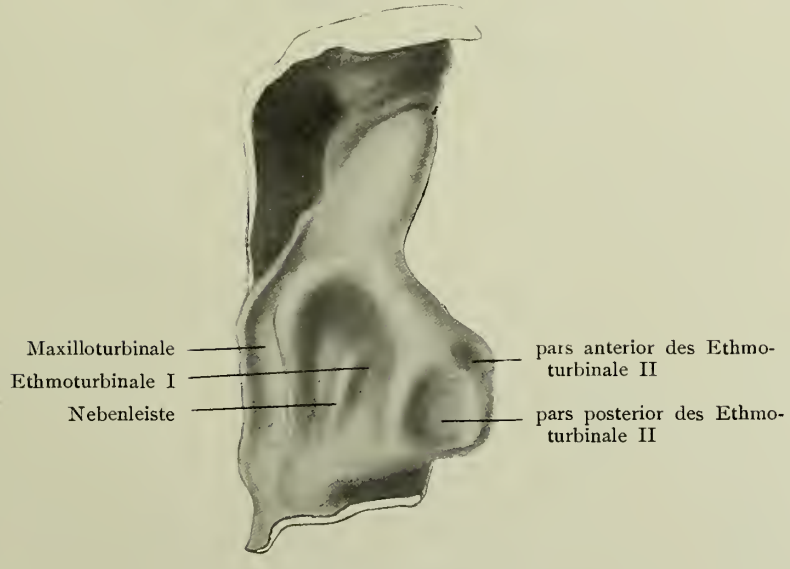

Fig. 54.

Verlag von Gustav Fischer in Jena.

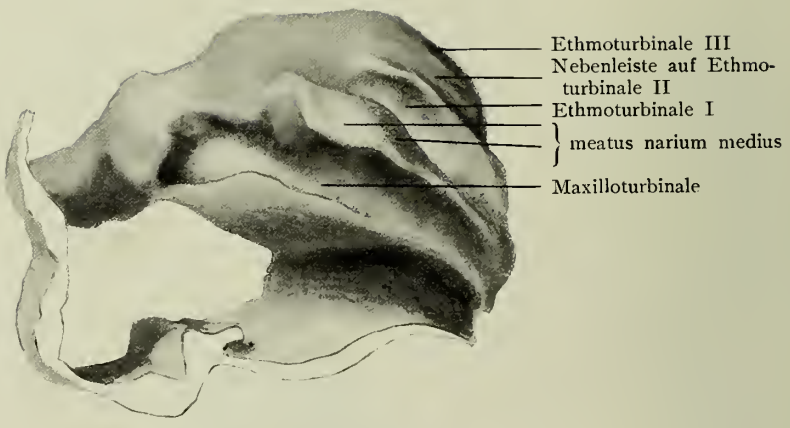

Fig. 55.

Verlag von Gustav Fischer in Jena.

Fig. 55.

Linkes Geruchsorgan eines 26 mm langen Embryo (Gaumen s. Fig. 22, Nasenseitenwand s. Fig. 66, Schnitte s. Fig. 117—120), 25-fach vergr.

Das Organ hat bedeutende Veränderungen erlitten, die es dem definitiven Zustand näher führen. Es ist besonders in die Länge gewachsen. Die Nasengänge stellen tiefe Taschen dar, die Muscheln wulsten sich weit ins Lumen vor.

Der untere Nasengang springt weit vor und verdeckt, sich nach oben krümmend, zum Teil die untere Muschel. Diese hat eine vordere Abgrenzung erhalten, die in dieser Deutlichkeit später verloren geht. Der mittlere Nasengang ist vorn an seinem Grunde bereits zur Bildung der Nebenhöhlen abgeplattet. Er endet vorn auf der Seitenwand, da die Leiste, die früher von da nach dem First des Nasensackes zog, sich ausgeglichen hat. Die mittlere Muschel besitzt keine Nebenleiste. Der obere Nasengang bildet einen scharfen Kamm, der vorn ebenfalls den First des Nasensackes nicht erreicht. Die obere Muschel zerfällt nicht mehr in den vorderen und hinteren Teil; dagegen teilt eine flache Nebenleiste sie in einen ventralen und einen dorsalen Abschnitt. Ueber ihr scheint sich als erneute Abflachung ein drittes Ethmoturbinale anzulegen, das aber keine hohe Ausbildung erreicht.

Fig. 56 und 57.

Linkes Geruchsorgan eines 4 cm langen Embryo (Nasenseitenwand s. Fig. 67, Schnitte Fig. 123 und 124).

Fig. 56.

Linkes Geruchsorgan des 4 cm langen Embryo von der Seite, 15-fach vergr.

Die Gaumenfortsätze haben sich vereinigt; die Nasenhöhle öffnet sich nicht mehr in der primären Choane nach unten, sondern in der sekundären nach hinten in den Pharynx. An der Grenze zwischen primärem und sekundärem Gaumen verbindet noch der Epithelstrang des späteren ductus nasopalatinus Nasen- und Munddachepithel.

Der Nasensack hat eckige Formen angenommen und beginnt damit die Wände der Nasenhöhle auszubilden.

An den nach oben aufgerichteten unteren Nasengang legt sich das nasale Ende des ductus nasolacrimalis an. Der mittlere Nasengang ist in seinem vorderen Teil sehr stark abgeplattet. Diese Verbreiterung richtet sich nach unten, wo sie die Kieferhöhle entstehen lassen wird, und nach vorn-oben, wo aus ihr der recessus frontalis hervorgehen wird. Undifferenziert ist noch der obere Nasengang. In seiner Verlängerung nach hinten findet sich ein hakenförmiger Anhang unbekannter Bedeutung. Die drei Muscheln sind ohne Nebenleisten. Die rudimentäre Anlage des dritten Ethmoturbinale bildet eine langgestreckte, nach oben-seitlich gerichtete Abplattung am First der Nasenhöhle.

Fig. 57.

Linker Riechsack des 4 cm langen Embryo von der medialen Seite, 20-fach vergr.

Die mediale Wand des Geruchsorgans ist nach Abgliederung der Ethmoturbinalia, von denen nichts mehr in dieser Ansicht zu erkennen ist, viel einfacher geworden. Als einzige Differenzierung hebt sich das Jakobsonsche Organ heraus, das auch schon relativ an Umfang abgenommen hat. An ihm ist ein niedriger, rundlicher vorderer Eingang und ein hoher, seitlich abgeplatteter Blindsack zu unterscheiden.

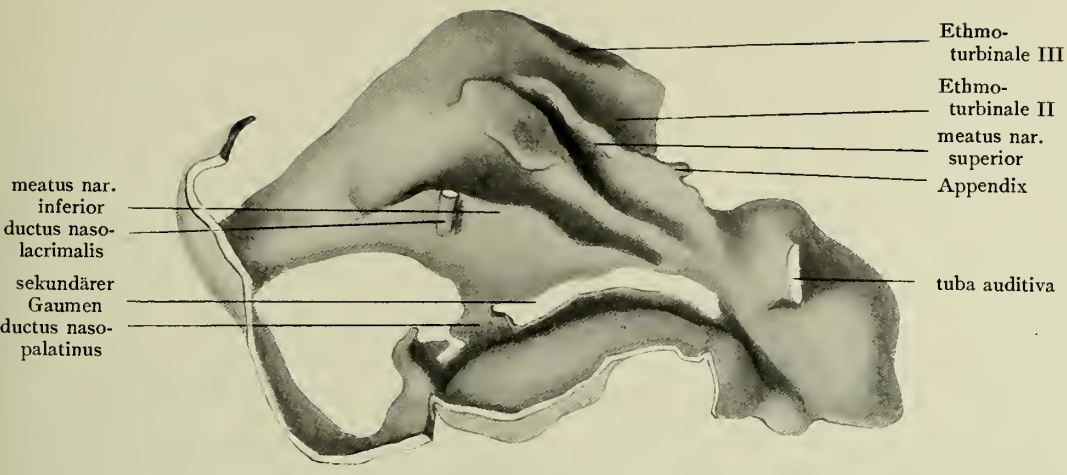

Fig. 56.

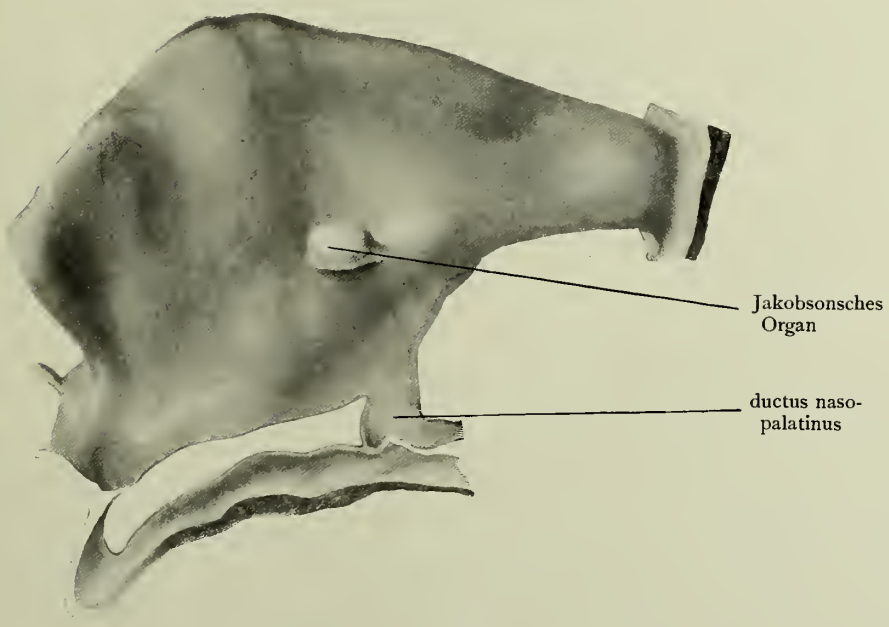

Fig. 57.

Verlag von Gustav Fischer in Jena.

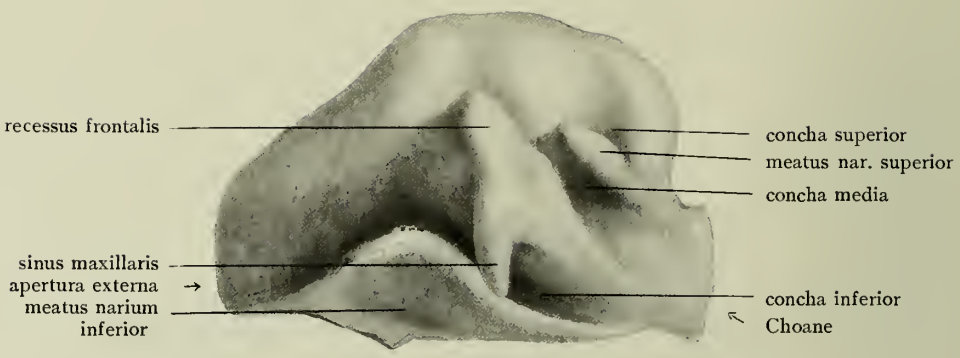

Fig. 58.

Verlag von Gustav Fischer in Jena.

Fig. 58.

Ausguß des linken Geruchsorgans eines Embryo der 12. Woche; Modell von Kallius, 12-fach vergr.

Das Modell stellt einen Ausguß der Nasenhöhle dar, also keinen Epithelsack, wie die bisherigen.

Der mittlere Nasengang ist in seinem vorderen Teil bereits weit differenziert; er setzt sich nach unten in die spitze Anlage der Kieferhöhle, nach oben in den recessus frontalis fort. Auch der kurze obere Nasengang ist an seinem Grund zur Bildung von Siebbeinzellen verbreitert. Ein oberster Nasengang fehlt, es finden sich daher auch nur drei Muscheln: eine untere, mittlere und obere.

Fig. 59—63.

Fig. 59—63 sind Abbildungen von Präparaten, die nach der Killian-schen Methode hergestellt worden sind: nach Härtung des Kopfes in Formalin wurde die fest gewordene Schleimhaut der Nasenhöhle von außen her dadurch freigelegt, daß die sie bedeckenden Gewebsmassen wegpräpariert wurden.

Die Bilder sind, da sie die Schleimhaut der Nasenseitenwand von außen zeigen, direkt vergleichbar mit den Modellen früherer Stadien; es ist auch stets die linke Nasenhälfte gezeichnet worden. Als einziger Unterschied wäre hervorzuheben, daß hier nicht nur das Epithel, sondern natürlich auch das Bindegewebe der Schleimhaut mit dargestellt worden ist.

Fig. 59.

Linke Nasenseitenwand des 75 mm langen Embryo, 13. Woche (Gesicht s. Fig. 29—31, Nasenseitenwand s. Fig. 68), 5 1/2-fach vergr.

Durch Ausweitung der Nasengänge zu Nebenhöhlen und Siebbeinzellen wird das Relief der Nasenseitenwand sehr kompliziert. Eine einfache Tasche bleibt der untere Nasengang, in den der oben abgeschnittene Tränennasengang mündet. Sehr weit differenziert hat sich dagegen der mittlere Nasengang. Als breiter Sack hängt der sinus maxillaris über den unteren Nasengang herüber. Nach oben von ihm sind durch eine tiefe Bucht, die Anlage der bulla ethmoidalis, getrennt der recessus frontalis, an dem sich schon durch Furchen eine Zerteilung in mehrere Blasen einleitet, und ein hinterer Sack, der vordere Siebbeinzellen liefern wird (cellulae bullae ethmoidalis s. cellulae ethmoidales anteriores).

Der Grund des oberen Nasenganges ist ebenfalls aufgebläht und bildet hintere Siebbeinzellen. Alle diese Nebenräume sind noch vollständig mit ihren Mündungen zu übersehen, da sie sich kaum überlagern. Auch sind sie noch ziemlich weit von der oberen Wand der Nasenhöhle, der Siebplatte, entfernt.

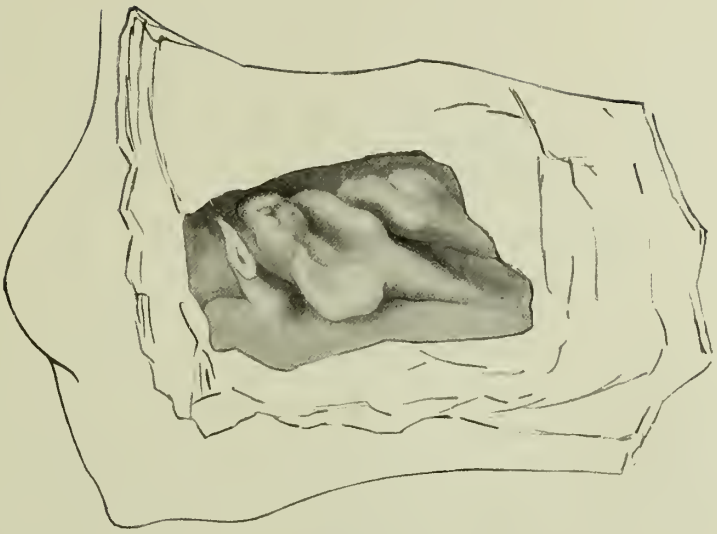

Fig. 59.

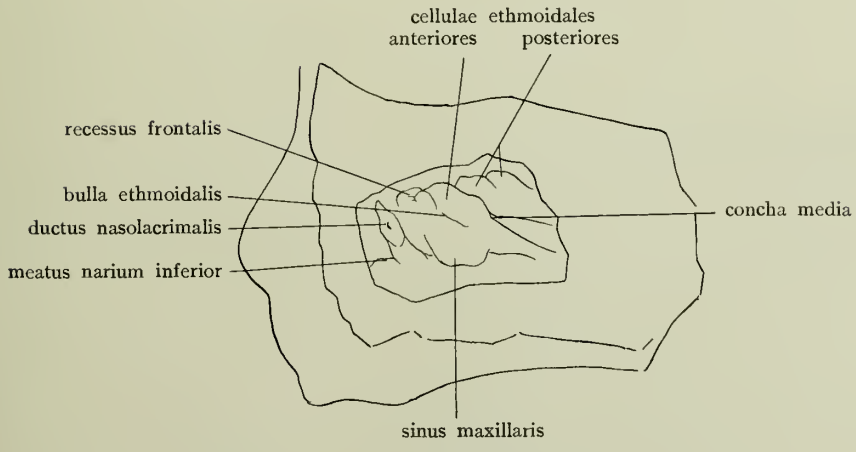

Fig. 59 a.

Verlag von Gustav Fischer in Jena.

Fig. 60.

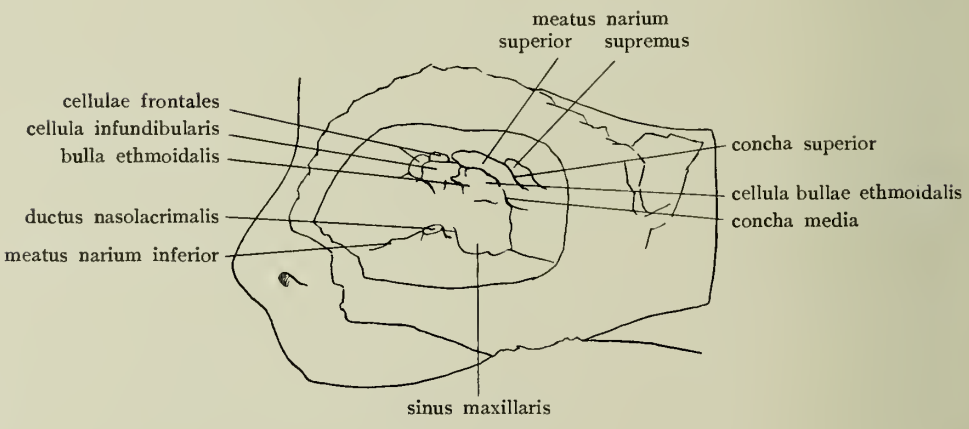

Fig. 60a.

Verlag von Gustav Fischer in Jena.

Fig. 60.

Linke Nasenseitenwand eines Fetus von 80 mm Rumpfhöhe, 16. Woche, 4-fach vergr.

An dem unteren Nasengang ist der kurz abgeschnittene Tränennasengang sichtbar. Der mittlere Nasengang hat sich weiter differenziert; der sinus maxillaris hängt tiefer herab; über ihm stülpt sich vom Infundibulum eine cellula infundibularis aus. Diese wird von zwei cellulae frontales überragt. Hinter der tief eingesenkten bulla ethmoidalis wächst eine langgestreckte cellula bullae ethmoidalis hervor. Der obere und der kurze oberste Nasengang haben sich an ihrem blinden Ende verbreitert, ohne aber schon einzelne hintere Siebbeinzellen abgegliedert zu haben.

Auch bei diesem Fetus bleiben die Ausstülpungen der Nasenschleimhaut noch weit von der Siebplatte entfernt.

Fig. 61.

Linke Nasenseitenwand eines Fetus von 162 mm Sitzhöhe (19. Woche) von außen (Nasenseitenwand s. Fig. 69 und 70), 3 1/3-fach vergr.

Das Bild kompliziert sich immer weiter, indem die Ausstülpungen der Nasenschleimhaut sich enger aneinander drängen, auch reichen sie weiter nach der lamina cribrosa herauf. Dagegen sind sie in der Differenzierung nicht weit fortgeschritten, so daß dieses Bild dem vorigen sehr ähnlich ist.

Der Tränennasengang ist im Zusammenhang mit dem Tränensack gelassen. Die Kieferhöhle ist lang und niedrig, reicht vorn aber schon fast an den ductus nasolacrimalis heran. Die bulla ethmoidalis wird flankiert vorn von den cellulae infundibulares, hinten von cellulae bullae ethmoidalis, oben von 3 cellulae frontales. Auch der obere und oberste Nasengang besitzen Verbreiterungen, ersterer trägt schon seichte Kerben als Andeutung der Abschnürung einzelner Zellen. Unter ihm sind die Gebilde abgeschnitten dargestellt, die durch das foramen sphenopalatinum in die Nasenhöhle treten.

Fig. 61.

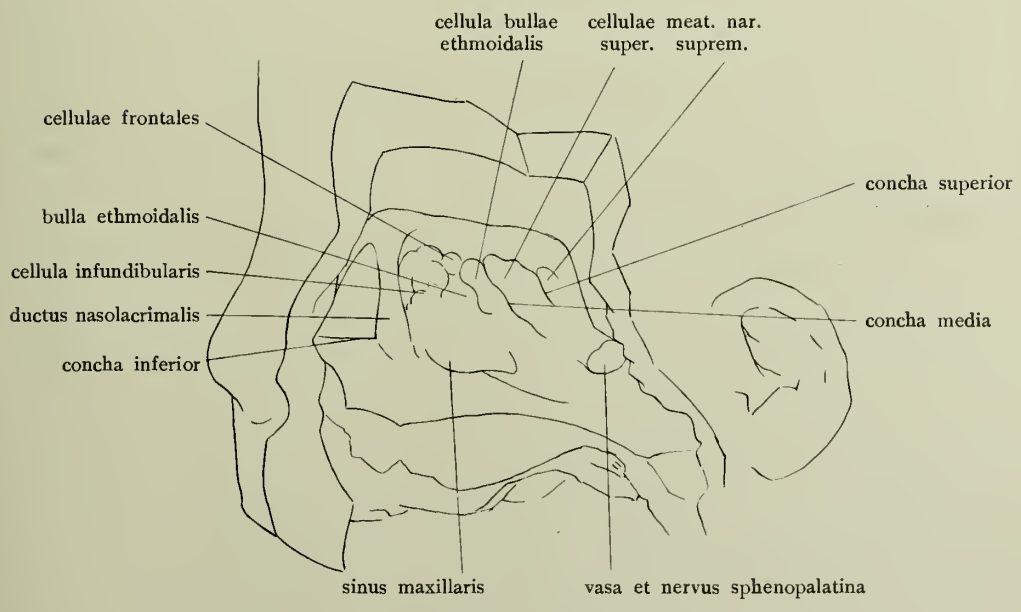

Fig. 61 a.

Verlag von Gustav Fischer in Jena.

Fig. 62.

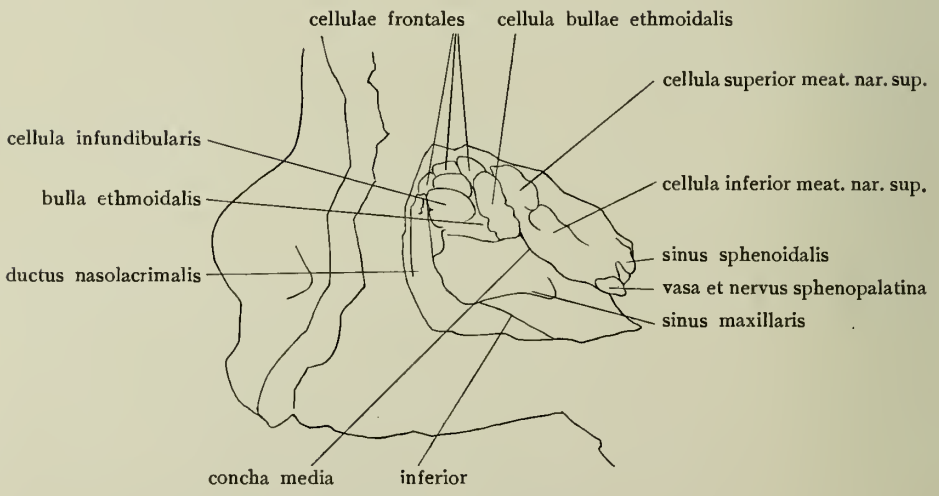

Fig. 62a.

Verlag von Gustav Fischer in Jena.

Fig. 62.

Rechte Nasenseitenwand (im Bild umgekehrt) eines neugeborenen Kindes von 10 cm Kopflänge, 2,5-fach vergr.

Man erkennt wieder den Tränennasengang am unteren Nasengang. Der breite mittlere Nasengang hat ventral den sinus maxillaris entwickelt, dessen Vorderende sich vor den Tränennasengang schiebt. Ueber ihm ist die Bucht der bulla ethmoidalis sichtbar, die rings von Zellen umgeben ist: vorn cellula infundibularis, oben cellulae frontales, hinten cellulae bullae. Der am Grund stark erweiterte obere Nasengang zeigt noch unscharf getrennt zwei längliche Zellen, eine obere und eine untere. Ein oberster Nasengang ist nicht vorhanden. An der hinteren Wand findet sich das kleine Säckchen des sinus sphenoidalis.

Fig. 63.

Rechte Nasenseitenwand eines Neugeborenen von 13,5 cm Kopflänge von außen, 2-fach vergr. Des Vergleichs mit den anderen Bildern wegen umgekehrt.

Das Präparat zeigt bereits eine verwirrende Menge von blasenartigen Ausstülpungen, so daß es von außen nicht mehr möglich ist, zu bestimmen, von welchem Nasengang diese ausgegangen sind. Die Zellen erreichen die Siebplatte.

Der Tränennasengang sitzt der einfachen Tasche des unteren Nasenganges auf. Vom mittleren Nasengang ist die Kieferhöhle gut ausgebildet, sie legt sich vorn etwas unter den Tränennasengang; vom Infundibulum buchten sich 3 cellulae infundibulares nach vorn; oben sind 3 cellulae frontales sichtbar. Sehr kompliziert gestaltet ist das Labyrinth der vorderen Siebbeinzellen, die sich teilweise in die bulla ethmoidalis hinein entwickelt haben und sie aus der offenen Bucht in eine tiefe Tasche verwandelt haben. Im oberen Nasengang hat sich eine obere Zelle von einer unteren gesondert, auch im obersten finden sich mehrere Blasen. Am hinteren Ende ist ein kleiner Blindsack entstanden, die Anlage des sinus sphenoidalis, unter dem die Schnittfläche der vasa et nervus sphenopalatina getroffen ist.

Fig. 63.

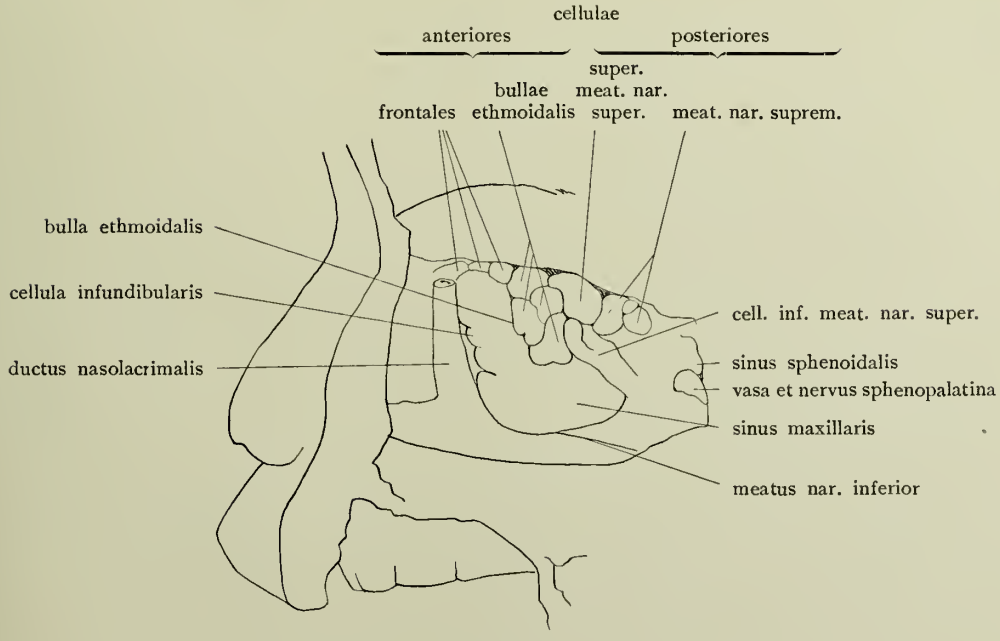

Fig. 63a.

Verlag von Gustav Fischer in Jena.

Entwicklung der Nasenseitenwand von innen.

Fig. 64—82.

Fig. 64—80.

Fig. 64—80 stellen die Entwicklung der Nasenseitenwand nach Modellen oder Präparaten dar. Des Vergleiches wegen ist die rechte Nasenhöhle gezeichnet worden.

Fig. 64.

Nasenseitenwand eines 15 mm langen Embryo (Kopf s. Fig. 12—15, Riechsack s. Fig. 46 und 47, Schnitte s. Fig. 102—105), 35-fach vergr.

Das in Fig. 15 zur Darstellung der septalen Wand entfernte Teilstück ist spiegelbildlich wiedergegeben. Von links führt die offene apertura externa in den hohen Riechsack, der in seinem Verlaufe nach hinten durch den primitiven Gaumen vom Epithel des Munddaches getrennt ist, hinten dasselbe aber wieder erreicht und durch die membrana bucconasalis gegen die Mundhöhle abgeschlossen ist.

Zwei Wülste ragen ins Lumen vor: ventral das mächtigere Maxilloturbinale, das die untere Muschel liefert, dorsal das kleinere Nasoturbinale, das bald schwindet. Weitere Muschelbildungen, die den Ethmoturbinalien entsprächen, sind an der Seitenwand noch nicht zu finden.

Fig. 65.

Nasenseitenwand eines 15 mm langen Embryo (Gesicht s. Fig. 16, Riechsack s. Fig. 48 und 49, Schnitte Fig. 106 und 107), 25-fach vergr.

In diesem Modell ist nur das Epithel dargestellt worden, das Mesoderm ausgespart, so daß man durch den primitiven Gaumen hindurchsieht.

Die viel engere apertura externa leitet in die länger gestreckte Nasenhöhle, die hinten nach Durchbruch der membrana bucconasalis sich in der primitiven Choane weit in die Mundhöhle öffnet. Das Maxilloturbinale springt kräftig ins Lumen vor. Ueber ihm ist in der hinteren oberen Ecke der Nasenhöhle ein zweiter Wulst entstanden: das erste Ethmoturbinale, die mittlere Muschel, die, wie die Modelle der ganzen Riechsäcke Fig. 48 und 49 lehren, von septalem Material herrührt. Das Nasoturbinale ist geschwunden.

Die gestrichelte Linie gibt die Ausdehnung des hohen Riechepithels wieder.

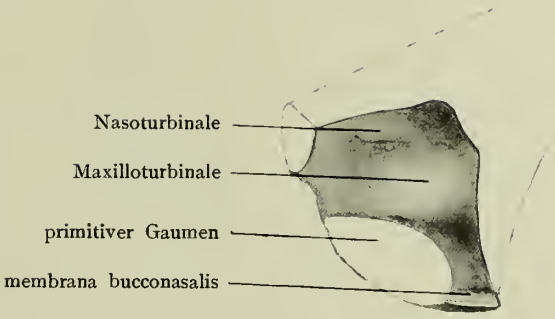

Fig. 64.

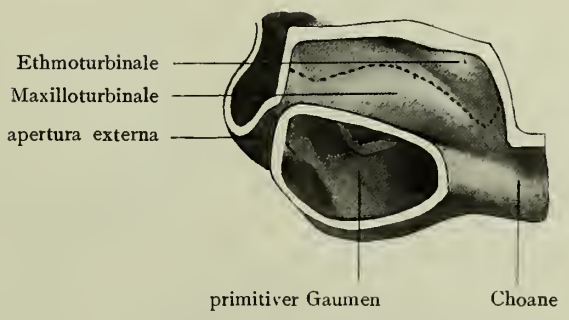

Fig. 65.

Verlag von Gustav Fischer in Jena.

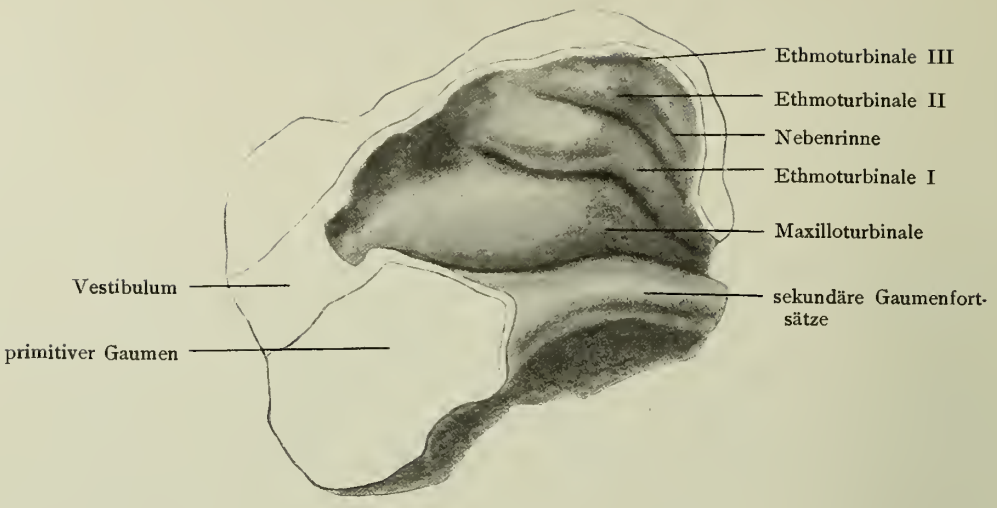

Fig. 66.

Fig. 67.

Verlag von Gustav Fischer in Jena.

Fig. 66.

Nasenseitenwand des 26 mm langen Embryo (Gesicht und Gaumen s. Fig. 22, Geruchsorgan s. Fig. 55, Schnitte s. Fig. 117—120), 25-fach vergr.

Die vordere Nasenöffnung ist durch Epithelmassen verstopft, die auch das Vestibulum anfüllen. Die Grenze des Epithels gegen das Bindegewebe ist durch ein Linie angegeben. Die primitive Choane, die weit in die Länge gewachsen ist, wird durch die schon horizontal gestellten, aber noch nicht vereinigten Gaumenfortsätze von der Seite her überlagert.

Das Geruchsorgan bildet einen nach hinten höher werdenden Sack, an dessen Wand mehrere langgestreckte, nach hinten sich verschmälernde Wülste sichtbar sind. Die Muscheln sind alle schon gebildet; zwischen ihnen laufen die Nasengänge in die Tiefe. Das lange und breite Maxilloturbinale (untere Muschel) ruht dem sekundären Gaumen direkt auf; der untere Nasengang ist noch geschlossen. Der bogenförmig gekrümmte mittlere Nasengang trennt die untere von der ebenfalls kräftig entwickelten mittleren Muschel (Ethmoturbinale I), über der die obere Muschel sichtbar ist (Ethmoturbinale II). Durch eine seichte Nebenfurche wird noch eine oberste Muschel, die ebenfalls zum Ethmoturbinale II gehört, abgegliedert. In der hinteren oberen Ecke verflacht sich der First des Nasensackes etwas zur Anlage eines dritten Ethmoturbinale.

Fig. 67.

Nasenseitenwand des 40 mm langen Embryo (Modell des Riechorgans s. Fig. 56 und 57, Schnitte s. Fig. 123 und 124), 15-fach vergr.

Das Bild wird dem der Nasenseitenwand des Neugeborenen immer ähnlicher, da die Gaumenfortsätze sich vereinigt haben, der sekundäre Gaumen also geschlossen ist und die Kommunikation zwischen Mund- und Nasenhöhle nur durch die sekundären Choanen am Hinterende der Nasenhöhle geliefert wird. Auch nimmt der Epithelsack eine andere Gestalt an, indem die gerundeten Konturen eckig geworden sind und man eine vordere, obere und hintere Wand unterscheiden kann; letztere reicht bis zu dem scharf vorspringenden Keilbeinwinkel.

Der Vorhof ist epithelial verstopft. Untere, mittlere und obere Muschel sind ausgebildet, letztere ungeteilt; eine oberste ist nicht vorhanden. Das dritte Ethmoturbinale an der oberen Wand der Nasenhöhle hat den Höhepunkt seiner Entwicklung erreicht, überschreitet aber nicht das Stadium einer Abflachung des Firstes. An der Stelle des geschwundenen Nasoturbinale wulstet sich die Seitenwand von neuem schwach vor und bildet die Anlage des agger nasi.

Fig. 68.

Rechte Nasenseitenwand des 75 mm langen Embryo (Gesicht und Gaumen s. Fig. 29—31, Nebenhöhlen s. Fig. 59), 4-fach vergr.

Der enge Vorhof ist durch Entfernen der verstopfenden Epithelmassen durchgängig geworden.

Die Seitenwand trägt drei Muscheln. Die untere, das Maxilloturbinale, liegt direkt dem Gaumen auf, so daß ihr unterer Rand nur vorn und am hinteren schmalen Ende zu erkennen ist. Auch der mittlere Nasengang ist sehr eng. Die mittlere Muschel trägt an ihrem vorderen Ende einen gut ausgebildeten Lobulus. Vor ihr erhebt sich die flache Erhabenheit des agger nasi. Der obere Nasengang ist kurz und breit; die obere Muschel besitzt ebenfalls einen deutlichen Lobulus. Zu beachten ist in dieser und den folgenden Figuren die Höhe des Siebbeinabschnitts der Nasenhöhle (obere Wand bis unterer Rand der mittleren Muschel) im Vergleich zu dem Kieferabschnitt (unterer Rand der mittleren Muschel bis Nasenhöhlenboden).

Der Keilbeinwinkel springt stark vor und verengt die Choane sehr. Unter dem Hinterende der unteren Muschel ist das ostium pharyngeum tubae auditivae sichtbar.

Fig. 68.

Verlag von Gustav Fischer in Jena.

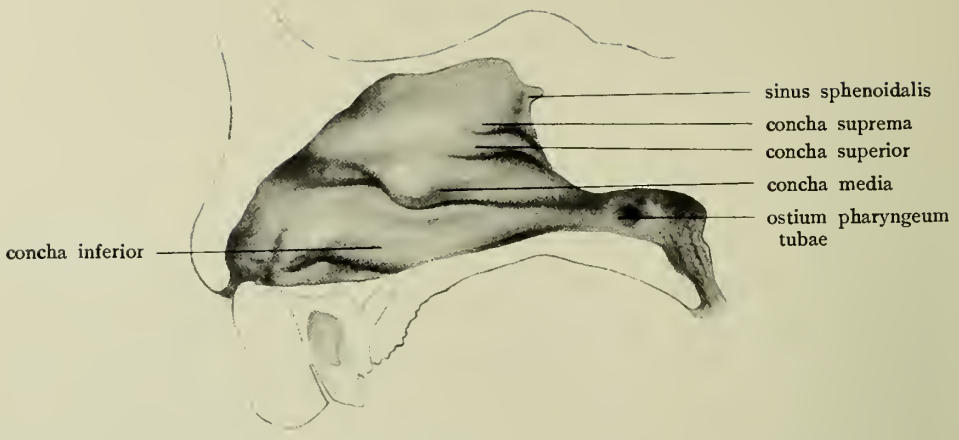

Fig. 69.

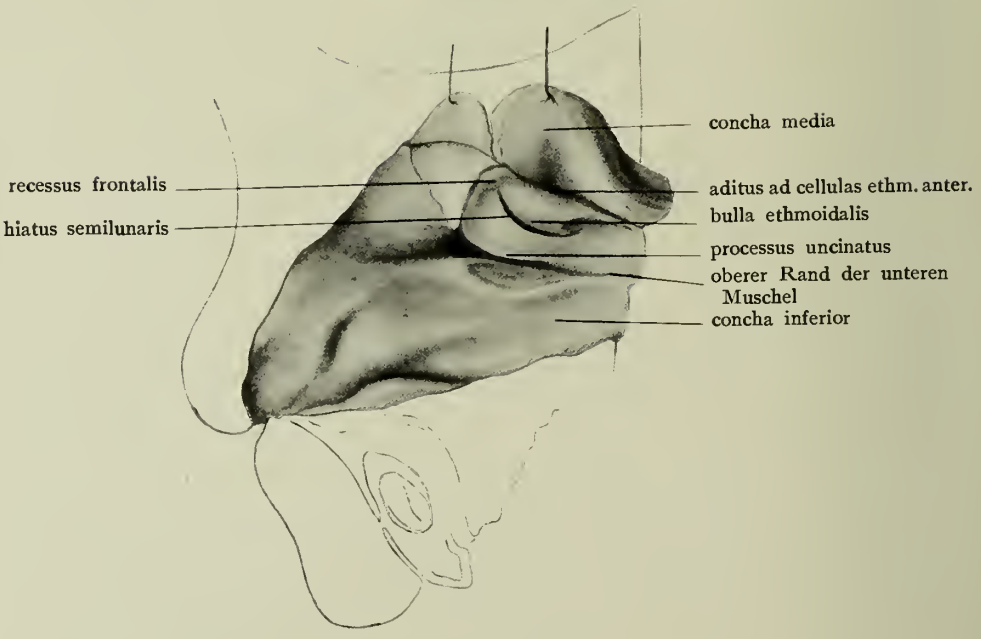

Fig. 70.

Verlag von Gustav Fischer in Jena.

Fig. 69.

Rechte Nasenseitenwand eines Fetus der 19. Woche, 162 mm Steißscheitellänge (Nebenhöhlen s. Fig. 61), 2 1/2-fach vergr.

Die Nasenseitenwand dieses Fetus ist etwas komplizierter gestaltet. Die mächtige untere Muschel trägt flache Nebenrinnen. Die mittlere besitzt einen Lobulus. Ueber ihr finden sich zwei fast ganz gleich gestaltete Furchen, die eine obere und oberste Muschel begrenzen. Von der hinteren Wand ragt ein kleines Divertikel, die Anlage des sinus sphenoidalis' in die Keilbeingegend ein.

Fig. 70.

Vorderer Teil derselben Nasenseitenwand des 19 Wochen alten Fetus nach Hochklappen der mittleren Muschel, 4-fach vergr.

Durch Hochklappen der mittleren Muschel werden die im mittleren Nasengang verborgenen Bildungen sichtbar. Zwei Hervorragungen, processus uncinatus und bulla ethmoidalis, werden durch eine tiefe, schmale, aber nicht lang ausgezogene Spalte, den hiatus seminularis, der in das infundibulum führt, getrennt. Diese reicht nicht bis in die obere, rund begrenzte Bucht des Nasengangs, den recessus frontalis, hinauf. Zwischen bulla und mittlerer Muschel befindet sich ebenfalls eine Spalte, die in Siebbeinzellen führt. Wie weit diese ausgebildet sind, zeigt die Außenseite der Nasenhöhle desselben Fetus Fig. 61.

Fig. 71.

Rechte Nasenseitenwand des 155 mm langen Fetus (Gesicht s. Fig. 32 bis 34, Septum s. Fig. 87), 2-fach vergr.

Die Verschiedenheiten, die dieses Bild und die folgenden von den vorigen zeigen, sind hauptsächlich individueller Natur; immerhin ist eine Längenzunahme der Nasenhöhle nicht zu verkennen. Die untere Muschel liegt dem Boden der Nasenhöhle auf; die mittlere und obere tragen seichte Nebenfurchen. Die Tubenöffnung liegt in der Verlängerung der unteren Muschel.

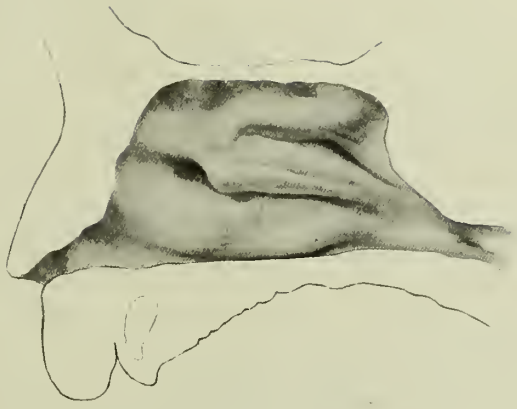

Fig. 71.

Verlag von Gustav Fischer in Jena.



Fig. 72.

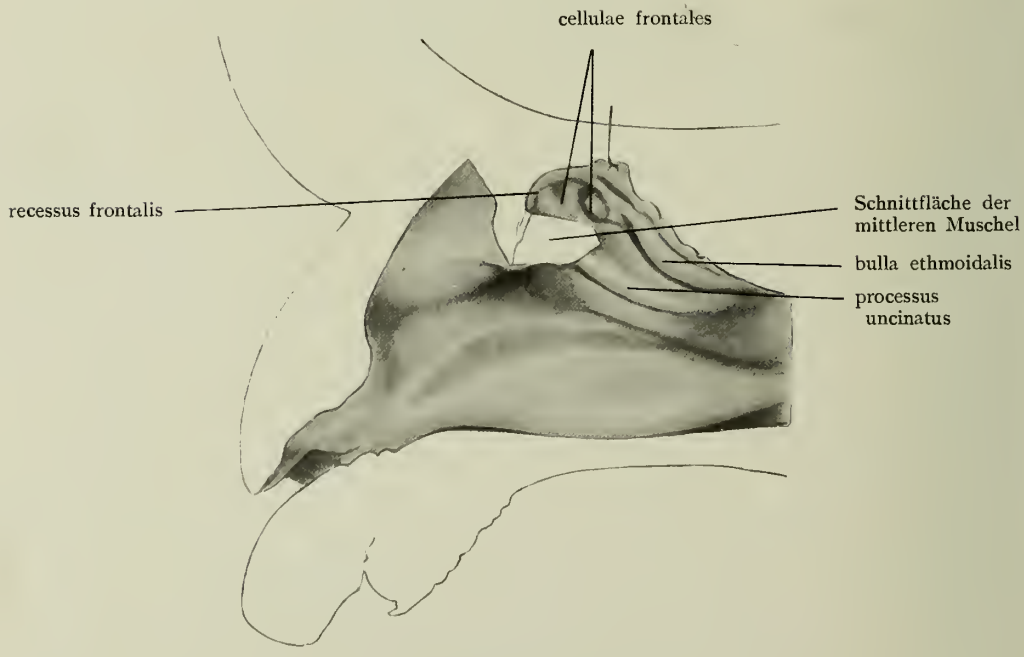

Fig. 73.

Verlag von Gustav Fischer in Jena.

Fig. 72.

Rechte Nasenseitenwand eines neugeborenen Kindes von 331 mm Steißscheitellänge (Gesicht s. Fig. 35—37, Septum s. Fig. 88), $^5/_4$-fach vergr.

Die langgestreckte Nasenhöhle zeigt ein sehr kompliziertes Relief. Die untere Muschel ruht dem Boden auf; die mittlere ist wenig entwickelt, so daß der mittlere Nasengang weit klafft, sie trägt eine kurze Nebenfurche. Der obere Nasengang ist sehr lang, hinter ihm findet sich noch ein sich nach vorn-oben stark verbreiternder oberster Nasengang. Der obere Teil der Nasenhöhle ist nicht gefurcht und zeigt nur dicht unter der Siebplatte einige seichte Gruben, die keine Beziehungen zu den Nasengängen besitzen. Die Tubenöffnung liegt unter dem Niveau des Nasenbodens.

Fig. 73.

Mittlerer Nasengang desselben Neugeborenen nach Entfernung der mittleren Muschel, 2 1/2-fach vergr.

Der mittlere Nasengang hat sich mit seinem Vorderende weiter nach vorn und oben eingegraben, so daß ein geräumiger recessus frontalis entstanden ist, in dem sich einige Grübchen, Anlagen der cellulae frontales, finden. Der hiatus semilunaris reicht hier bis in den Recessus hinein; die bulla ethmoidalis ist sehr schmal.

Fig. 74.

Linke (des Vergleiches wegen spiegelbildlich dargestellte) Nasenseitenwand eines Neugeborenen, 2-fach vergr.

Untere, mittlere und obere Muschel sind gut entwickelt, letztere trägt zwei Nebenrinnen. Der untere Teil der Nasenhöhle ist noch recht niedrig; der untere Rand der mittleren Muschel liegt noch an der Grenze zwischen unterem und mittlerem Drittel der Höhe der Nasenhöhle. Daher ist die Choane sehr eng, und infolgedessen liegt die Tubenöffnung unter dem Boden der Nasenhöhle.

Fig. 75.

Mittlerer Nasengang desselben Neugeborenen nach Entfernung der mittleren Muschel, 2 1/2-fach vergr.

Das Relief der Seitenwand unter der mittleren Muschel ist bei diesem Neugeborenen recht einfach gestaltet: eine lange bulla ethmoidalis ist vom processus uncinatus durch ein bis in den recessus frontalis hinaufreichenden hiatus semilunaris getrennt. Im Recessus ist vorn eine tiefe Grube, Anlage einer cellula frontalis, sichtbar.

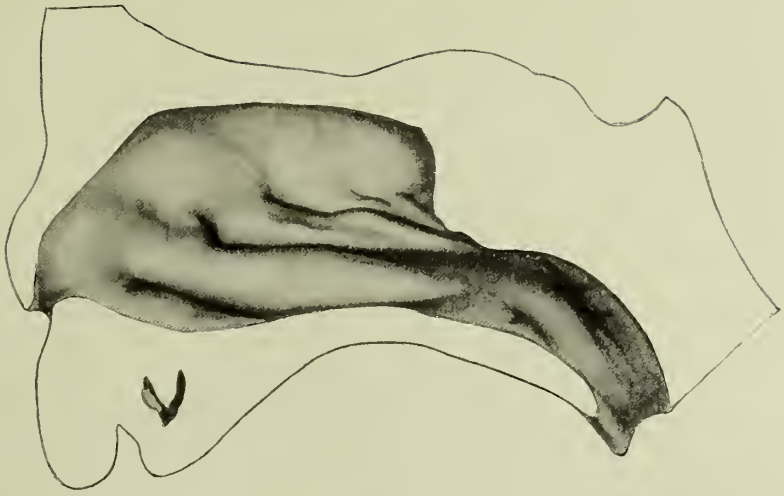

Fig. 74.

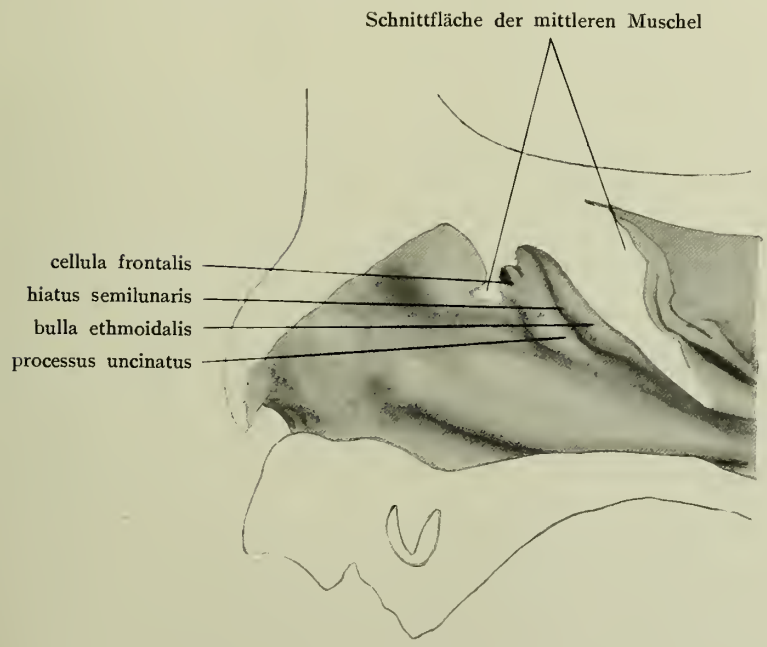

Fig. 75.

Verlag von Gustav Fischer in Jena.

Fig. 76.

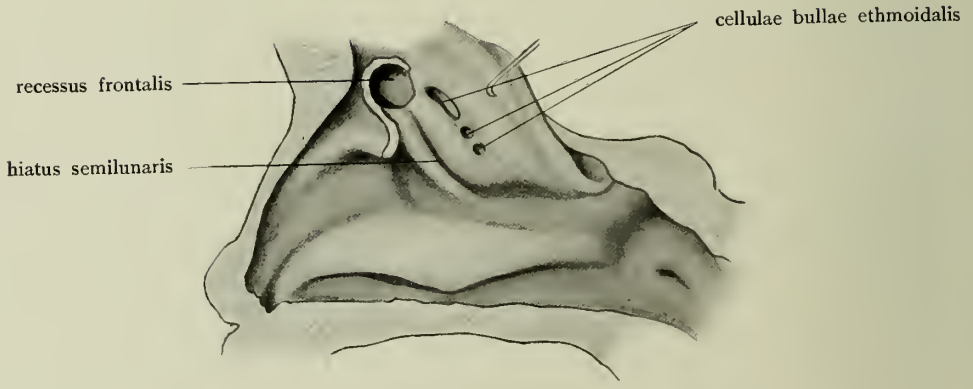

Fig. 77.

Verlag von Gustav Fischer in Jena.

Fig. 76.

Linke (im Bild umgekehrte) Nasenseitenwand eines Neugeborenen nach Entfernung der mittleren Muschel, nach Schaeffer.

Die verwirrende Verschiedenheit der Bildungen im mittleren Nasengang kann nicht erschöpfend dargestellt werden. Doch sollen einige Typen abgebildet werden. So zeigt diese Figur ein weit in den recessus frontalis hinaufreichendes infundibulum. Dadurch verlängert sich der processus uncinatus nach oben und trägt Grübchen zur Bildung von Stirnzellen. Auch die bulla ethmoidalis ist hier nicht einfach, sondern durch zwei Längsrinnen in drei Streifen geteilt. Alle diese Rinnen können Zellen liefern.

Fig. 77.

Rechte Nasenseitenwand eines Kindes von etwa 14 Monaten, nach Schaeffer.

Die mittlere Muschel ist in die Höhe geklappt und läßt als rundliche Grube im recessus frontalis die Anlage des sinus frontalis sehen. Hinter der bulla ethmoidalis sind drei Grübchen, die vordere Siebbeinzellen liefern, sichtbar. Die untere Muschel hat sich mit ihrem unteren Rande etwas vom Boden der Nasenhöhle entfernt: der untere Nasengang beginnt sich zu bilden. Daher ist auch die Choane höher geworden und die Tubenöffnung gehoben.

Fig. 78.

Rechte Nasenseitenwand eines 2 Jahre alten Kindes, nach Killian, natürliche Größe.

Der untere Rand der unteren Muschel berührt den Boden der Nasenhöhle nicht mehr. Auch der mittlere Nasengang ist weiter geworden, so daß der untere Rand der mittleren Muschel nicht mehr tief in die untere Hälfte der Nasenseitenwand reicht. Der Nasenausgang hat an Höhe zugenommen. Vier Muscheln sind entwickelt. Als ein am Eingang verengter Blindsack erscheint die Anlage der Keilbeinhöhle.

Fig. 79.

Rechte Nasenseitenwand eines Knaben von 4 Jahren, nach Disse, 9/10 natürliche Größe.

Vier Muscheln sind gebildet, die mittlere trägt eine kleine Nebenfurche. Unterer und mittlerer Nasengang bilden sich aus. Der untere Rand der mittleren Muschel halbiert schon fast die Höhe der Nasenhöhle. Die Choane ist sehr hoch geworden, aber die Tubenöffnung liegt noch im Niveau des Gaumens.

Fig. 80.

Rechte Nasenseitenwand eines 6 Jahre alten Mädchens, nach Disse, 9/10 natürliche Größe.

Die kurze Nasenhöhle zeigt drei Muscheln und gut entwickelte Nasengänge. Die Tubenöffnung liegt in der Verlängerung des unteren Nasengangs.

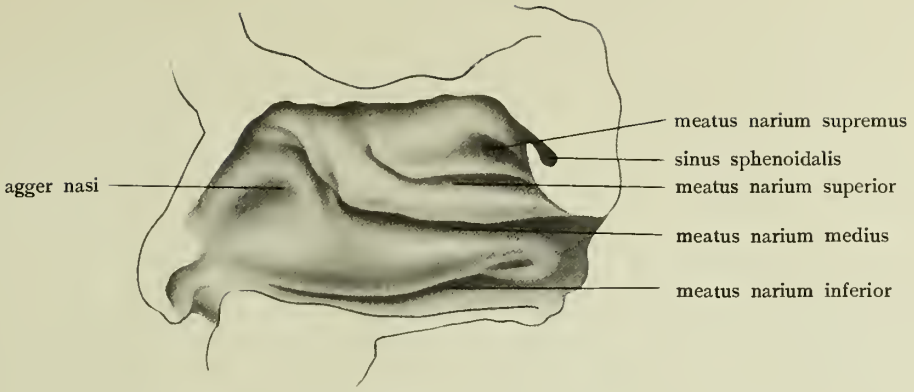

Fig. 78.

Fig. 79.

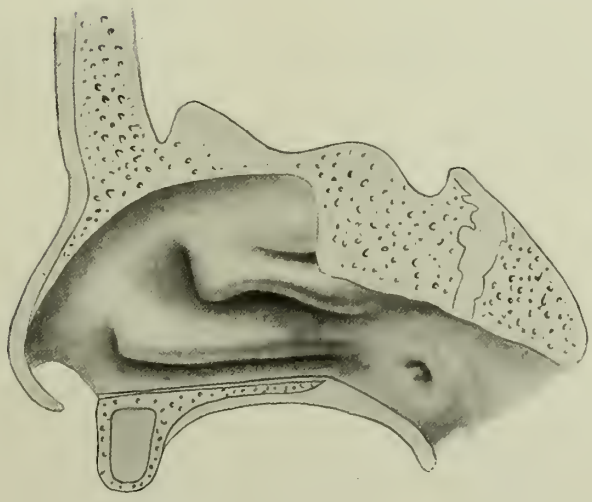

Fig. 80.

Verlag von Gustav Fischer in Jena.

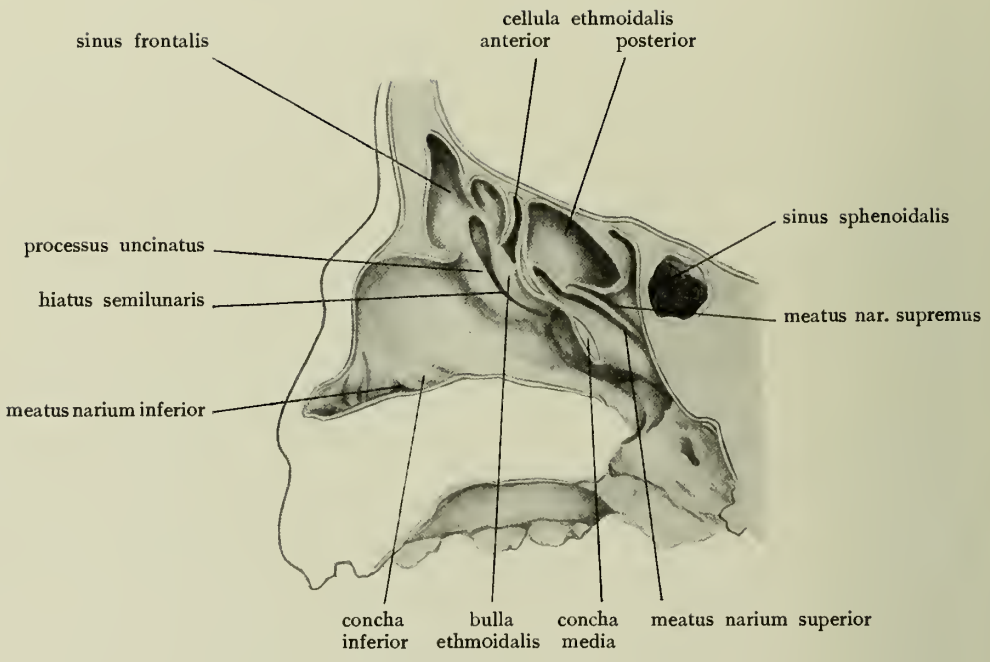

Fig. 81.

Verlag von Gustav Fischer in Jena.

Fig. 81.

Sagittalschnitt durch die Nasenhöhle eines 7 1/2 Jahre alten Kindes, nach Ónodi, natürliche Größe.

Das Bild ist durch einen Schnitt gewonnen, der unten das Septum noch getroffen hat, so daß die untere Muschel von diesem zum Teil gedeckt wird. Die mittlere und obere Muschel sind durch den Schnitt zum großen Teil entfernt und die gut ausgebildeten Nebenräume im mittleren und oberen Nasengang dadurch eröffnet worden.

Im mittleren Nasengang finden wir das bekannte Relief der bulla ethmoidalis und des processus uncinatus wieder, zwischen denen sich das enge, nach oben erweiterte infundibulum im hiatus semilunaris öffnet Dieser reicht bis zur Mündung der Stirnhöhle hinauf. In den mittleren Nasengang mündet noch eine vordere, in den oberen eine stark ausgeweitete hintere Siebbeinzelle. Die Keilbeinhöhle ist ebenfalls gut ausgebildet.

Maße der Nebenhöhlen in Millimetern (Höhe: Länge: Breite): Stirnhöhle 17:11:7; vordere Siebbeinzelle 13:5:7; hintere Siebbeinzelle 10:17:9, Keilbeinhöhle 13:12:9.

Fig. 82.

Nasenseitenwand eines Erwachsenen (schwarz) und eines Neugeborenen (rot), auf dieselbe Größe gebracht und zum Vergleich der Lageverhältnisse der Muscheln ineinander gezeichnet.

Um die Unterschiede im Bau der Nasenseitenwand des Kindes und des Erwachsenen recht auffällig zu machen, sind ziemlich extreme, aber völlig normale Bilder ausgewählt worden: das des Erwachsenen nach Kallius 1905, Fig. 20, das des Neugeborenen nach Fig. 72.

Beim Neugeborenen ist der Siebbeinabschnitt der Nasenseitenwand (bis zum unteren Rand der mittleren Muschel) sehr hoch, deshalb liegen mittlere, obere und oberste Muschel bei ihm verhältnismäßig tiefer als beim Erwachsenen. Dagegen ist beim Neugeborenen der mittlere und besonders der untere Nasengang sehr eng oder geschlossen, der Kieferabschnitt ist verhältnismäßig niedrig, und die Entfernung des unteren Randes der mittleren Muschel vom Boden der Nasenhöhle ist viel geringer als beim Erwachsenen.

Daher ist auch die Choane des Neugeborenen sehr eng, und das ostium pharyngeum tubae auditivae steht viel tiefer als beim Erwachsenen: bei jenem unter dem Boden der Nasenhöhle, bei diesem in der Verlängerung der unteren Muschel.

Fig. 82.

Verlag von Gustav Fischer in Jena.

Schemata vom Bau der Nasenhöhle.

Fig. 83—86.

Fig. 83.

Schema des Baues der menschlichen Nasenhöhle. Nasenseitenwand von innen gesehen. Umrisse nach Killians Schema.

Vier Muscheln sind an der Seitenwand sichtbar: die untere (das Maxilloturbinale), die mittlere (das erste Ethmoturbinale), die obere und oberste, welche beide zusammen dem zweiten Ethmoturbinale entsprechen. Die Zone, die ein drittes Ethmoturbinale einnehmen würde, wenn diese wohl nicht stets auftretende Anlage sich weiterentwickeln würde, ist durch eine punktierte Linie abgegrenzt.

Unter den Muscheln finden sich die Nasengänge: unterer, mittlerer, oberer und oberster, von denen der letztere als Nebenrinne, die anderen als Hauptfurchen aufzufassen sind.

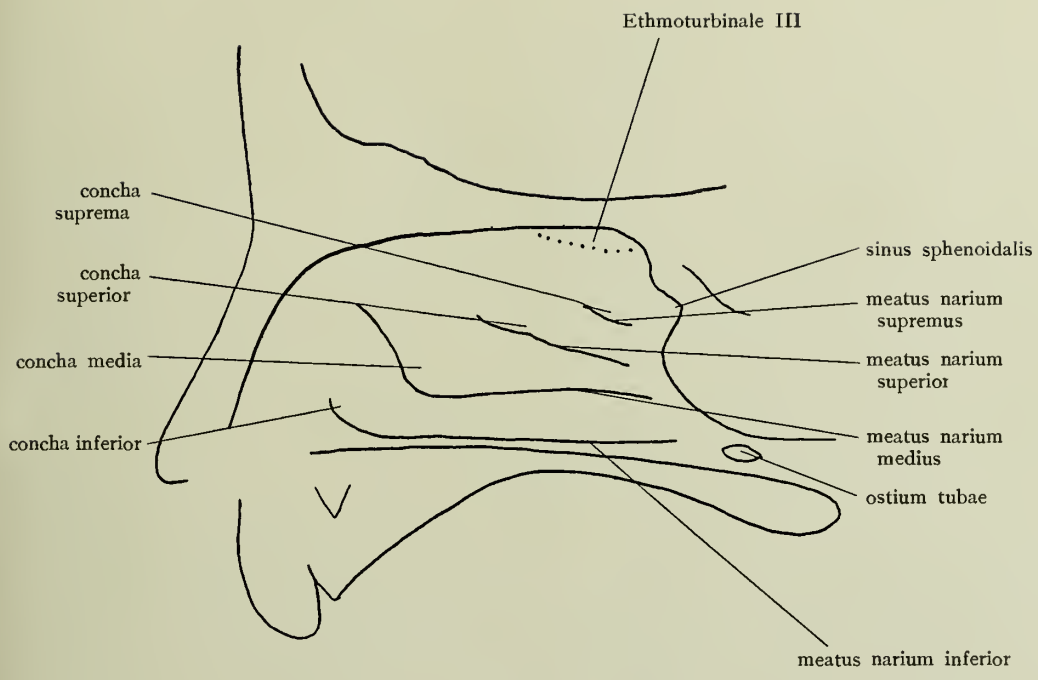

Fig. 83.

Verlag von Gustav Fischer in Jena.

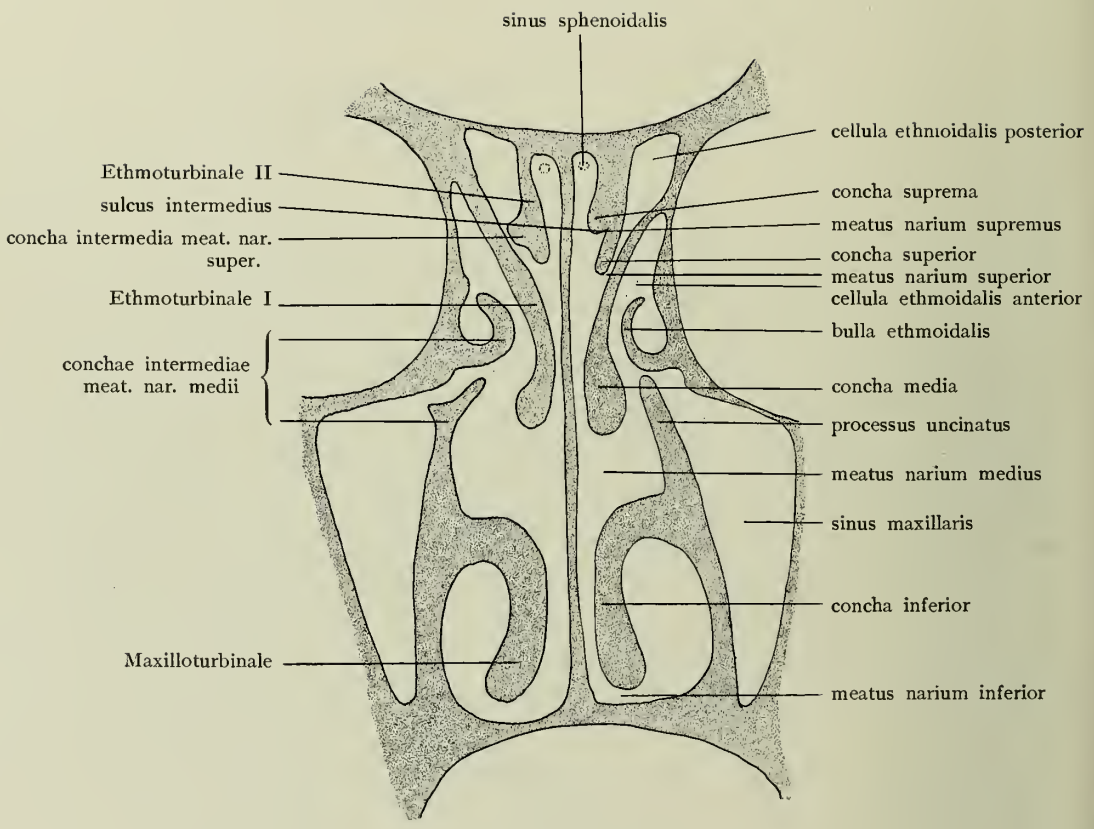

Fig. 84.

Verlag von Gustav Fischer in Jena.

Fig. 84.

Bau der menschlichen Nasenhöhle. Frontalschnitt durch die Nasenhöhle eines erwachsenen Menschen, kombiniert aus 2 etwa 1 cm voneinander entfernten Schnitten; der obere Teil liegt weiter zurück als der untere. Rechts sind die in der menschlichen Anatomie gebräuchlichen Bezeichnungen eingetragen, links die sich aus vergleichend-anatomischen und entwicklungsgeschichtlichen Studien ergebenden.

Von ventral nach dorsal folgen aufeinander: unterer Nasengang, untere Muschel (= Maxilloturbinale), mittlerer Nasengang, mittlere Muschel (= Ethmoturbinale I), oberer Nasengang, obere Muschel. Rechts ist noch ein oberster Nasengang und eine oberste Muschel entwickelt, es entsprechen aber beide obere Muscheln zusammen dem zweiten Ethmoturbinale, der oberste Nasengang einer Nebenfurche (sulcus intermedius) auf diesem. Links hat sich eine Nebenmuschel in den obersten Nasengang hinein ausgebildet (concha intermedia meat. nar. super.). Auch im mittleren Nasengang sind zwei Nebenmuscheln entwickelt, der processus uncinatus und die bulla ethmoidalis. Zwischen beiden ist der Eingang zum sinus maxillaris angeschnitten. Ueber der Bulla hat sich eine vordere Siebbeinzelle nach oben entwickelt, eine hintere Siebbeinzelle vom oberen Nasengang aus. Der Eingang in die Keilbeinhöhle liegt dicht unter dem First der Nasenhöhle.

Fig. 85.

Schema vom Bau der menschlichen Nasenhöhle. Schnitt durch die rechte Nasenhöhle, oben parallel der Siebplatte laufend, dann aber sich nach vorn-unten neigend, so daß der Boden der Nasenhöhle mitgetroffen wird.

Es sind alle Muscheln und Nebenmuscheln, die sich anlegen, in das Diagramm quer getroffen aufgenommen. Auch hier finden wir also das Maxilloturbinale, darüber die drei Ethmoturbinalien, das dritte nur als Anlage. Im mittleren Nasengang stecken die Nebenmuscheln des processus uncinatus und der bulla ethmoidalis. Zwischen beiden liegt das infundibulum, das in den sinus frontalis und maxillaris leitet. Ueber der Bulla finden sich vordere Siebbeinzellen. Im oberen Nasengang hat sich eine Nebenmuschel entwickelt; er weitet sich zu hinteren Siebbeinzellen aus. In der hinteren oberen Ecke liegt der Eingang zur Keilbeinhöhle.

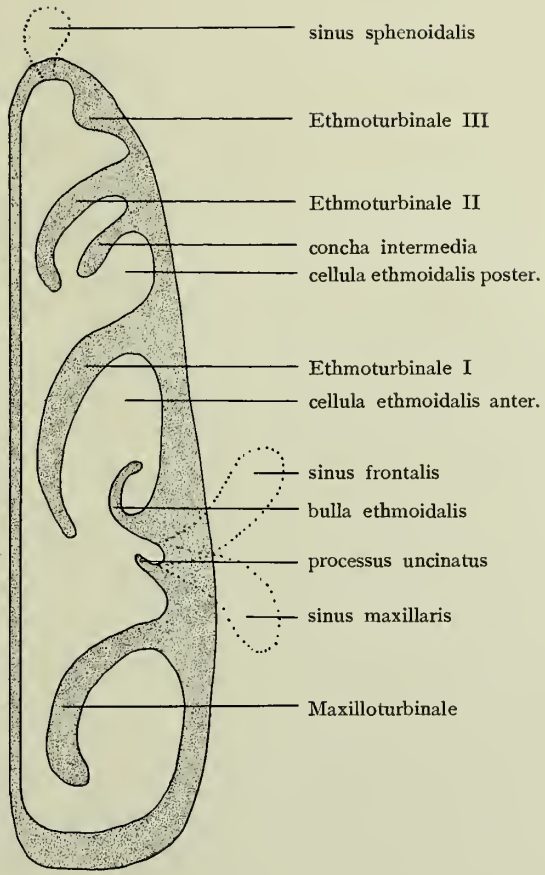

Fig. 85.

Verlag von Gustav Fischer in Jena.

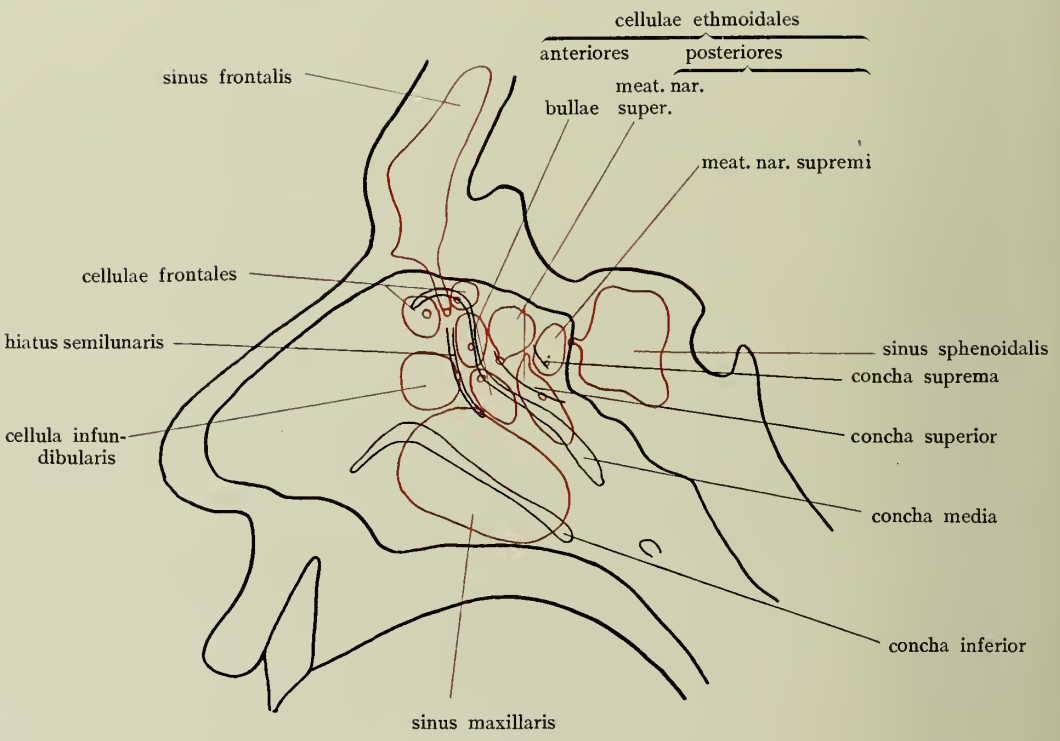

Fig. 86.

Verlag von Gustav Fischer in Jena.

Fig. 86.

Schema der Nebenhöhlen der Nase.

Von der rechten Nasenseitenwand (Umrisse nach Killians Modell) sind untere und mittlere Muschel entfernt, so daß der hiatus semilunaris sichtbar wird. Die Ausdehnung der Nebenhöhlen ist rot auf der durchsichtig gedachten Wand eingetragen, die Mündung der Hohlräume durch einen Kreis angegeben.

In den mittleren Nasengang öffnen sich Kieferhöhle, Stirnhöhle und vordere Siebbeinzellen. Durch den hiatus semilunaris gelangt man untenhinten in den sich tief nach unten erstreckenden sinus maxillaris, weiter oben und vorn eventuell in eine cellula infundibularis. Darüber befindet sich der recessus frontalis, in den drei cellulae frontales münden, deren mittlere sich zum sinus frontalis ausgewachsen hat, der auch von einer anderen Zelle oder direkt vom recessus aus gebildet werden kann.

Zwischen bulla ethmoidalis und mittlerer Muschel gelangt man in cellulae bullae ethmoidalis.

Hintere Siebbeinzellen liefern der obere Nasengang (eine obere und eine untere) sowie, wenn vorhanden, meist der oberste Nasengang.

In den recessus spheno-ethmoidalis öffnet sich die Keilbeinhöhle.

Entwicklung der Septumfalten.

Fig. 87—89.

Fig. 87.

Nasenscheidewand eines menschlichen Fetus von 155 mm Steißscheitellänge, Mitte 5. Monat, 2-fach vergr. (Gesicht s. Fig. 32, 33, Nasenseitenwand Fig. 71).

Bis auf gewisse Unebenheiten ist der größte Teil des Septum glatt, nur im hinteren unteren Teil, im Bereich des Vomer, finden sich lange enge Rinnen, die zwischen sich schmale Falten, die plicae septi, fassen. Sie verlaufen parallel von hinten nach vorn, die unteren reichen am weitesten nach vorn, fast bis an die scharf begrenzte, noch weite Mündung des Jakobsonschen Organs. Der hinterste Teil des Septum bleibt frei.

Fig. 88.

Nasenscheidewand des Neugeborenen (Gesicht s. Fig. 35 und 36, Nasenseitenwand s. Fig. 72 und 73), 5/4 natürliche Größe.

An dem fast glatten Septum bemerkt man vom vorspringenden Keilbeinwinkel nach vorn-unten verlaufend eine Reihe von parallelen horizontalen Rinnen, die eine mäßig ausgebildete Faltung der Schleimhaut bedingen. Diese bleibt weit entfernt von der stichförmigen Oeffnung des Jakobsonschen Organs. Die plicae septi haben also schon bedeutend abgenommen im Vergleich mit dem vorigen Bild. Die Atrophie geht meist bis zum völligen Schwund weiter.

Fig. 87.

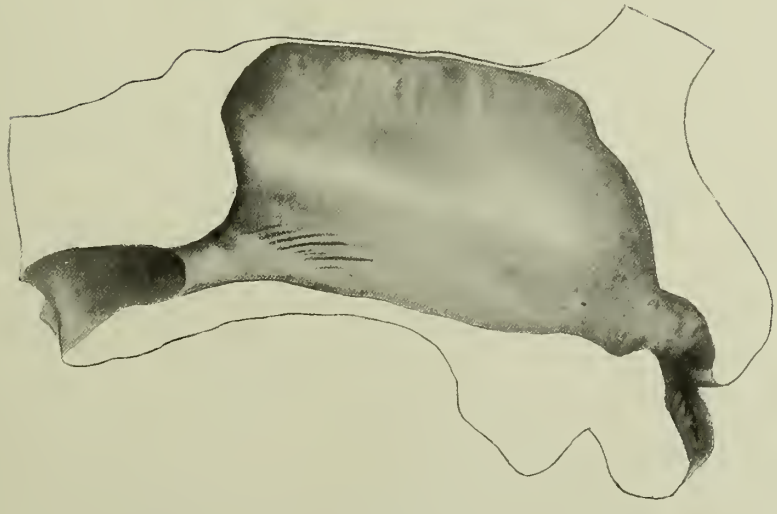

Fig. 88.

Verlag von Gustav Fischer in Jena.

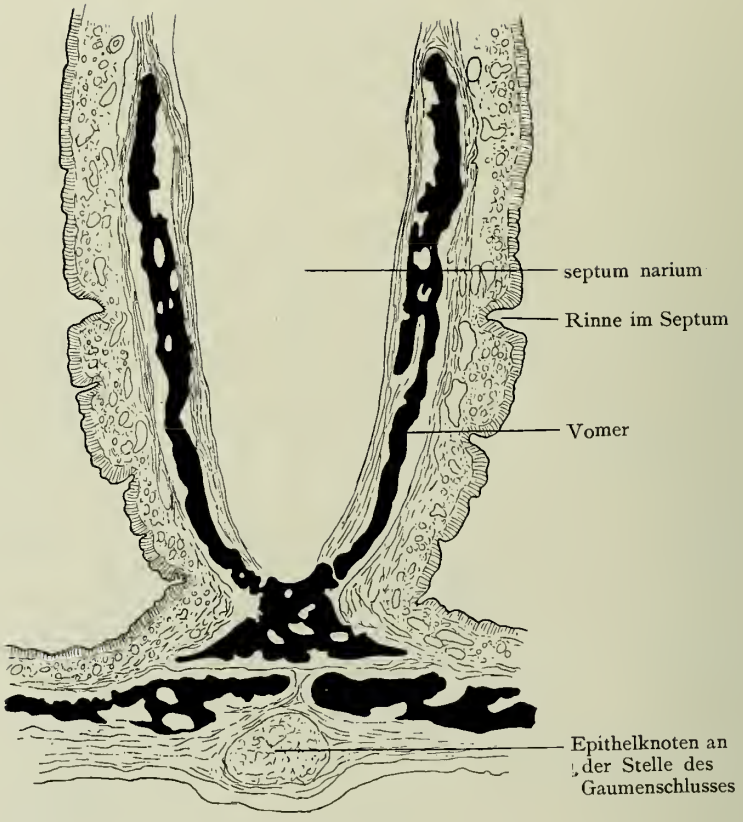

Fig. 89.

Verlag von Gustav Fischer in Jena.

Fig. 89.

Schnitt durch die Nasenscheidewand eines menschlichen Embryo aus dem 8. Monat. Das Septum ist annähernd senkrecht zum Nasenboden getroffen. Knochen schwarz, Knorpel weiß gehalten. Nach Killian (1895).

Das Epithel der Schleimhaut ist stark gefaltet; es bildet verschieden tiefe Gruben, die Querschnitte der sulci septi vorstellen, zwischen denen die Septumfalten stehenbleiben. Diese Unregelmäßigkeiten sind durchaus auf die Schleimhaut beschränkt. Das Skelett nimmt daran nicht teil. An der Stelle des Gaumenschlusses findet sich ein Epithelknoten.

Entwicklung von Geruchsorgan und Gaumen in Schnitten.

Fig. 90—141.

Fig. 90.

Schnitt durch den Vorderkopf eines Embryo von 4,9 mm Nackensteißlänge (Kopf s. Fig. 1 und 2), 50-fach vergr.

Der Schnitt geht durch das noch nicht in Hemisphären zerfallene Vorderhirn, das von nicht sehr reichlichem Mesoderm umhüllt ist. Zu beiden Seiten des Kopfes ist das Epithel zum Riechfeld verdickt, das, dorsal besser abgegrenzt als ventral, sich mehr nach ventral hinüberzieht. Die Riechfelder sind dem Kontur des Kopfes entsprechend konvex vorgewölbt und bringen noch kein eigenes Relief in die Oberfläche hinein.

Fig. 91.

Schnitt durch den Vorderkopf eines Embryo von 6,75 mm größter Länge, nach Keibel und Elze, Normentafel Fig. 16i, 40-fach vergr.

Der Schnitt ist etwas schräg geführt, so daß das Riechfeld nur auf der linken Seite geschnitten ist. Das Riechfeld springt nicht mehr so stark konvex vor, sondern hat sich bereits bedeutend abgeflacht.

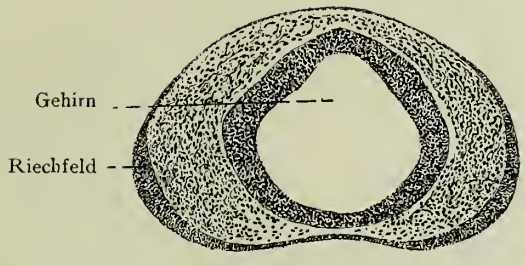

Fig. 90.

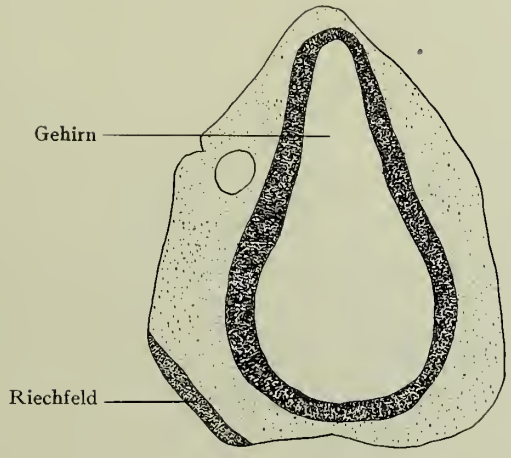

Fig. 91.

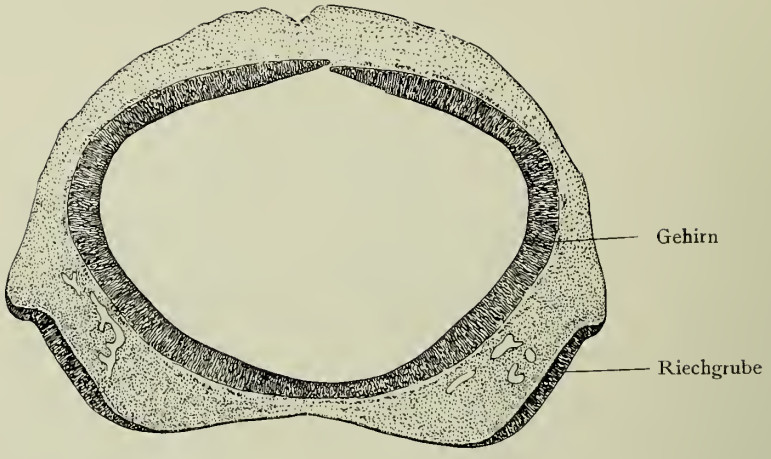

Fig. 92.

Fig. 93.

Fig. 92.

Schnitt durch den Vorderkopf des Embryo von 6 mm Länge, 50-fach vergr. (Kopf desselben Embryo s. Fig. 3—5.) Der Schnitt ist ähnlich geführt wie der von Fig. 90, trifft also Vorderhirn und beide Anlagen des Riechorgans.

Zu beiden Seiten, stark ventral gerückt, liegen die ganz seichten Riechgruben, die auch ventral weit voneinander entfernt stehen. Vom Gehirn trennt sie nur eine dünne Lage undifferenzierten Bindegewebes, in dem Gefäße sichtbar sind. Die Einsenkung des verdickten Sinnesepithels beschränkt sich auf den dorsalen Teil, so daß der noch niedrige seitliche Nasenfortsatz sich eben heraushebt. Der größte Teil des Riechepithels liegt aber noch flach dem Gehirn an; ein innerer Nasenfortsatz ist noch nicht angelegt.

Fig. 93.

Schnitt durch das linke Riechgrübchen des Embryo von 6 mm Länge, Teil eines ähnlichen Schnittes wie Fig. 92, stärker (90-fach) vergr.

Das Bild zeigt die Zusammensetzung des Riechepithels aus langgestreckten Zellen, die da, wo sie rein längsgeschnitten sind, an der Stelle der Eindellung, nach außen einen kernfreien Protoplasmasaum besitzen. Eine Differenzierung innerhalb des Epithels in verschiedenen Zellformen ist nicht eingetreten. Die Grenze des Sinnesepithels ist dorsal schärfer als ventral.

Fig. 94—96.

Drei Schnitte durch den Vorderkopf des Embryo von 9,2 mm Länge, von vorn nach hinten folgend, 35-fach vergr. (Kopf des Embryo s. Fig. 6 und 7.)

Der erste Schnitt trifft den noch offenen Teil, der zweite den geschlossenen hinteren Blindsack des Riechsackes, der dritte liegt noch weiter nach hinten und geht durch die Anlage der Gaumenleisten. Das Riechorgan ist in diesem Stadium also nur eine Tasche, die sich vorn weit nach ventral und seitlich öffnet und nach hinten eine blinde Aussackung trägt.

Fig. 94.

Schnitt durch den offenen Teil des Riechsackes im Bereich der processus globulares des mittleren Stirnfortsatzes. Die seitlichen Nasenfortsätze wölben sich von lateral über die Tasche, decken sie aber nicht ganz. An der medialen Wand ist die Jakobsonsche Rinne getroffen.

Fig. 95.

Schnitt durch den oralen, geschlossenen Teil des Riechsackes. Rechts ist die noch breite und niedrige Epithelwand getroffen, durch die das Sinnesorgan mit der äußeren Epithelbedeckung in Zusammenhang ist. Sie stößt ventral auf eine seichte Furche, die primitive Gaumenfurche, die inneren Nasenfortsatz und Oberkieferfortsatz voneinander scheidet. Letzterer ist ist auch dorsal durch die Tränennasenrinne scharf begrenzt.

Links geht der Schnitt durch das hintere Ende des Riechsackes, das frei im Mesoderm liegt.

Fig. 96.

Schnitt durch das Dach der Mundhöhle hinter dem Riechorgan. An den Oberkieferfortsätzen gliedern sich ventral noch unscharf leistenförmige Erhabenheiten ab, die ersten Andeutungen der Gaumenleisten.

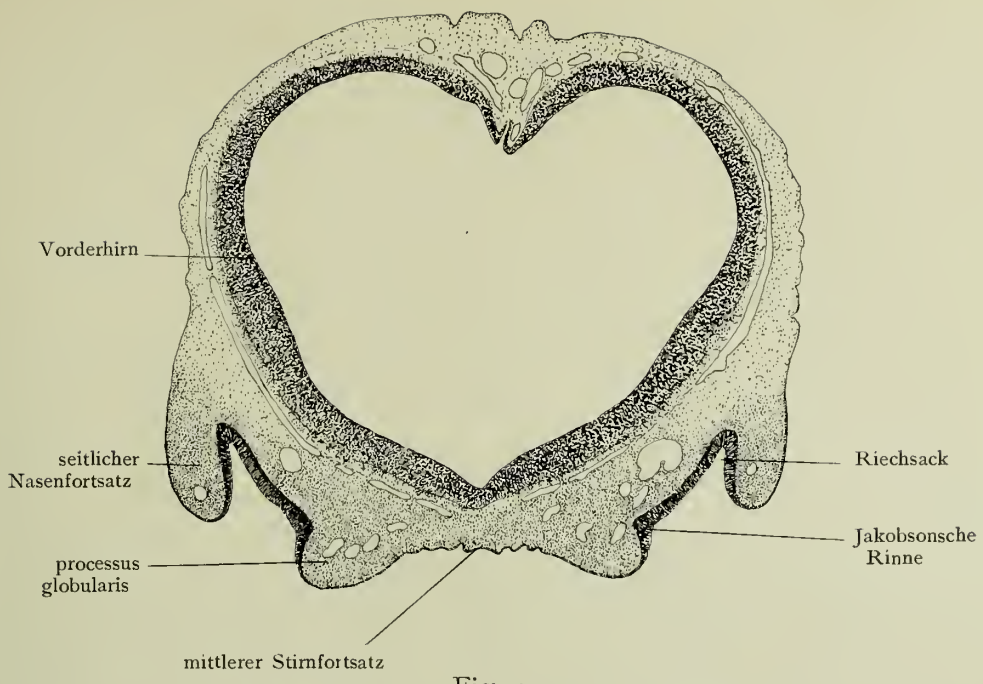

Fig. 94.

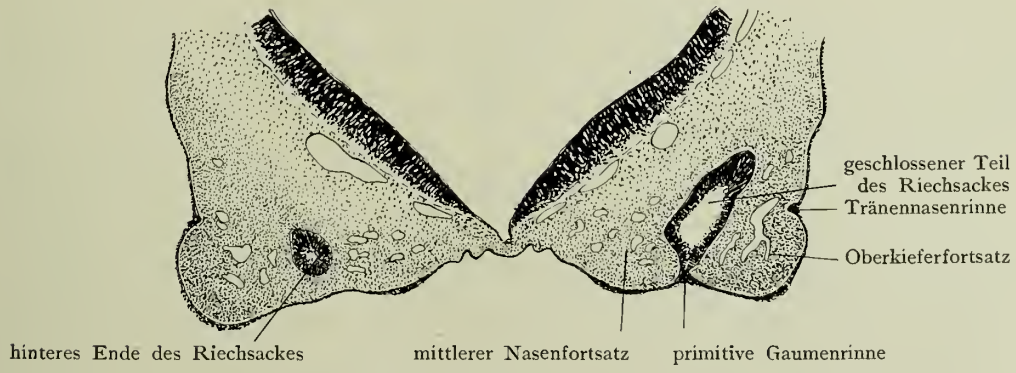

Fig. 95.

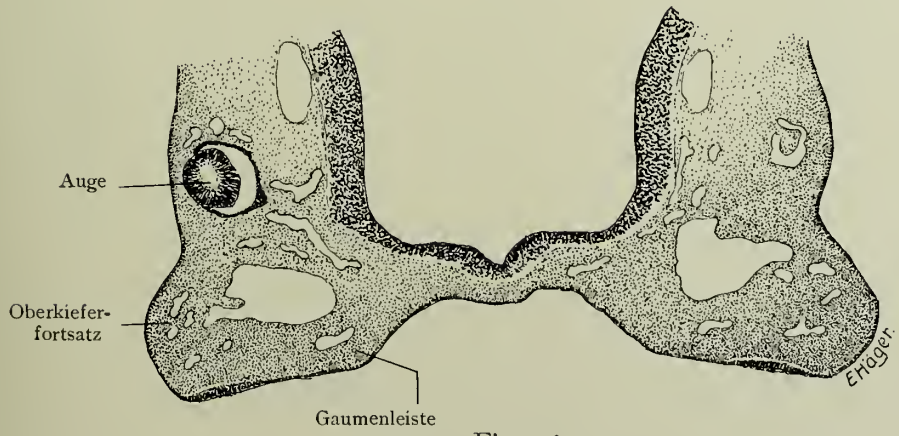

Fig. 96.

Verlag von Gustav Fischer in Jena.

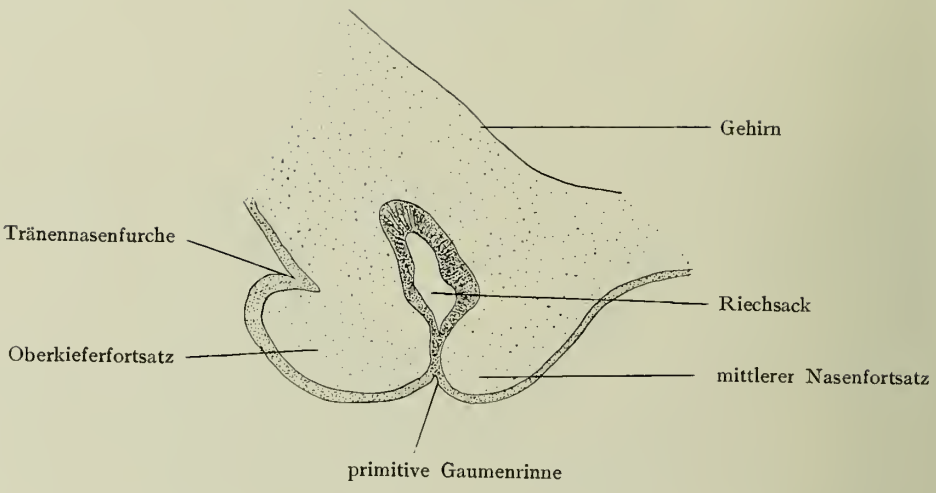

Fig. 97.

Verlag von Gustav Fischer in Jena.

Fig. 97.

Schnitt durch den hinteren Blindsack des Geruchsorgans des 10,5 mm langen Embryo, 30-fach vergr. (Ansicht des Gesichts Fig. 8, Riechsack Fig. 44.)

Der Schnitt ist durch dieselbe Gegend gelegt, wie der in Fig. 95 abgebildete; nur die linke Hälfte ist gezeichnet. Oberkieferfortsatz und mittlerer Nasenfortsatz haben sich in ziemlicher Höhe vereinigt: die Epithelwand, die auf die primitive Gaumenrinne ausläuft, ist höher geworden. Das Organ sinkt an dieser Stelle also tief in den Kopf ein. An der medialen Wand des Riechsackes ist der hintere tiefere Teil der Jakobsonschen Rinne getroffen. Die laterale Wand ist im oberen Teil zum Maxilloturbinale (untere Muschel) ins Lumen vorgebuchtet.

Fig. 98—101.

Von vorn nach hinten folgende Schnitte durch den Vorderkopf eines Embryo von 12 mm größter Länge (Sammlung von Prof. Kallius, Normentafel Tab. 52), 30-fach vergr.

Die ersten 3 Schnitte sind durch die Nasenhöhle gelegt, der letzte trifft die Gaumenleisten. Der erste Schnitt geht durch den offenen Teil des Riechsackes, der zweite durch den primitiven Gaumen, der dritte durch die Stelle der späteren primitiven Choane. Das Organ stellt in diesem Stadium also einen Sack dar, der sich am vorderen Ende öffnet, in der Mitte frei im Bindegewebe liegt und hinten mit dem Epithel des Munddaches in Verbindung ist.

Fig. 98.

Schnitt durch die äußere Nasenöffnung des 12 mm langen Embryo.

Die Riechtasche ist enger und höher geworden, besonders dadurch, daß sich der seitliche Nasenfortsatz weiter herabgesenkt hat. Dadurch ist die Oeffnung auch völlig auf die Ventralseite verschoben.

Fig. 99.

Schnitt durch die Mitte des Riechsackes des 12 mm langen Embryo.

Der Schnitt trifft den Riechsack frei im Bindegewebe liegend; die Epithelmauer, die ihn in früheren Stadien mit dem Oberflächenepithel verband, ist hier durchgerissen und mittlerer Nasenfortsatz und Oberkieferfortsatz miteinander verschmolzen (vgl. dieses Bild mit Fig. 97). Der primitive Gaumen ist gebildet, doch ist die Grenze zwischen beiden Fortsätzen infolge der verschiedenen Dichtigkeit des Mesoderms noch scharf zu ziehen. Von der tief einschneidenden Tränennasenrinne wächst beiderseits, rechts sogar gegabelt, ein solider Epithelstrang ins Bindegewebe: die Anlage des Tränennasenganges.

Die Riechsäcke selbst tragen an der medialen Seite die tiefe Rinne als Anlage des Jakobsonschen Organs; der rechte Sack ist etwas breiter, da der Schnitt etwas schräg geführt ist und ihn weiter nach dem hinteren Ende getroffen hat. An der lateralen Wand ist die untere Muschel, das Maxilloturbinale, als konvexe Einragung, die weiter hinten (rechts) sich auf den oberen Teil der Wand beschränkt, zu erkennen.

Fig. 100.

Schnitt durch den hinteren Teil des Riechsackes des 12 mm langen Embryo.

Die Gesichtsfortsätze sind in diesem Schnitt ähnlich gebildet, wie im vorigen, auch die Anlage des Tränennasenganges; hier links doppelt, ist deutlich, doch steht der Riechsack hier wieder in Verbindung mit dem Mundhöhlenepithel. Diese Verbindung wird nicht durch Mesoderm gesprengt, sondern weitet sich aus (Andeutung hiervon zeigt diese Figur bereits) und bildet die membrana buccopharyngealis und später durch Durchbruch die primitive Choane. Rechts liegt der Schnitt weiter nach dem blinden Ende des Riechsackes, der sich daselbst abflacht. Der linke Querschnitt zeigt an der Seitenwand die Anlage der unteren Muschel, des Maxilloturbinale.

Fig. 101.

Schnitt durch das Munddach des 12 mm langen Embryo hinter dem Riechorgan.

Der Schnitt zeigt die schärfer abgesetzten Gaumenleisten, zwischen die sich die Zunge einschiebt. Rechts ist der Mund schon geschlossen, links geht der Schnitt noch durch die Mundspalte.

Fig. 98.

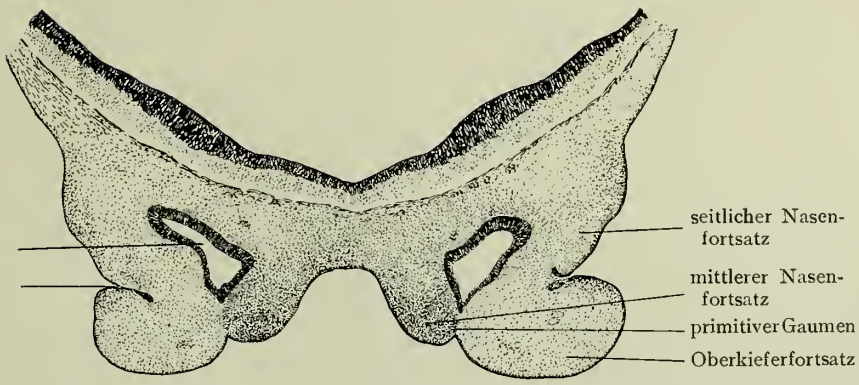

Fig. 99.

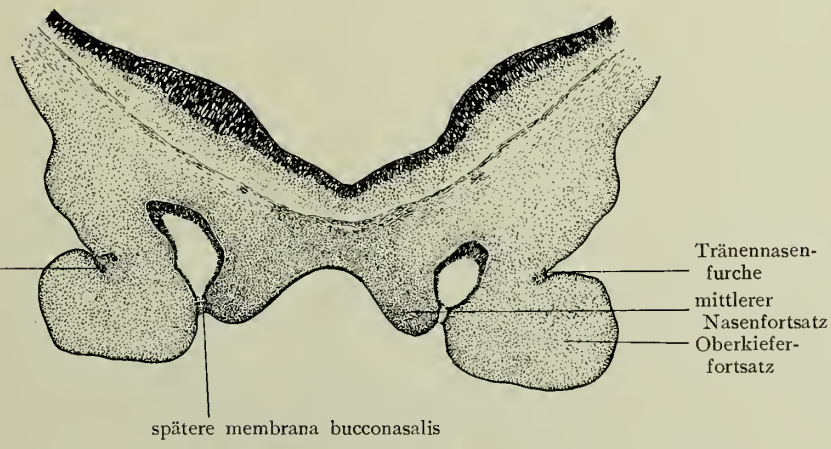

Fig. 100.

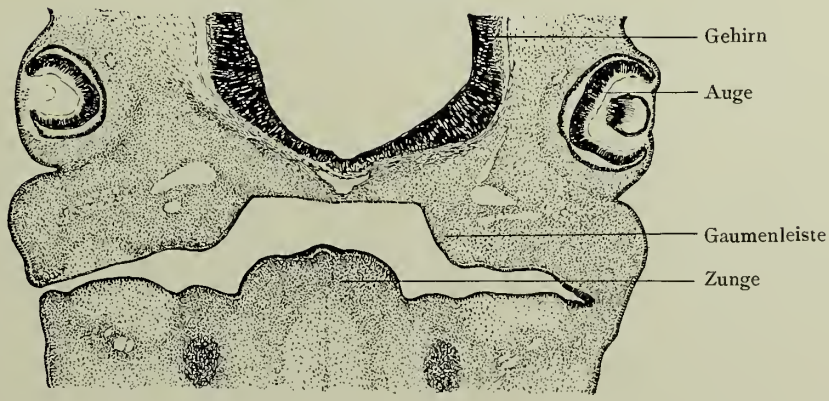

Fig. 101.

Verlag von Gustav Fischer in Jena.

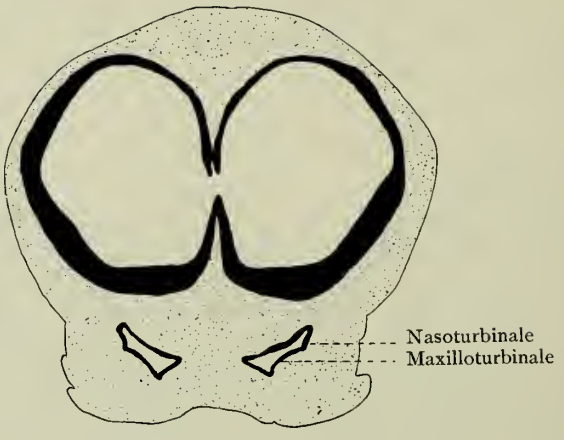

Fig. 102.

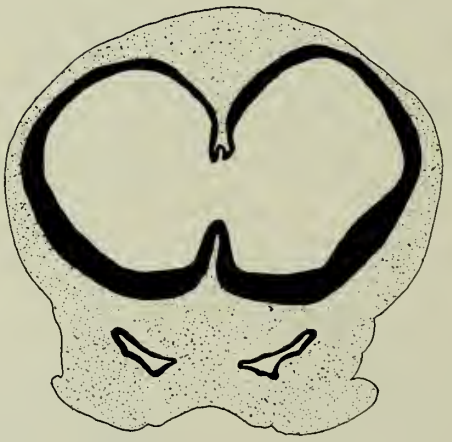

Fig. 103.

Fig. 102—105.

Von vorn nach hinten folgende Schnitte durch das Geruchsorgan des Embryo von 15 mm größter Länge. (Ansicht des Kopfes s. Fig. 12—15, Modell des Riechsackes s. Fig. 46, 47, Nasenseitenwand Fig. 64.)

Fig. 102 und 103.

Zwei Schnitte durch den primitiven Gaumen, 20-fach vergr.

Die Querschnitte durch die Nasenschläuche liegen frei im Mesoderm unter den bereits tief voneinander getrennten Hemisphären des Vorderhirns. Sie erscheinen dreieckig; die am spitzesten ausgezogene mediale Ecke ist die Jakobsonsche Rinne. Die untere Ecke ist stumpfer, ihr gegenüber findet sich (in Fig. 102 nur auf der rechten Seite) eine scharf einschneidende Furche am Munddach: die primitive Gaumenfurche. Hier spannt sich die Epithelmauer zwischen Nasenhöhle und Munddach aus, die von Mesoderm zur Bildung des primitiven Gaumens durchbrochen wird. An der lateralen Wand finden sich zwei Einragungen ins Lumen: die ventrale größere ist das Maxilloturbinale, die untere Muschel; die dorsale kleinere ist die Anlage des Nasoturbinale, das bei Säugetieren sich zu einer Nasenmuschel entwickelt, beim Menschen sich aber sehr bald wieder gänzlich zurückbildet.

Fig. 104.

Schnitt durch den hinteren Teil der Nasenhöhle, 30-fach vergr.

Das Bild zeigt den Riechsack wieder durch ein hohes, stellenweise lückenhaftes Epithelseptum in Verbindung mit dem Epithel des Munddaches. Die Jakobsonsche Rinne hat sich verbreitert und abgeflacht, an der lateralen Wand ist nur eine Muschelanlage, das Maxilloturbinale, zu sehen; das Nasoturbinale reicht nicht so weit nach hinten.

Fig. 105.

Schnitt durch das orale Ende des Riechsackes des 15 mm langen Embryo, 30-fach vergr.

Der Riechsack ist hier niedrig und breit geworden. An der lateralen Seite ist noch das Maxilloturbinale zu erkennen, an der medialen ist die Jakobsonsche Rinne nicht mehr abzugrenzen. Beide Wände gehen dorsal gerundet ineinander über; der dorsale, ins Mesoderm gebogen einragende Teil der septalen Wand wird zur seitlichen geschlagen und liefert die mittlere Muschel, das erste Ethmoturbinale. Der Epithelsack verengt sich kaum nach dem Munddach zu und ist hier gegen die Mundhöhle nur durch eine ganz feine Epithellage geschlossen, die Membrana bucconasalis. Mesodermverdichtungen, die zur Bildung des Skeletts dienen würden, sind noch nicht ausgebildet.

Fig. 104.

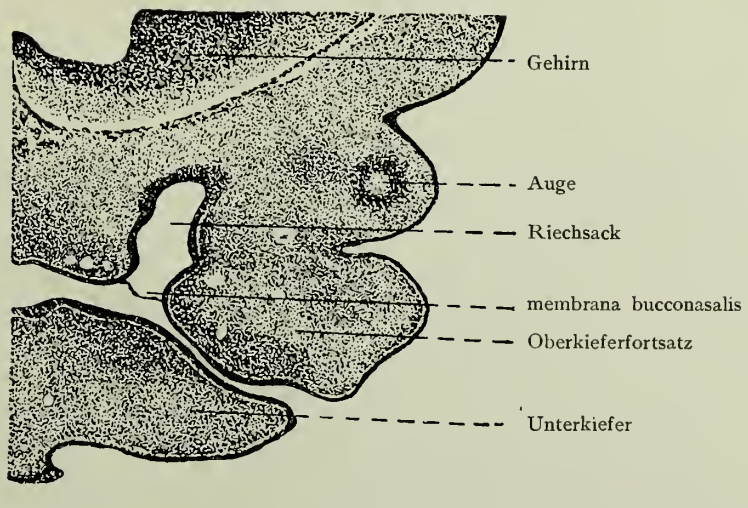

Fig. 105.

Verlag von Gustav Fischer in Jena.

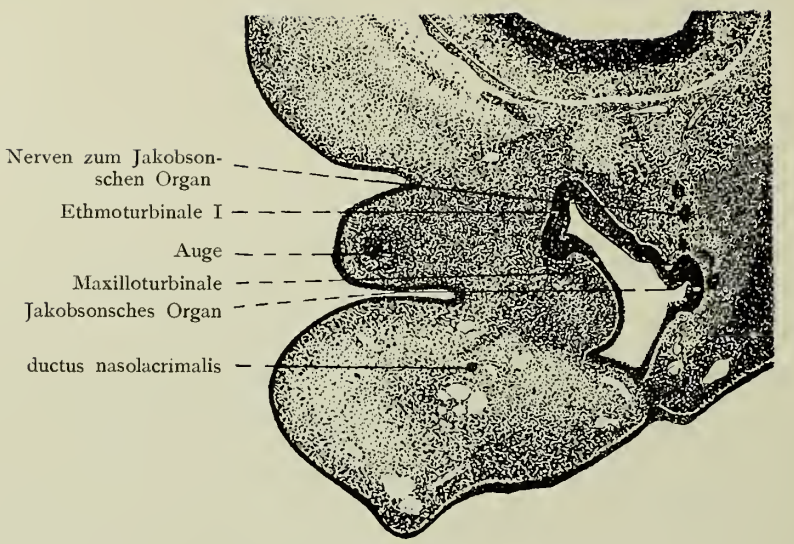

Fig. 106.

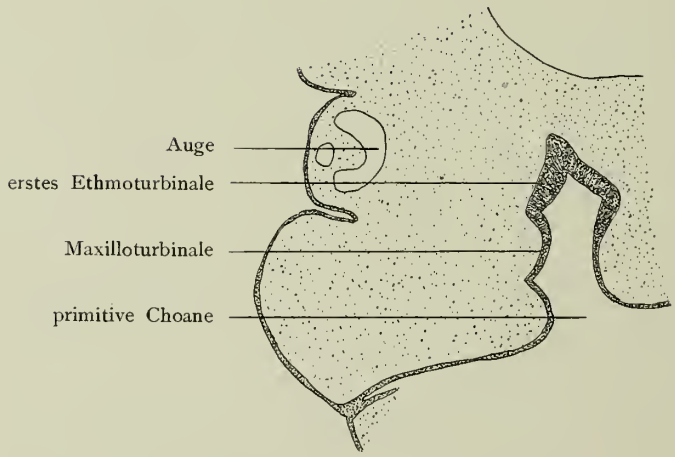

Fig. 107.

Verlag von Gustav Fischer in Jena.

Fig. 106 und 107.

Schnitte durch das Geruchsorgan eines 15 mm langen Embryo (Gesicht s. Fig. 16, Riechsack Fig. 48 und 49, Nasenseitenwand Fig. 65).

Fig. 106.

Schnitt durch den hinteren Teil der Nasenhöhle eines 15 mm langen Embryo, 30-fach vergr.

Der Schnitt geht durch den hinteren Abschnitt des primitiven Gaumens. Die Nasenhöhle ist viel komplizierter gestaltet, als in Fig. 103. An der lateralen Wand ist die untere Muschel viel weiter ins Lumen vorgebuchtet, infolge tieferen Einschneidens der sie begrenzenden Rinnen, der Anlagen des unteren und mittleren Nasenganges. Ueber der Muschel findet sich eine zweite Einragung, die aber nicht das Nasoturbinale, sondern, wie die Modelle zeigen, das von der septalen Wand herübergeklappte erste Ethmoturbinale, die spätere mittlere Muschel, darstellt. An der medialen Wand ist das Jakobsonsche Organ gut abgegrenzt.

Das Epithel des Sackes hat sich im unteren Teil, besonders über der unteren Muschel, erheblich verdünnt, während es im oberen Teil, auch im Jakobsonschen Organ, noch hoch ist.

Unter dem Gehirn liegt der Riechnerv, von dem auch Zweige zum Jakobsonschen Organ ziehen.

Unter dem Auge liegt frei im Bindegewebe der Querschnitt des Tränennasenkanals, der aber vom unteren Nasengang weit entfernt ist.

Während lateral vom Geruchsorgan noch keine Skelettanlagen zu erkennen sind, ziehen im Septum von der Mittellinie dichte Zellanhäufungen in den primitiven Gaumen hinein, die als die Vorläufer des Knorpelskeletts aufzufassen sind.

Fig. 107.

Schnitt durch den oralen Teil des Riechorgans des Embryo von 15 mm Länge, 30-fach vergr.

Die Nasenhöhle ist in die Mundhöhle durchgebrochen, indem die membrana bucconasalis durchgerissen ist: die primitive Choane ist dadurch gebildet.

Die Seitenwand zeigt über dem hinteren, niedrigen Ende des Maxilloturbinale die hohe Anlage der mittleren Muschel, das Ethmoturbinale I. Da der Schnitt hinter das orale blinde Ende des Jakobsonschen Organs gelegt ist, so ist dies nicht mehr getroffen.

Fig. 108—110.

Drei Schnitte durch das Geruchsorgan des Embryo von 18 mm Länge (Gesicht und Gaumen s. Fig. 17, Modelle des Riechsackes Fig. 50—52).

Fig. 108.

Schnitt durch den Vorhof der Nasenhöhle des 18 mm langen Embryo, 25-fach vergr.

Der Schnitt ist etwas schräg geführt. Rechts ist die vordere Oeffnung der Nasenhöhle angeschnitten; das Epithel ist noch in Zusammenhang mit dem des Kopfes. Links hat sich bereits Mesoderm zwischen beide geschoben. Das Lumen der Nasenhöhle ist eng, das Epithel gewuchert, besonders, wie die rechte Seite zeigt, das der medialen Wand.

Fig. 109.

Schnitt durch den hinteren Teil der Nasenhöhle des 18 mm langen Embryo, 20-fach vergr.

Der Schnitt geht links durch das Vorderende der primitiven Choane, die rechts sich erst im nächsten Schnitt öffnen würde; die hohe und enge Nasenhöhle ist in Verbindung mit der Mundhöhle. Die Seitenwand wird fast ganz von der unteren Muschel eingenommen, über das nur der schmale Anfang der mittleren sichtbar wird. Am Septum ist das Jakobsonsche Organ rechts in offener Verbindung mit der Nasenhöhle, links ist das abgeschnürte blinde Ende getroffen.

Die Zunge wird beiderseits von den weit herabreichenden, aber noch abgerundeten Gaumenleisten eingefaßt.

Im Septum sind deutliche Skelettanlagen in Gestalt von Mesodermverdichtungen zu erkennen: ein medianer Stab, der sich ventral in zwei Ausläufer auszieht; ganz schwache Andeutungen solcher Gewebsverdichtung umgeben auch die Seiten des Riechorgans.

Fig. 110.

Weiter oral gelegter Schnitt durch den Embryo von 18 mm Länge, 20-fach vergr.

Der Schnitt trifft rechts das hintere Ende der primitiven Choane, links schon deren Abschluß. Das Riechorgan zeigt an der Seitenwand das erste Ethmoturbinale, das zweite, das die obere Muschel liefern wird, noch fast quergestellt als Dach der Nasenhöhle.

Die Gaumenleisten sind hier schärfer zugespitzt, Skelettanlagen nur in dem breiten Septum wahrnehmbar.

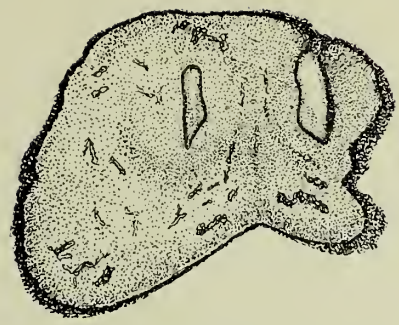

Fig. 108.

Fig. 109.

Fig. 110.

Verlag von Gustav Fischer in Jena.

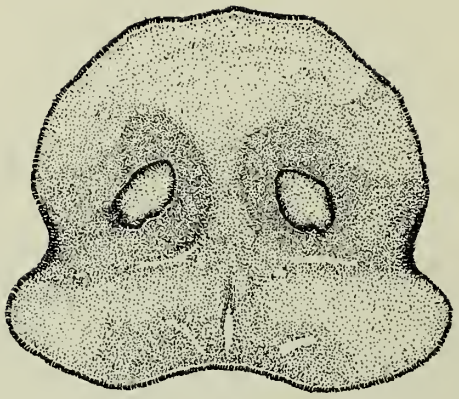

Fig. 111.

Fig. 112.

Verlag von Gustav Fischer in Jena.

Fig. 111—114.

Schnitte durch die Nasen- und Mundhöhle des Embryo von 20 mm Länge (Gesicht und Gaumen s. Fig. 18—20, Modelle des Riechorgans Fig. 53 und 54).

Fig. 111.

Schnitt durch den Vorhof der Nasenhöhle des 20 mm langen Embryo, 30-fach vergr.

Der Schnitt geht durch den Vorderkopf und trifft die Geruchsorgane kurz hinter ihrer vorderen Oeffnung, die hier aber verstopft ist. Während nämlich in Fig. 108 an dieser Stelle noch ein enges Lumen zu sehen war, ist es hier durch Wucherung des Epithels vollständig verlegt worden: der Vorhof der Nasenhöhle bildet einen soliden Epithelstrang, der erst später wieder ein Lumen erhält.

Fig. 112.

Schnitt durch den rechten Nasenvorhof von Fig. 111, 80-fach vergr.

Das Bild zeigt den vollständigen Verschluß des Vorhofes und die Umbildung, die die Epithelzellen bei ihrer Wucherung erleiden. Die äußerste Lage der Zellen ist länglich; der ebenfalls ovale Kern liegt nicht ganz basal, so daß da, wo das Epithel rein quer getroffen ist, ein Protoplasmasaum nach dem Bindegewebe zu sichtbar wird. Die nächsten Elemente zeigen runde Kerne, die im Inneren gelegenen sind stark gebläht, so daß die Kerne nicht mehr so dicht beieinander liegen und das Gewebe heller erscheint.

Fig. 113.

Schnitt durch die primitiven Choanen des 20 mm langen Embryo, 25-fach vergr.

Beide Geruchsorgane sind in den primitiven Choanen weit gegen die Mundhöhle geöffnet. An der Seitenwand treten die untere und die mittlere Muschel hervor; letztere trägt beiderseits eine seichte Nebenfurche. Das zweite Ethmoturbinale, das die obere Muschel liefern wird, bildet noch ein quergestelltes Dach der Nasenhöhle. Zwischen Gehirn und Riechepithel ist der Riechnerv im Schnitt getroffen. Die Anlage des Skeletts ist noch unscharf. Am besten tritt es im Septum hervor, doch zeigen sich auch in den Seitenwänden Gewebsverdichtungen. Eben solche ziehen vom unteren Ende der septalen Skelettanlage nach den beiden seitlichen unteren Ecken der Nasenscheidewand (Anlagen der paraseptalen Knorpel)..

Die Gaumenfortsätze tragen einen ziemlich scharfen freien Rand, der nach unten-innen gerichtet ist; sie klemmen die Zunge zwischen sich ein.

Fig. 114.

Schnitt durch die Mundhöhle des 20 mm langen Embryo hinter dem Geruchsorgan, 16-fach vergr.

Der Schnitt zeigt die Zunge zwischen den rein nach unten gerichteten Gaumenfortsätzen eingezwängt. Gut entwickelt ist der hintere Teil des Nasenseptum, das in den Körper des Keilbeins übergeht; man kann schon Knorpel und Perichondrium unterscheiden.

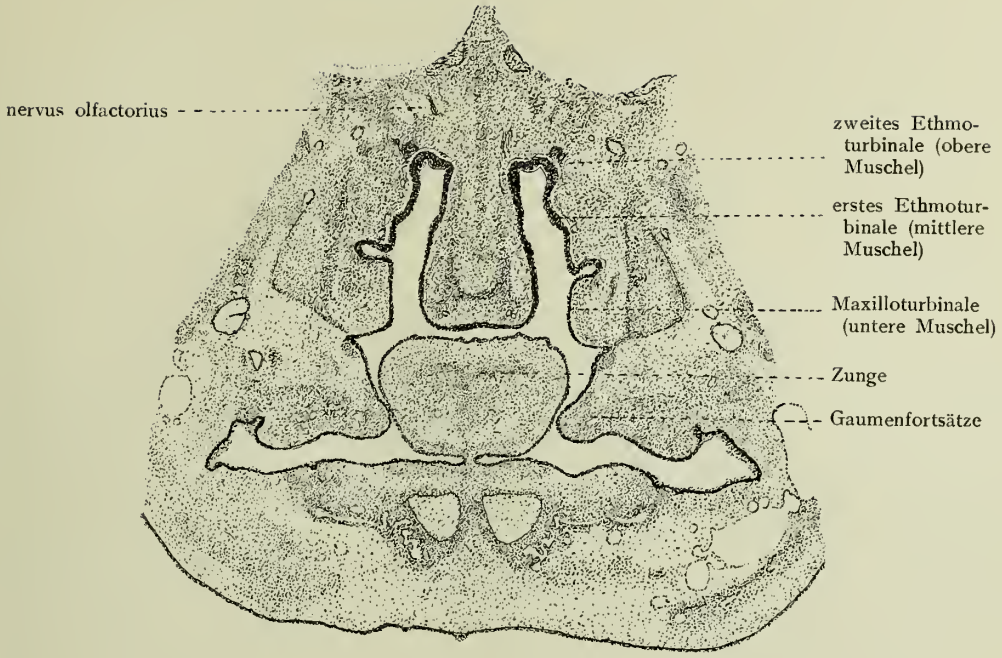

Fig. 113.

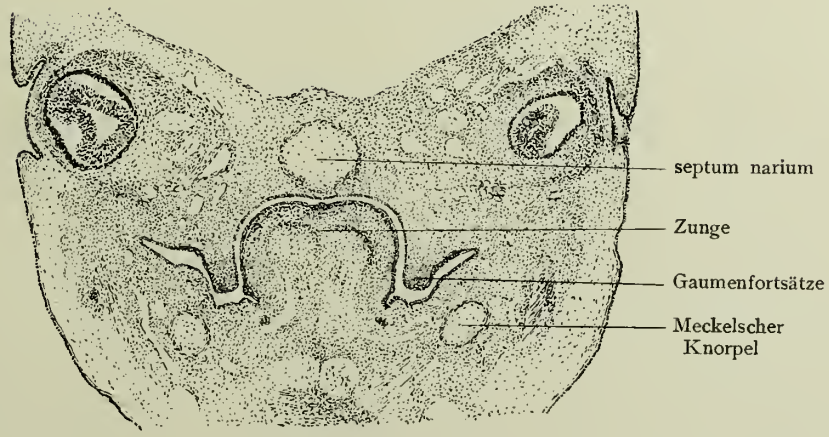

Fig. 114.

Verlag von Gustav Fischer in Jena.

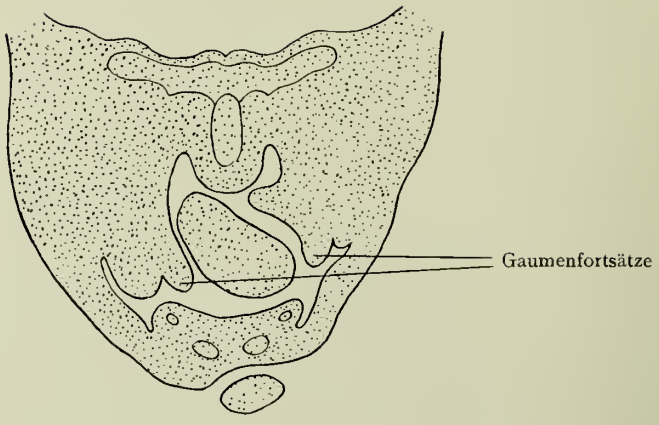

Fig. 115.

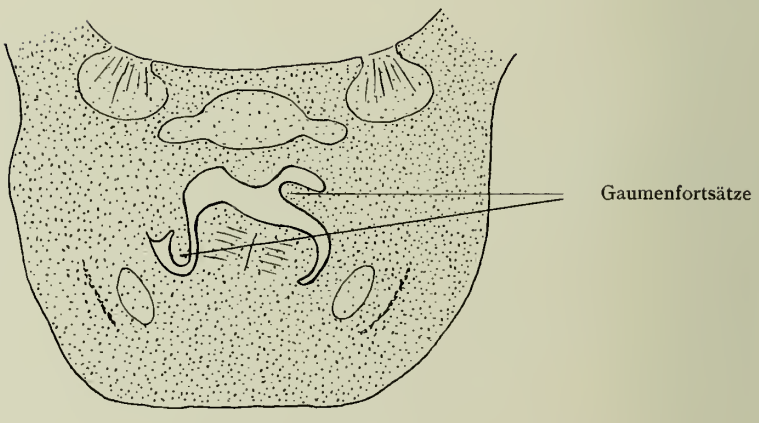

Fig. 116.

Verlag von Gustav Fischer in Jena.

Fig. 115 und 116.

Zwei Durchschnitte durch den Mundraum eines Embryo von 29 mm Steißscheitellänge (8 Wochen; Gaumenansicht s. Fig. 21) nach His, 10-fach vergr. Fig. 116 liegt weiter hinten, als Fig. 115.

Der Embryo befindet sich im Stadium der Aufrichtung der Gaumenplatten, die bisher sagittal standen und die Zunge zwischen sich klemmten. Die rechte (in der Figur links) steht noch sagittal neben und unter der Zunge, die linke hat sich bereits über dieselbe geschoben und liegt horizontal. Die Zunge liegt infolgedessen schräg rechts über, links unter dem Gaumen.

Fig. 117—120.

Schnitte durch Nasen- und Mundhöhle eines 26 mm langen Embryo; (Gaumen s. Fig. 22, Nasenmodell Fig. 55, Nasenseitenwand Fig. 66).

Fig. 117.

Schnitt durch die primitiven Choanen des 26 mm langen Embryo, 25-fach vergr.

Die Nasenhöhlen stehen durch die primitiven Choanen mit der Mundhöhle in Verbindung, doch ist diese dadurch eingeengt, daß die Gaumenfortsätze sich beide horizontal aufgerichtet und über die Zunge geschoben haben. Sie haben sich aber weder miteinander noch mit der Nasenscheidewand vereinigt.

Die Nasenseitenwand zeigt gut ausgebildet die 3 Muscheln, zwischen denen die Nasengänge tief ins Bindegewebe einschneiden; der untere ist nur zum Teil wegsam. Die rudimentäre Anlage eines dritten Ethmoturbinale bildet ein plattes dorsales Dach der Nasenhöhle.

Das dicke Sinnesepithel beschränkt sich auf die obere Muschel.

Von Skelettanlagen ist das knorpelige Septum gut abgegrenzt, ebenso die Seitenplatte, die sich in die unteren Muscheln umbiegt. In der mittleren ist nur erst Gewebsverdichtung wahrzunehmen. Septum und Seitenplatte sind dorsal noch nicht vereinigt; dichtes Bindegewebe gibt erst die Lage der Brücken zwischen den Löchern der lamina cribrosa an. Kleine Knochenbälkchen zeigen, daß das os maxillare sich anlegt.

Fig. 118.

Schnitt durch den hinteren Teil der Mundhöhle des 26 mm langen Embryo, 22-fach vergr.

Der Schnitt geht durch den knorpeligen Keilbeinkörper, unter dem die Hypophyse liegt, fällt also hinter die Nasenhöhle. Das cavum pharyngonasale ist jetzt durch die horizontal gestellten Gaumenplatten abgegrenzt und öffnet sich zwischen diesen weit in die Mundhöhle. Die Zunge liegt unter den Gaumenfortsätzen.

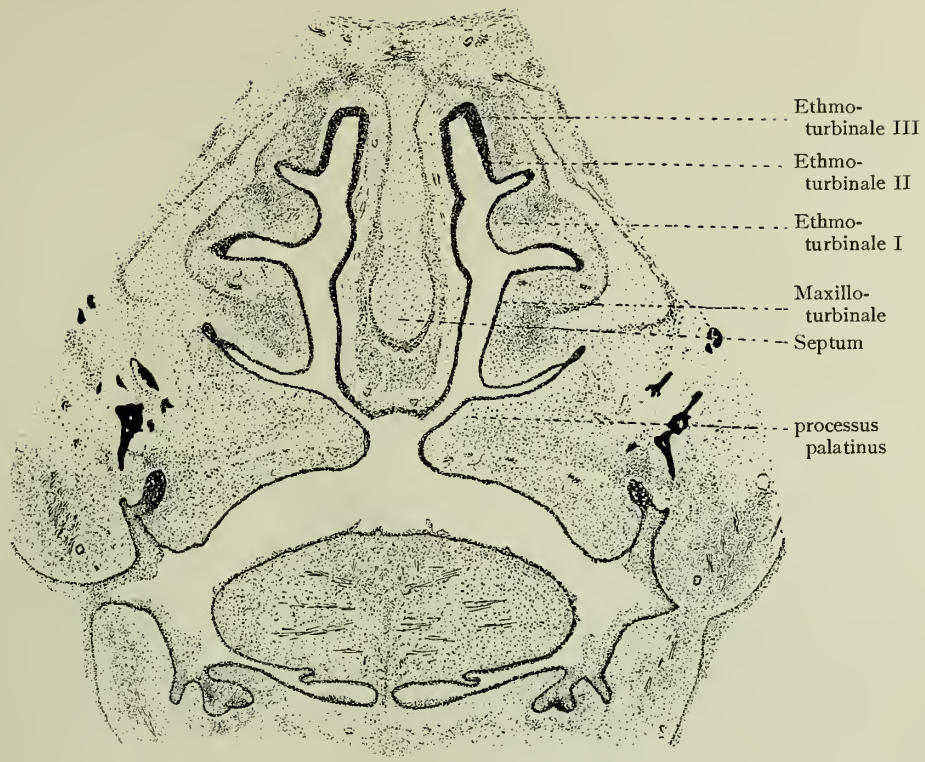

Fig. 117.

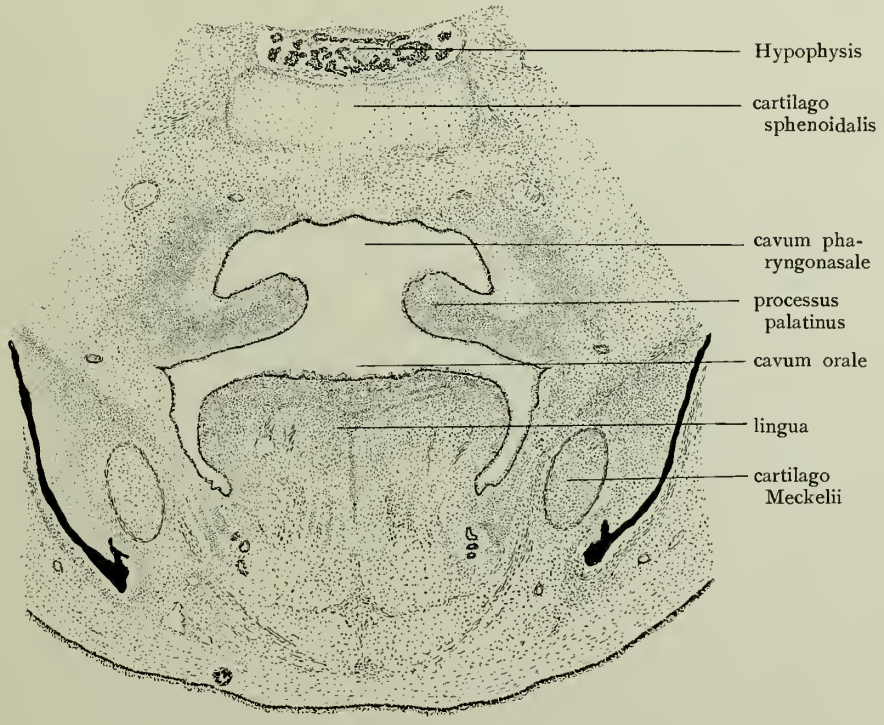

Fig. 118.

Verlag von Gustav Fischer in Jena.

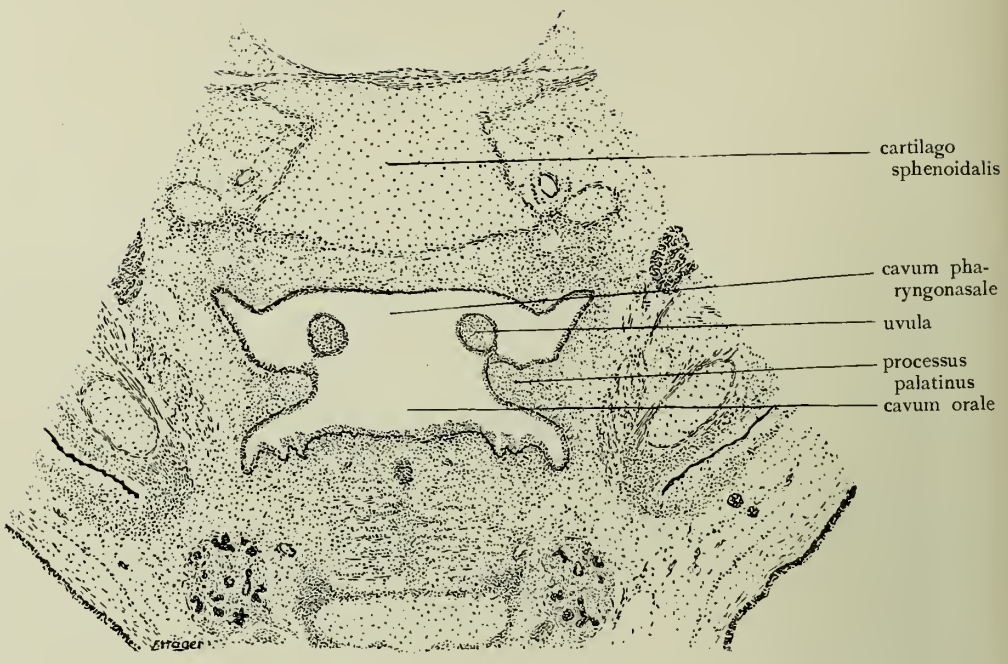

Fig. 119.

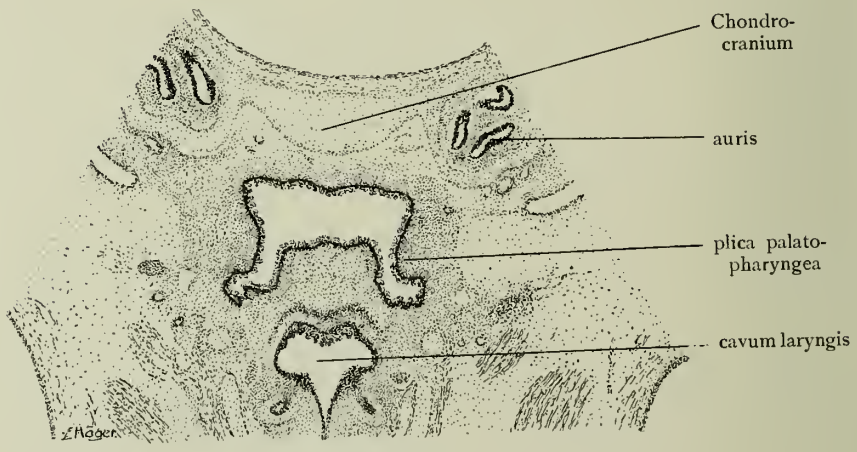

Fig. 120.

Verlag von Gustav Fischer in Jena.

Fig. 119.

Schnitt durch den Pharynx des 26 mm langen Embryo, 20-fach vergr.

Der Schnitt liegt hinter dem vorigen und zeigt das hintere Ende des weichen Gaumens: von den horizontal gestellten Gaumenplatten hat sich der mediale Teil als Anlage der Uvula abgeschnürt und reicht, nur durch Epithel mit dem Mutterboden verbunden, in den Nasenrachenraum hinein. Dieser zieht sich seitlich zu dem ostium pharyngeum tubae auditivae aus. In der Mundhöhle ist nur noch der Zungengrund getroffen.

Fig. 120.

Schnitt durch den Pharynx des 26 mm langen Embryo, 16-fach vergr.

Im Schnitt ist der Pharynx und darunter das Lumen des Kehlkopfes getroffen. An den Seitenwänden des Schlundes treten die plicae palato-pharyngeae hervor, die die Fortsetzungen der Gaumenplatten darstellen. Unter dem Gehirn, das nicht mitgezeichnet ist, liegt die Basalplatte des Primordialcranium, beiderseits davon die Anlagen des inneren Ohres.

Fig. 121.

Schnitt durch die Nasenhöhle eines 30 mm langen Embryo (Gesicht und Gaumen s. Fig. 23—25), 20-fach vergr.

Der Schnitt liegt viel schräger als die bisher abgebildeten Frontalschnitte, er schneidet die Nasenhöhle von vorn-oben nach hinten-unten durch, so daß nur die untere Muschel, diese aber sehr schräg angeschnitten ist. Der untere Nasengang, der größtenteils geschlossen ist, ist ebenfalls in großer Ausdehnung getroffen. Ihm benachbart liegen beiderseits die quer geschnittenen unteren Enden des Tränennasengangs.

Die Gaumenfortsätze haben sich genähert, aber noch nicht vereinigt. Der untere Rand des Septum ruht auf ihnen auf. Im Septum sind die Jakobsonschen Organe zu sehen, die bereits relativ klein sind. Das rechte ist ganz abgeschnürt, das linke in Verbindung mit dem Epithel der Nasenscheidewand.

Das Knorpelskelett ist ankerförmig, indem im Septum ein am unteren Ende verdickter Stab liegt, der oben bogenförmig mit den Seitenteilen in Zusammenhang ist. In der unteren Muschel befindet sich verdichtetes Mesenchym. Von beiden Seiten des unteren Endes des septum cartilagineum ziehen die selbständig verknorpelnden Jakobsonschen Knorpel (cartilago paraseptalis) nach unten. Das os maxillare besteht aus reichlichen Knochenbälkchen.

Fig. 122.

Schnitt durch die Nasenhöhle eines ungefähr 8 Wochen alten Embryo, 1,9 mm von der vordersten Spitze des Kopfes entfernt, nach Kallius, 20-fach vergr.

Der Schnitt ist ähnlich geführt, wie der vorige, und zeigt ebenso die untere Muschel, die beiderseits abgeschnürten Jakobsonschen Organe, den ankerförmigen Knorpel, dessen Arme in die unteren Muscheln hineinreichen, und die Knochenbälkchen des Oberkiefers.

Die Gaumenfortsätze haben sich vereinigt; ihre medialen Epithelien sind verschmolzen, aber noch nicht durch Bindegewebe gesprengt. Das Septum ist noch nicht mit dem Gaumen verwachsen, und die beiden Nasenhöhlen stehen über diesem miteinander in Verbindung.

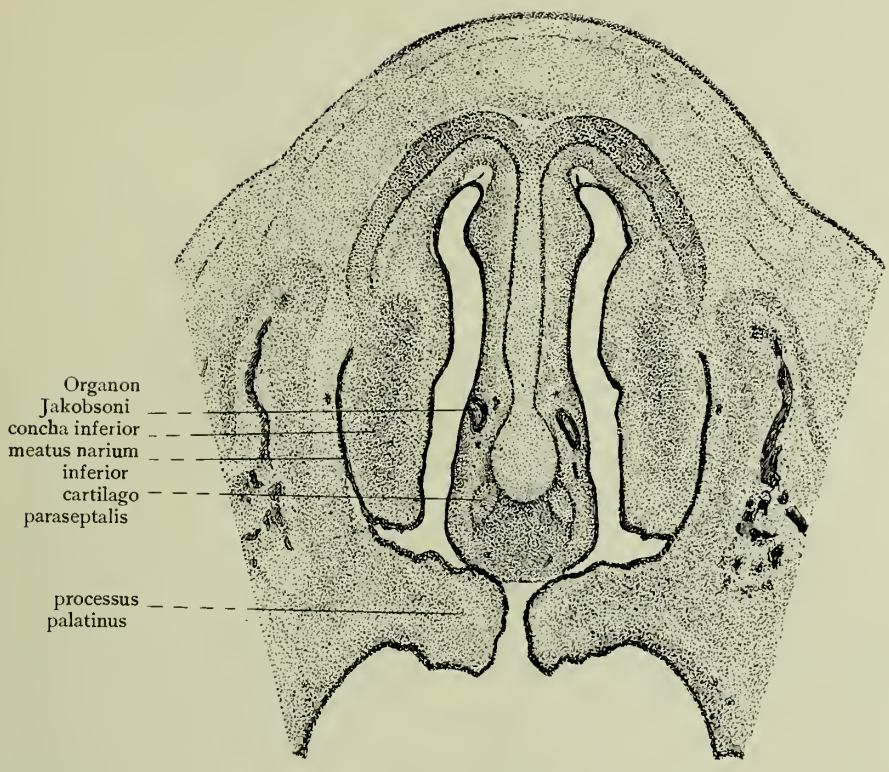

Fig. 121.

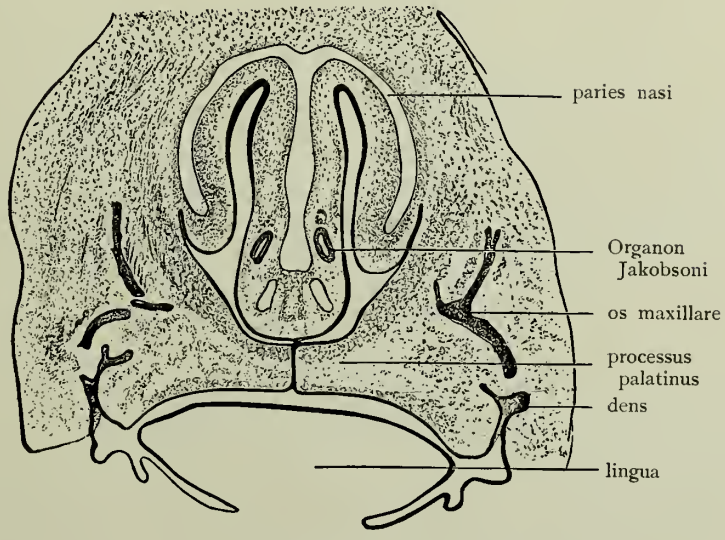

Fig. 122.

Verlag von Gustav Fischer in Jena.

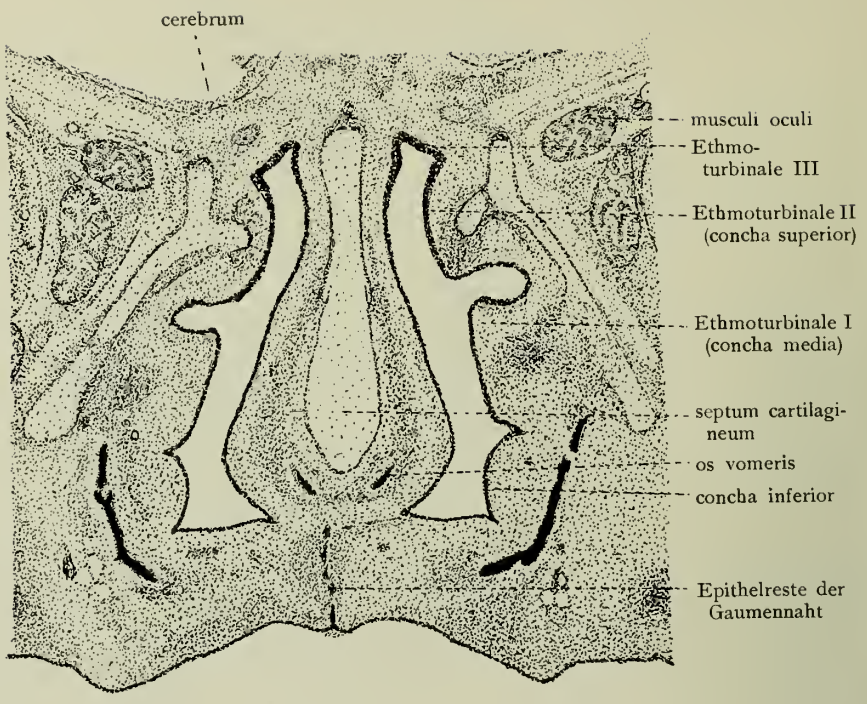

Fig. 123.

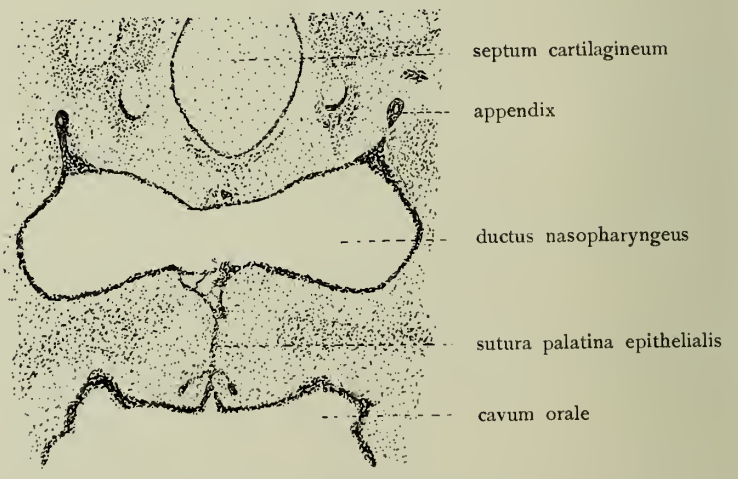

Fig. 124.

Verlag von Gustav Fischer in Jena.

Fig. 123—124.

Schnitte durch die Nasenhöhle eines 4 cm langen Embryo, 10. Woche. (Modell der Nasenhöhle s. Fig. 56—57, Nasenseitenwand s. Fig. 67.)

Fig. 123.

Schnitt durch den hinteren Abschnitt der Nasenhöhle des 4 cm langen Embryo, 25-fach vergr.

Jede Nasenhöhle ist vollständig abgeschlossen, da sich die Gaumenfortsätze untereinander und mit dem Septum vereinigt haben. Epithelreste zeigen die Verwachsungslinien an. Die Seitenwände der Nasenhöhle tragen die 3 Muscheln; das Rudiment des dritten Ethmoturbinale ist etwas kräftiger entwickelt. Da der Schnitt ziemlich weit hinten geführt ist, so sind die unteren Muscheln niedrig und nicht weit ins Lumen einragend.

Das Knorpelskelett besteht aus getrennten Seitenteilen und Septum. Erstere schicken einen Fortsatz in die obere Muschel (die Knorpelstützen der unteren und mittleren reichen nicht so weit nach hinten). Der Septalknorpel trägt in der Mitte seiner Höhe zwei seitliche nach unten gerichtete Zacken. Von Knochen ist das kräftige os palatinum getroffen, das sich zwischen Nasenschleimhaut und Knorpel einschiebt. Am unteren Ende der Nasenscheidewand erscheinen zwei getrennte Knochensplitterchen: die Anlagen des Vomer.

Fig. 124.

Schnitt durch den hintersten Teil des Gaumens des 4 cm langen Embryo, 25-fach vergr.

Der ductus nasopharyngeus, das hintere Ende der Nasenhöhle, ist durch den geschlossenen Gaumen von der Mundhöhle abgetrennt. Zwischen den verschmolzenen Gaumenfortsätzen befindet sich noch die Epithelnaht. Von den hinteren oberen Ecken des Nasenrachengangs laufen lumenhaltige Fortsätze unbekannter Bedeutung (s. Fig. 50) nach oben.

Vom Knorpelskelett ist das stark verbreiterte Septum sichtbar, sowie seitlich von ihm die hinteren Kuppeln der Seitenplatten.

Fig. 125—127.

Schnitte durch die Nasenhöhle eines ebenfalls 4 cm langen, aber etwas weiter entwickelten Embryo (P. d. G., 10. Woche).

Fig. 125.

Schnitt durch die Mitte der Nasenhöhle (hinter dem Jakobsonschen Organ) des 4 cm langen Embryo, 22,5-fach vergr.

Vom Gaumenschluß sind bei diesem Embryo nur noch kleine Epithelreste in der Mittellinie nachzuweisen. Drei Muscheln wölben sich kräftig ins Lumen der Nasenhöhle vor, die obere ist auf der rechten Seite durch eine Nebenrinne geteilt, die eine kleine untere Nebenmuschel von ihr abschneidet. Rudimente eines dritten Ethmoturbinale besitzt dieser Embryo nicht.

Das Knorpelskelett ist kräftig entwickelt. Die etwas unregelmäßig konturierte Seitenplatte hat sich eng an das Septum angeschlossen. Rechts biegt sie sich unten ins Maxilloturbinale hinein und schickt Fortsätze in die Ethmoturbinalia. Das knorpelige Septum verlängert sich nach oben über die Seitenplatten hinaus in die crista galli. Der Knochen des Gaumenfortsatzes des Oberkiefers ist beiderseits getroffen; links liegt über ihm das Palatinum, beide Knochenspangen fassen die knorpelige Seitenplatte zwischen sich. Die Anlagen des Vomer sind kräftig angewachsen, aber noch getrennt.

Fig. 126.

Schnitt durch die Uvulaanlage des 4 cm langen Embryo, 20-fach vergr.

Ductus nasopharyngeus und Mundhöhle sind durch den weichen Gaumen geschieden, an dem keine Nahtreste sichtbar sind. Nach der Mundhöhle zu wölben sich beiderseits von der Mittellinie zwei Höcker vor die Anlage der Uvula.

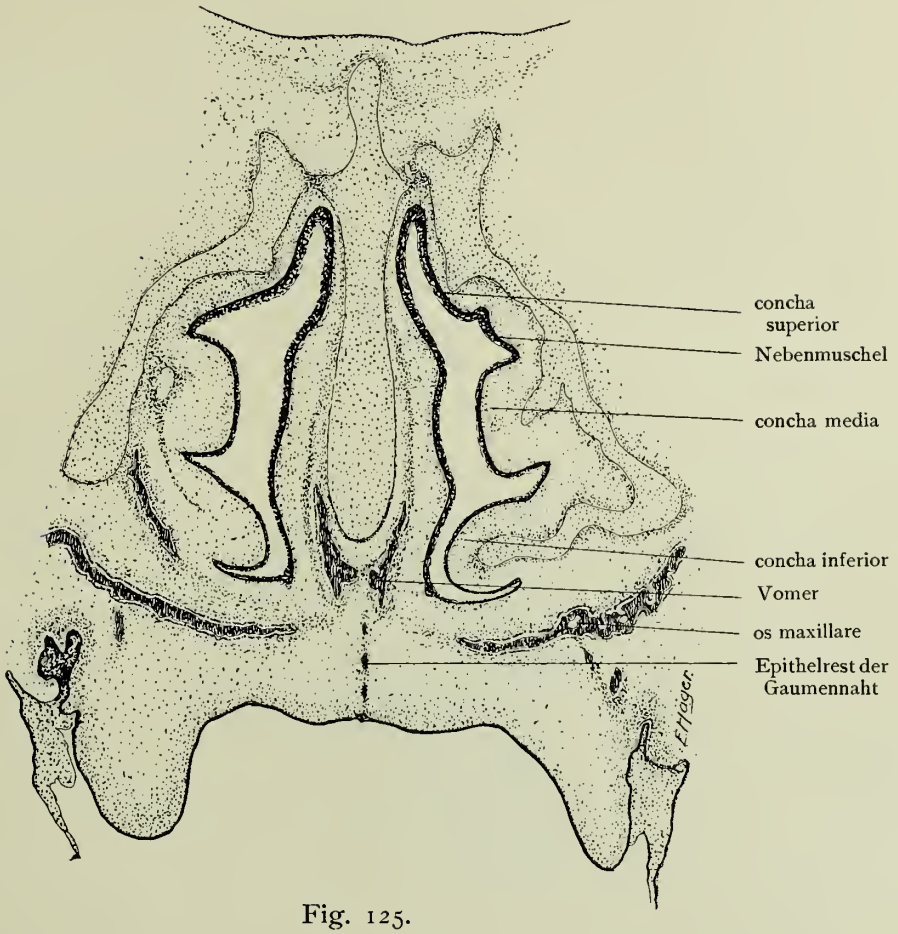

Fig. 125.

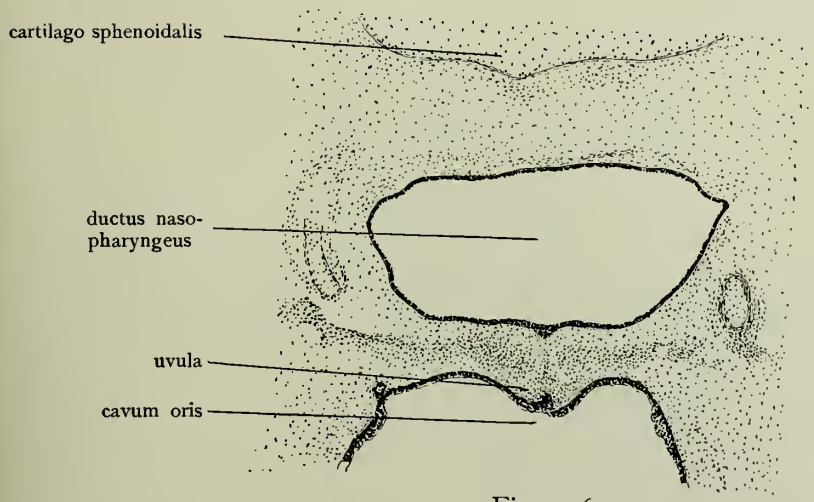

Fig. 126.

Verlag von Gustav Fischer in Jena.

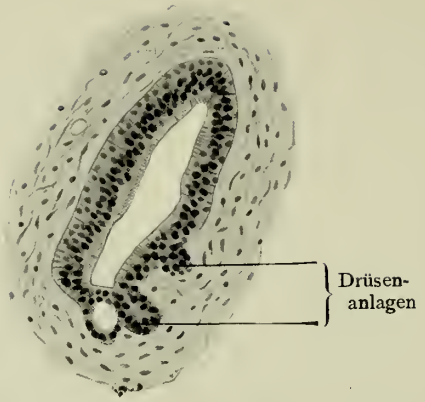

Fig. 127.

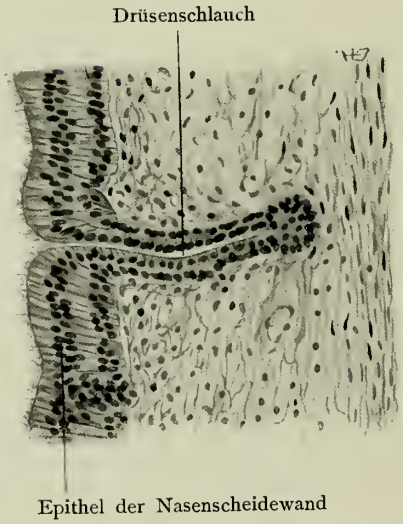

Fig. 128.

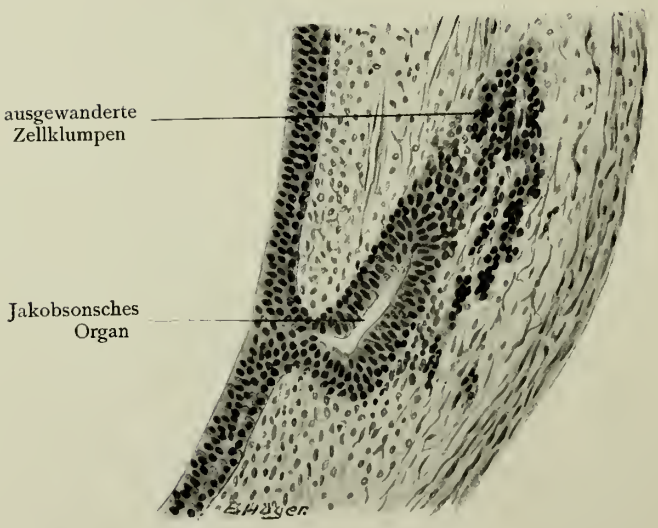

Fig. 129.

Verlag von Gustav Fischer in Jena.

Fig. 127.

Schnitt durch die geschlossene Kieferhöhle mit Drüsenanlagen des 4 cm langen Embryo, 175-fach vergr.

Das Epithel ist ein mehrschichtiges oder mehrreihiges Prismenepithel, dessen hohe, das Lumen einfassende Zellen innen einen breiten Protoplasmasaum zeigen. Es schickt Zellknospen ins Bindegewebe; die oberste ist ein solider Klumpen, die mittlere besitzt Andeutung eines Lumens, das wohl nicht mit dem der Kieferhöhle in Zusammenhang steht; die unterste besteht in einer dünnwandigen geschlossenen Blase. Diese Wucherungen sind als Vorläufer von Drüsen anzusehen.

Fig. 128.

Schnitt durch eine Drüsenanlage am Septum eines 155 mm langen Fetus, 175-fach vergr.

Das respiratorische Epithel der Nasenscheidewand ist hoch, mehrschichtig zylindrisch, mit Flimmern versehen. Von ihm aus führt ein langer, unverzweigter Drüsenschlauch ins Bindegewebe, der schon eine enge Lichtung besitzt.

Das Bindegewebe hat das Aussehen des embryonalen; am rechten Schnittrand ist noch das straffe Perichondrium getroffen.

Fig. 129—131.

Schnitte durch die Nasenhöhle eines 5 cm langen Embryo (11. Woche).

Fig. 129.

Schnitt durch das Jakobsonsche Organ des 5 cm langen Embryo (s. Fig. 130, 131), 175-fach vergr.

Der Schnitt hat den Zusammenhang des Jakobsonschen Organs mit dem Epithel gerade noch getroffen, nicht aber die Mündung selbst. Das Epithel des Organs ist hoch, zylindrisch. Der Querschnitt ist langoval; vom oberen Ende wuchern unscharf begrenzte Zellklumpen ins Bindegewebe, die wohl als Drüsenanlagen aufzufassen sind. Flimmern sind am septalen Epithel nicht entwickelt.

Fig. 130.

Schnitt durch den vorderen Teil der Nasenhöhle des 5 cm langen Embryo, 17-fach vergr.

In den Nasenhöhlen sind nur die untere und mittlere Muschel getroffen. Erstere bildet einen tief abgeschnürten Wulst, ventral von dem eben sein Lumen erhaltenden unteren Nasengang begrenzt; gegen den weiten mittleren Nasengang trägt sie den processus uncinatus, hinter dem rechts der Eingang in den sinus maxillaris sichtbar wird. Dem linken unteren Nasengang nähert sich das nasale Ende des Tränennasengangs; vom Gaumenschluß ist noch ein kleiner Epithelklumpen in der Mittellinie übriggeblieben.

Die knorpeligen Seitenplatten, vom septalen Knorpel weit getrennt, setzen sich in die Muscheln fort und gliedern einzelne quergetroffene Fortsätze ab, so einen in dem processus uncinatus. Vom unteren Ende des septum cartilagineum ziehen die Paraseptalknorpel nach unten.

Die Knochenbalken gehören dem os maxillare an, zum großen Teil auch dem os praemaxillare. Die Grenze zwischen beiden Knochen ist rechts durch eine Lücke rechts über der Anlage des Schneidezahns über dem Gefäß gegeben, links sind beide nicht scharf voneinander getrennt.

Fig. 131.

Linker unterer Nasengang des 50 mm langen Embryo, Teilstück von Fig. 130, 60-fach vergr.

Der untere Nasengang und der Tränennasengang sind noch fast solide Epithelstränge, in denen die ersten Andeutungen eines Lumens durch Auseinanderweichen der Zellen kenntlich wird. Der zweimal angeschnittene, schräg getroffene ductus nasolacrimalis besitzt einen unregelmäßigen Außenkontur und ist vom Epithel des unteren Nasenganges noch durch Bindegewebe getrennt.

Die untere Muschel ist von niedrigem, nur aus wenigen Lagen rundlicher Zellen bestehendem Epithel bedeckt. Ihr Bindegewebe trägt noch durchaus embryonalen Charakter und besitzt wenig Blutgefäße. Das Skelett ist schon knorpelig, von Perichondrium umgeben.

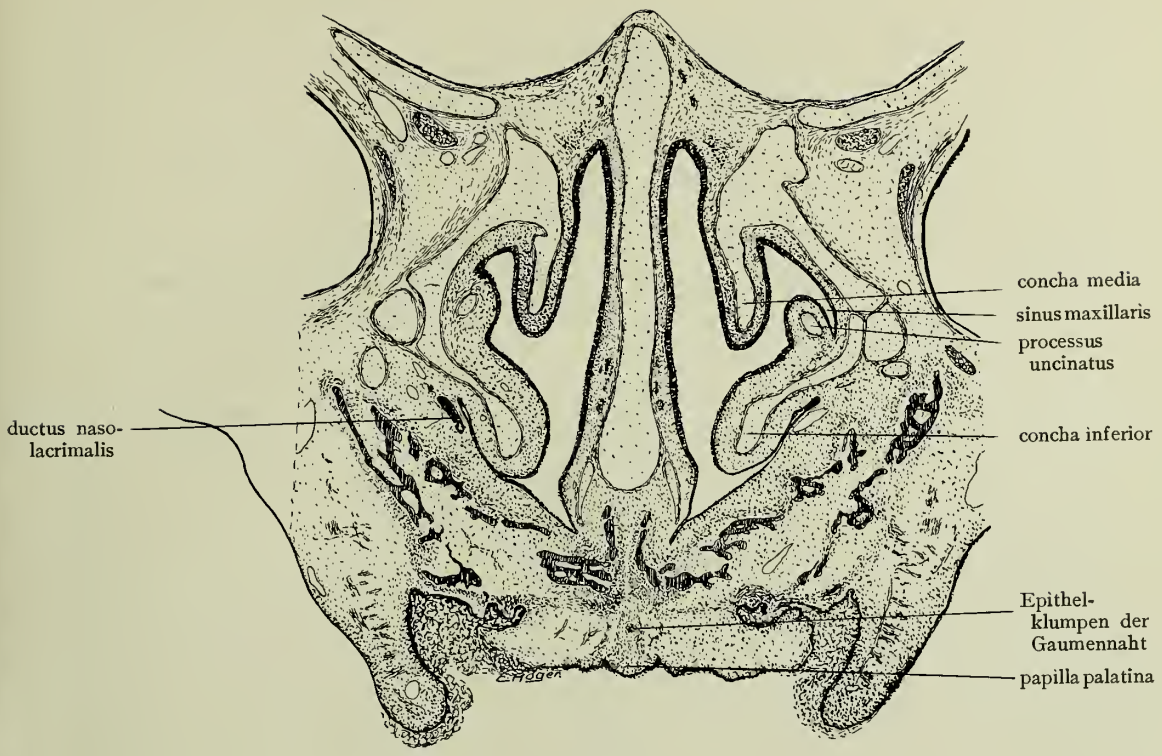

Fig. 130.

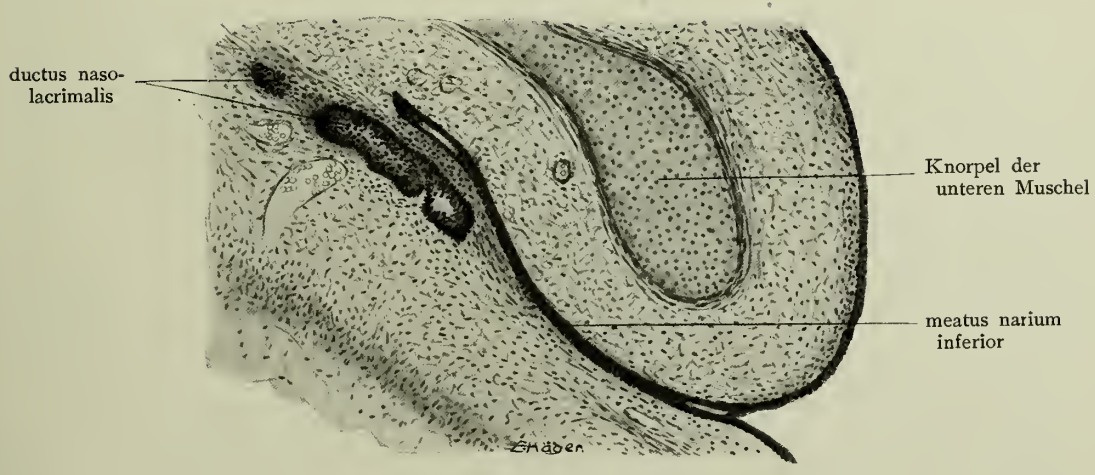

Fig. 131.

Verlag von Gustav Fischer in Jena.

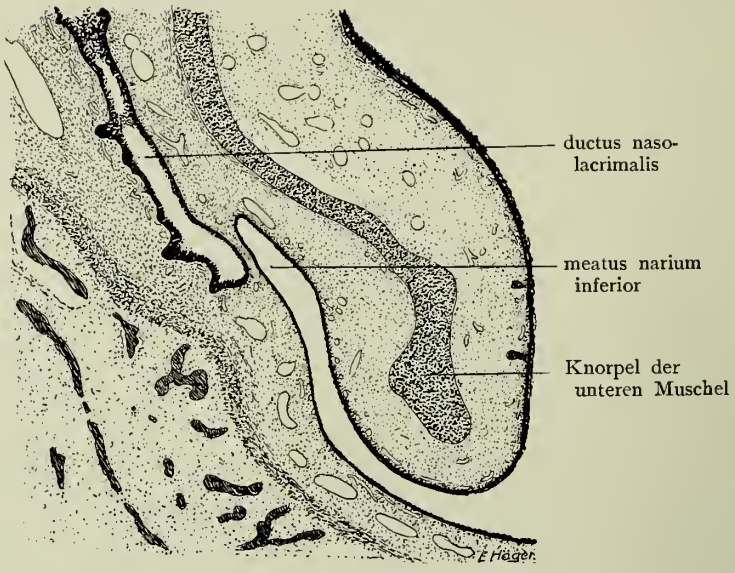

Fig. 132.

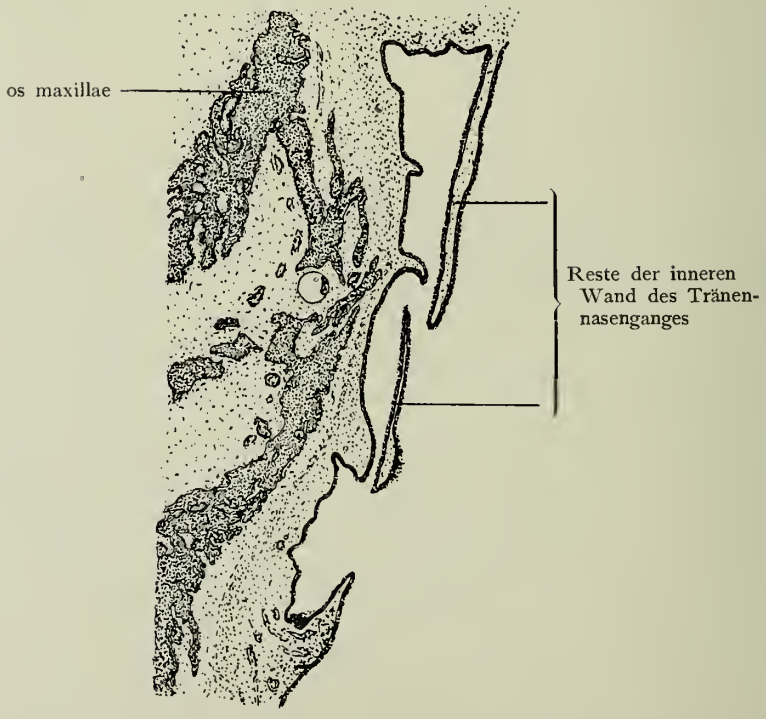

Fig. 133.

Verlag von Gustav Fischer in Jena.

Fig. 132.

Unterer Nasengang, Tränennasengang und untere Muschel eines Fetus von 153 mm Länge, 18. Woche (Besitz von Prof. Kallius), 32-fach vergr.

Der untere Nasengang ist im ganzen Verlauf offen, auch der längsgetroffene Tränennasengang, dessen Außenkontur sehr unregelmäßig ist, besitzt ein weites Lumen. Doch ist er durch Bindegewebe noch vom unteren Nasengang getrennt.

Die untere Muschel wird von niedrigem Epithel überzogen, von dem bereits zwei Drüsenknospen ins Bindegewebe wuchern. Ihre knorpelige Stütze ist gut ausgebildet und schon mit Buchten und Höckern versehen, so daß ihre Oberfläche nicht mehr glatt ist. Im Bindegewebe fällt der enorme Reichtum an Gefäßen auf, größere liegen um den Knorpel, kleinere dicht unter dem Epithel.

Fig. 133.

Horizontalschnitt durch das nasale Ende des Tränennasengangs eines etwa 6 1/2 Monate alten Fetus. Nach einem Photogramm von Monesi gezeichnet, das 2 1/2-fach vergrößert und zum Vergleich mit den vorigen Figuren umgekehrt worden ist. Der Knochen ist dicht punktiert.

Der weite Tränennasengang öffnet sich in die Nasenhöhle. Der Durchbruch hat an mehreren Stellen stattgefunden, aber nicht am untersten Ende, so daß Reste der Innenwand des Kanals erhalten geblieben sind.

Fig. 134.

Schnitt durch den vorderen Teil der Nasenhöhle des 5 cm langen Embryo, 17-fach vergr. (s. Fig. 129—131).

Die Nasenhöhle ist noch einfach gestaltet; nur das vordere Ende der unteren Muschel springt von der Seite her schwach ins Lumen vor.

Das Knorpelskelett zeigt Seitenplatten und Septum oben zusammenhängend; vom unteren Ende der Seitenplatte gliedert sich (rechts) ein nach vorn ziehender Stab ab, am unteren Rande des Scheidewandknorpels liegen die paraseptalen Knorpel. Die Knochenbälkchen zwischen Seitenwandknorpel und Haut gehören dem Praemaxillare an, das die vordere Umwandung der knöchernen apertura piriformis liefert.

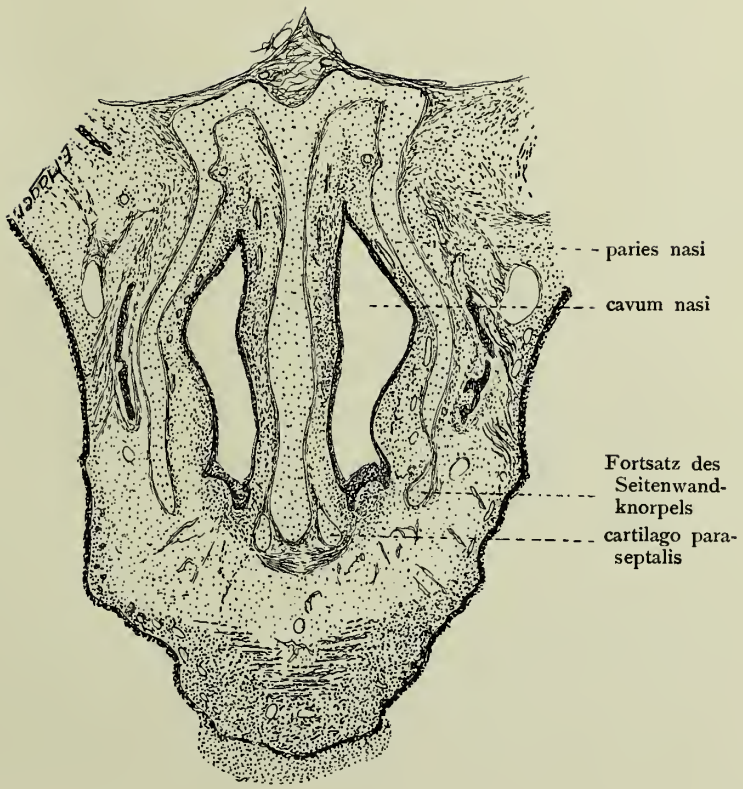

Fig. 134.

Verlag von Gustav Fischer in Jena.

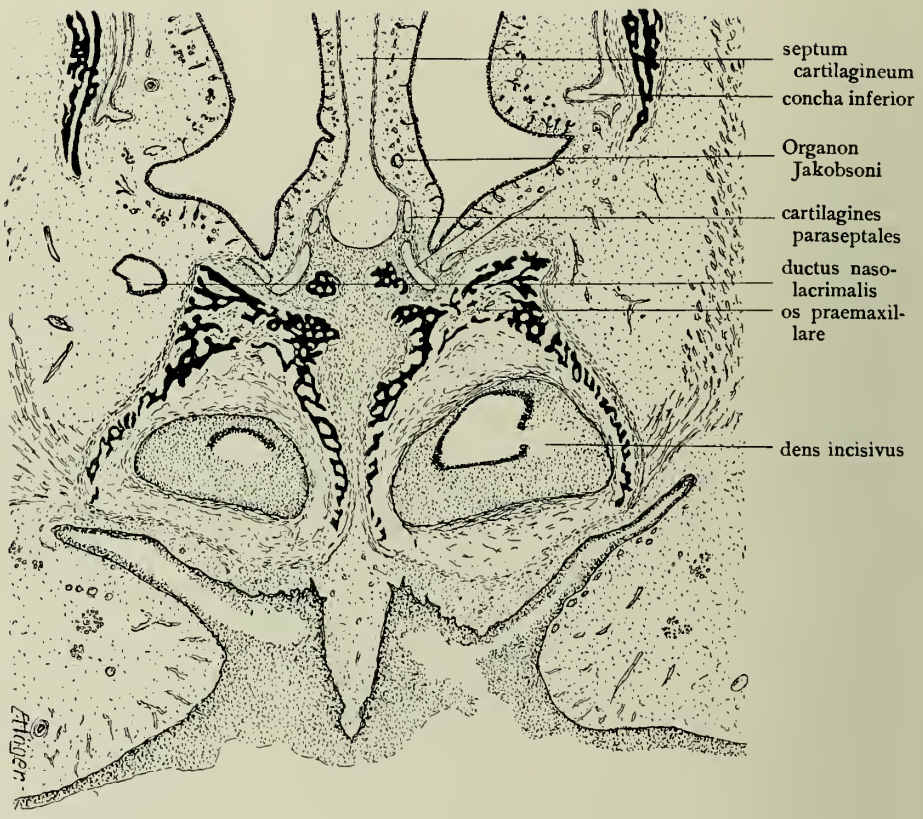
septum cartilagineum
concha inferior
Organon Jakobsoni
cartilagines paraseptales
ductus naso-lacrimalis
os praemaxil-lare
dens incisivus

Fig. 135.

Fig. 135.

Schnitt durch den vorderen Teil der Nasenhöhle eines Embryo der 18. Woche (im Besitz von Prof. Kallius), 12-fach vergr. Nur der untere Abschnitt der Nasenhöhle ist abgebildet.

In der Nasenhöhle ist nur das ventrale Ende der unteren Muschel gezeichnet. Das Epithel ist dünn und hat reichliche verzweigte Drüsen ins Bindegewebe entwickelt. Das Jakobsonsche Organ, das rechts geschlossen, links gerade an der Ausmündung getroffen ist, ist bereits sehr reduziert. Der weit offene Tränennasengang liegt unter der linken Nasenhöhle. Am Gaumen springt in der Mitte spitz, unter gewuchertem Epithel vergraben, die papilla palatina vor.

Von Knorpeln sieht man den verdünnten Seitenwandknorpel und das septum cartilagineum, an dessen unterem Rande drei cartilagines paraseptales liegen.

Kräftig entwickelt ist der Knochen des Zwischenkiefers, der die Alveolen für die Schneidezähne birgt.

Fig. 136—140.

Frontalschnitte durch die Nasenhöhle von Kindern, nach Symington und Disse. Schleimhaut einfach oder doppelt konturiert, Knorpel fein punktiert, Knochen gröber ausgefüllt. Etwas schematisch gehalten, was Knorpel und Knochen betrifft.

Fig. 136.

Frontalschnitt durch die Nasenhöhle eines etwa 2 Monate alten Kindes in der Gegend des 2. Milchmolaren, nach Symington, 1,5-fach vergr.

Die untere Muschel berührt fast den Boden der Nasenhöhle, der untere Nasengang ist noch sehr eng. Die Muschel trägt nach oben den processus uncinatus, über dem rechts die bulla ethmoidalis sichtbar ist. Zwischen beiden liegt das Infundibulum, unter dem der sinus maxillaris angeschnitten ist. Links ist dieser in seinem Zusammenhang mit dem mittleren Nasengang getroffen. Die mittlere Muschel ragt tief herab; seitlich von ihr befindet sich eine vordere Siebbeinzelle, rechts angeschnitten, links in Kommunikation mit der Nasenhöhle. Die Muscheln und die Wände der Nebenhöhlen sind sehr dick. Die Spitze der mittleren Muschel fällt weit in die untere Hälfte der Nasenhöhle herein.

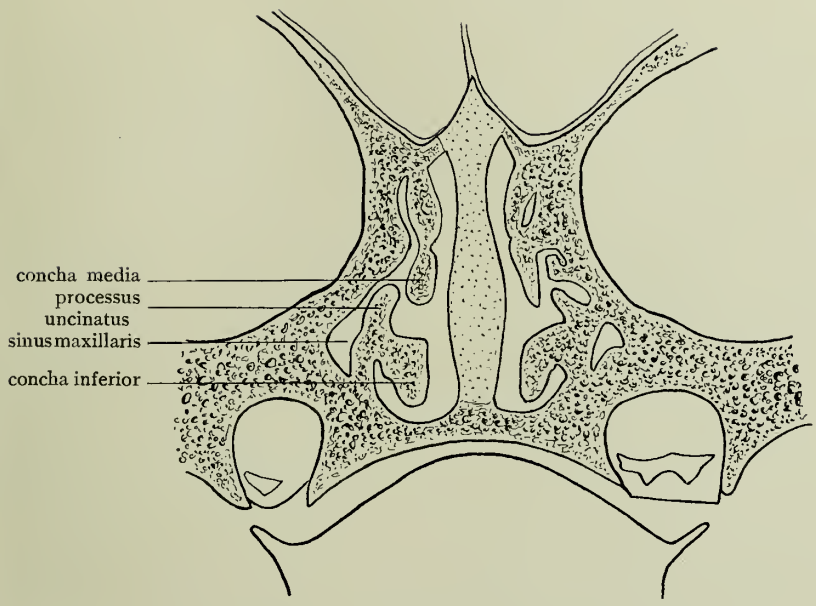

Fig. 136.

Verlag von Gustav Fischer in Jena.

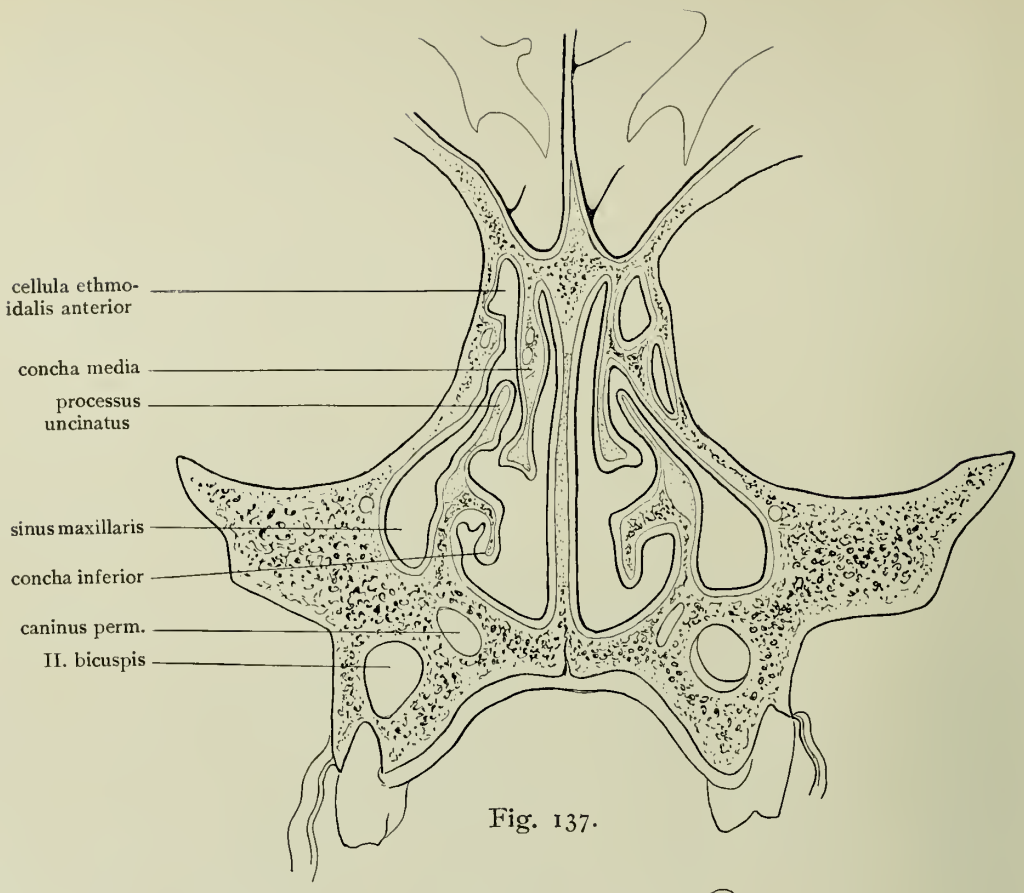

Fig. 137.

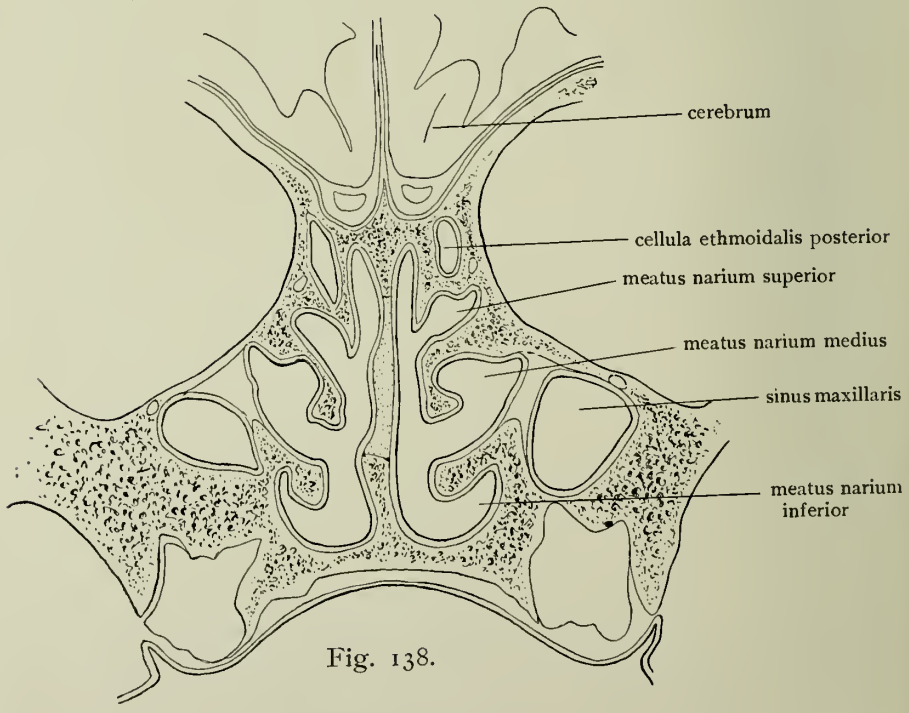

Fig. 138.

Verlag von Gustav Fischer in Jena.

Fig. 137 und 138.

Zwei Schnitte durch die Nasenhöhle eines 5—6 Jahre alten Kindes, nach Symington. Fig. 137 geht durch den 2. Milchmolaren, 138 durch den 1. bleibenden Molaren. 1,5-fach vergr.

Fig. 137.

Getroffen sind im Schnitt untere und mittlere Muschel, sowie der Eingang in die Kieferhöhle, so daß das Bild mit der linken Seite der vorigen Figur direkt verglichen werden kann.

Die Nasenhöhle ist höher geworden, die Nasengänge weiter. Die Muscheln sind größer geworden, haben aber an Dicke eingebüßt, ebenso die Wände der Nebenhöhlen. Mächtig in die Höhe gewachsen ist der processus uncinatus, der zum größten Teil von der mittleren Muschel gedeckt wird. Die Kieferhöhle hat an Ausdehnung erheblich zugenommen, ihr Boden sich verbreitert. Sie mißt von vorn nach hinten 25 mm. Auch die vorderen Siebbeinzellen haben sich nach oben ausgedehnt und überragen daselbst die obere Kante der Nasenhöhle.

Fig. 138.

Schnitt durch die Nasenhöhle eines 5—6 Jahre alten Kindes, nach Symington, 1 1/2-fach vergr.

3 Muscheln ragen weit ins Lumen der Nasenhöhle ein, getrennt durch die weiten Nasengänge. Zu beachten ist die weite Kieferhöhle, die dicht unter dem Orbitalboden liegt und sich seitlich über den canalis infraorbitalis ausgedehnt hat, und die hintere Siebbeinzelle, die vom oberen Nasengang ausgewachsen ist.

Fig. 139.

Frontalschnitt durch die rechte Nasenhöhle eines Knaben von 7—8 Jahren, nach Disse, 1,5-fach vergr.

Man sieht auf die vordere Fläche des Schnittes. Mittlere und untere Muschel sind getroffen. Unterer und mittlerer Nasengang sind sehr weit geworden. Die Oberkieferhöhle, deren Ostium als ovaler Ring angegeben ist, ist nur durch dünne Knochenlagen von der Orbita getrennt. Die Siebbeinzellen sind schon gut entwickelt. Die Spitze der mittleren Muschel liegt in der Mitte der Höhe der Nasenhöhle.

Fig. 140.

Schnitt durch die Nasenhöhle eines 9 Jahre alten Kindes, nach Symington, 1 1/2-fach vergr.

Die Weite des unteren und mittleren Nasenganges hat noch mehr zugenommen; die Kieferhöhle reicht (rechts) fast bis an den Nasenboden herab. Die Siebbeinzellen überragen erheblich die obere Kante der Nasenhöhle. Gut entwickelt sind die Stirnhöhlen.

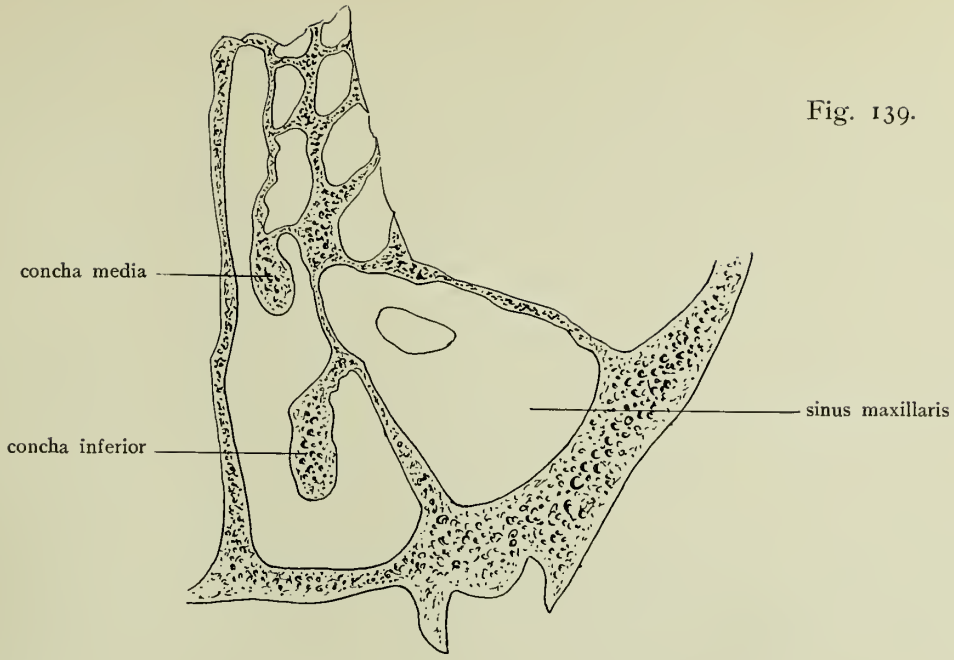

Fig. 139.

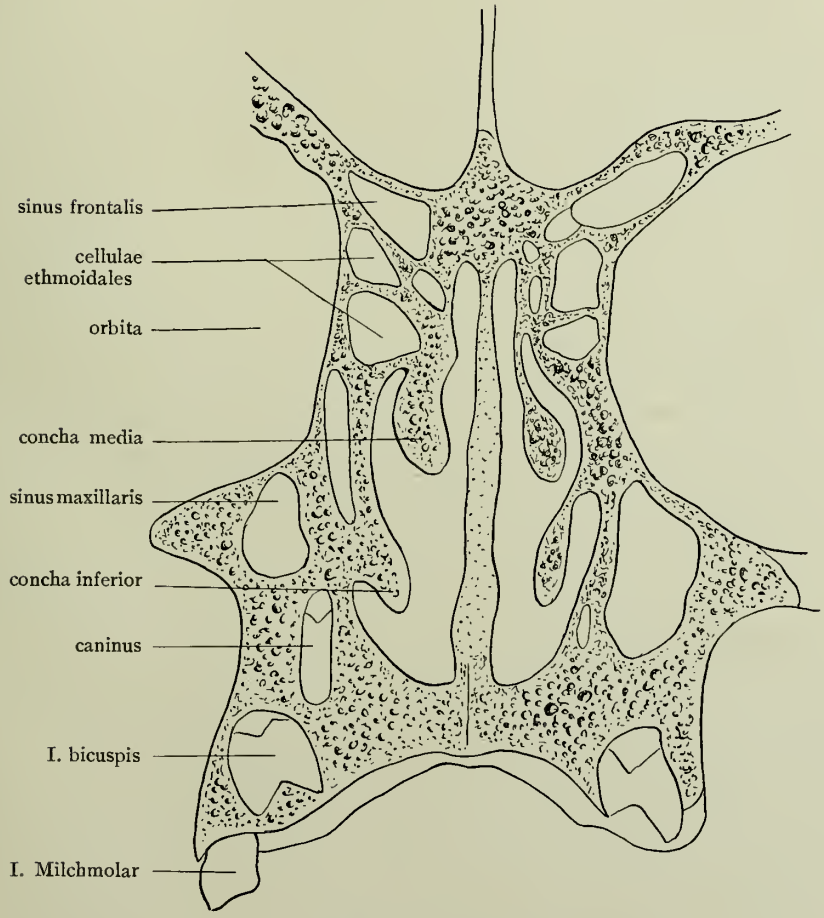

Fig. 140.

Verlag von Gustav Fischer in Jena.

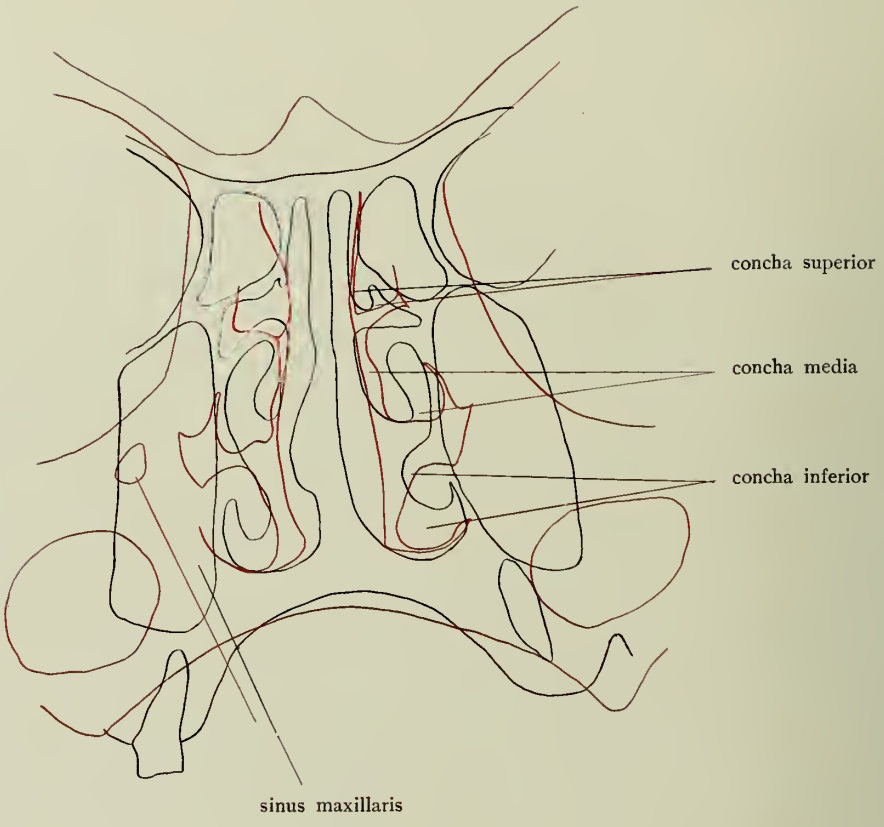

Fig. 141.

Verlag von Gustav Fischer in Jena.

Fig. 141.

Frontalschnitt durch die Nasenhöhle eines Erwachsenen (schwarz) und eines Neugeborenen (rot), auf dieselbe Höhe gebracht und ineinander gezeichnet. Umrisse der Nasenhöhle des Neugeborenen nach Kallius 1905, Fig. 88.

Zu beachten ist einmal die Dicke der Wandungen und die Enge des Lumens beim Neugeborenen im Vergleich zu den Verhältnissen beim Erwachsenen; der untere Nasengang ist ganz oder fast ganz geschlossen, der mittlere eng, der gemeinsame Nasengang fast spaltförmig. Dann ist der Siebbeinabschnitt der Nasenseitenwand sehr hoch, der untere Rand der mittleren Muschel steht beim Neugeborenen viel tiefer, die untere ruht auf dem Boden der Nasenhöhle auf, während beim Erwachsenen beide Muscheln durch Ausbildung der Nasengänge höher gelagert sind.

Entwicklung des Riechnerven.

Fig. 142—145.

Fig. 142.

Durchschnitt durch die Riechplatte eines 4-wöchentlichen menschlichen Embryos nach His, 800-fach vergr.

Nach der freien Fläche zu (unten im Bild) liegen zwei Mitosen und Gerüstbalken. Ein Riechnerv ist noch nicht gebildet, doch sind Neuroblasten mit einem mesodermwärts gerichteten konischen Zellfortsatz zu erkennen. Dicht angehäuft sind die Zellen an der Mesodermgrenze und buchten hier die Epithelwand wellig vor. Ihre Fortsätze dringen dann ins Mesoderm ein und erreichen das Gehirn, um den Riechnerv zu bilden. Teilweise wandern sie auch ganz ins Mesoderm ein.

Fig. 143.

Schnitt durch das Riechepithel von Hühnerembryonen vom 3. (rechts) und 5. (links) Tage, Sagittalschnitt des Kopfes, Imprägnation nach Golgi, 300-fach vergr., nach Disse.

Dargestellt ist nur das Epithel, dessen freie Seite unten, dessen Mesodermseite oben liegt. Nur einige wenige Zellen sind geschwärzt, Epithelzellen und Neuroblasten, die die Ausbildung des zentralen und des peripheren Fortsatzes gut zeigen.

Rechts: Noch ist kein Riechnerv gebildet. Imprägniert sind 3 Epithelzellen und ein Neuroblast mit kurzem, im Epithel endendem Nervenfortsatz ohne peripheren Fortsatz.

Links: Geschwärzt sind Riechzellen, z. T. fertig gebildet mit länglichem Leib, langem, varikösem ins Mesoderm als Riechnerv laufenden Neurit und bis zur freien Fläche reichendem, verschieden langem peripheren Fortsatz; ein Neuroblast ohne diesen Fortsatz.

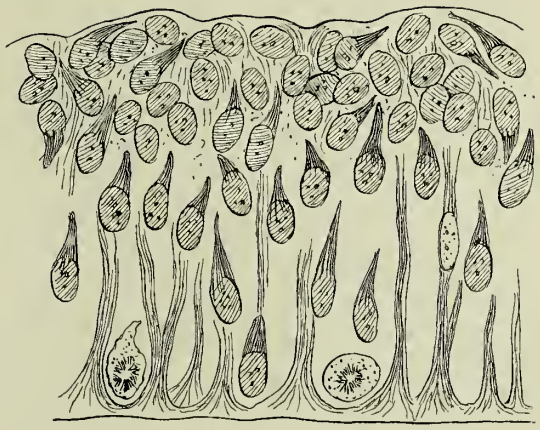

Fig. 142.

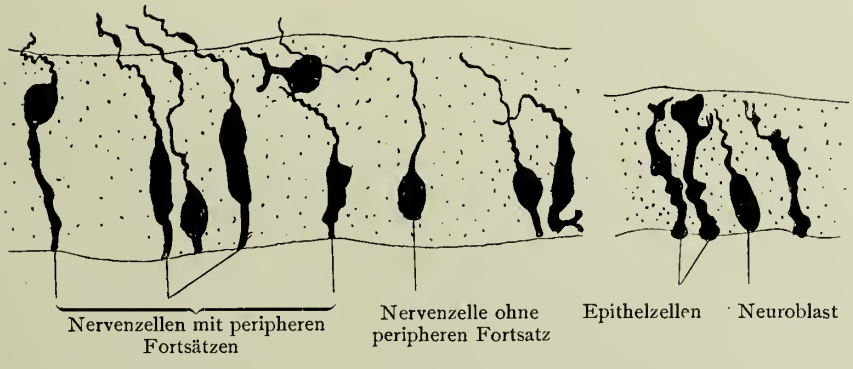

Fig. 143.

Verlag von Gustav Fischer in Jena.

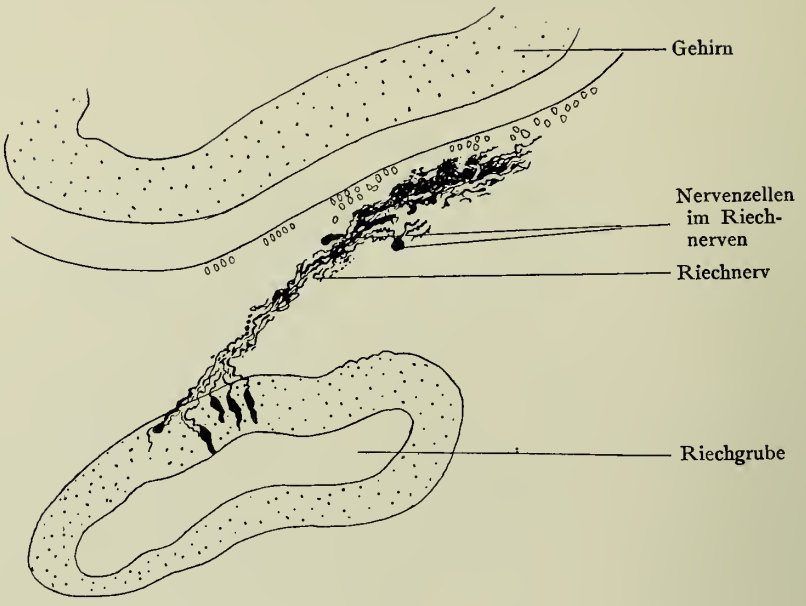

Fig. 144.



Fig. 145.

Verlag von Gustav Fischer in Jena.

Fig. 144.

Hühnerembryo vom 5. Tage. Sagittalschnitt des Kopfes durch Riechgrube, Riechnerv und Gehirn, Golgi-Präparat. 150-fach vergr., nach Disse.

Der Riechnerv ist gebildet; er geht von den teilweise imprägnierten Riechzellen im Epithel aus, durchzieht das Bindegewebe, erreicht aber noch nicht das Gehirn. Zwei Neuroblasten, ausgewanderte Epithelzellen, sind im Verlauf des Nerven zu finden.

Fig. 145.

Hühnerembryo vom 8. Tage, Sagittalschnitt, Golgi-Präparat, 300-fach vergr., nach Disse.

Dargestellt ist nur der längsgetroffene Riechnerv, dessen Ursprungszellen im Epithel links zu denken wären. Das zentrale Ende ist rechts; die Fasern umfassen kelchartig den bulbus olfactorius. Die Fasern sind varikös; eine anscheinend unipolare Nervenzelle mit zentralem Fortsatz ist im Verlauf des Nerven imprägniert.

Entwicklung des Skeletts der Nase und des Gaumens.

Fig. 146—159.

Fig. 146 und 147.

Modelle des noch aus kernreichem Vorknorpel bestehenden Gerüstes der Nasenkapsel eines 17 mm langen Embryo (42—46 Tage), 17½-fach vergr., Anatom.-biolog. Institut zu Berlin, hergestellt von G. Levi.

Fig. 146.

Modell der Nasenkapsel des 17 mm langen Embryo, von oben.

Die Nasenkapsel hat, von oben betrachtet, Ankerform. Aus dem Körper des Keilbeins wächst die septale Platte heraus, an der sich vorn die Seitenplatten ansetzen, die gebogen nach hinten verlaufen und daselbst mit verdicktem Rande enden.

Dargestellt ist noch der Keilbeinknorpel. Die Sella turcica ist wenig vertieft. Seitlich gehen vom Körper die alae temporales und orbitales ab.

Fig. 147.

Modell der Nasenkapsel des 17 mm langen Embryo von vorn und links, 17½-fach vergr.

Die Nasenkapsel besteht aus einer septalen Platte, der lamina perpendicularis, die oben die Anlage der crista galli bildet. Hinten hängt sie mit dem Keilbeinkörper zusammen. Dazu kommen Seitenwände, die vorn schmal mit dem Septum vereinigt sind, in ihrem Verlauf nach hinten breiter werden und frei im Bindegewebe enden.

Während das Septum aus jungem kernreichen Vorknorpel besteht, sind die Seitenplatten noch nicht weit differenziert und von der Umgebung noch nicht scharf abzuscheiden.

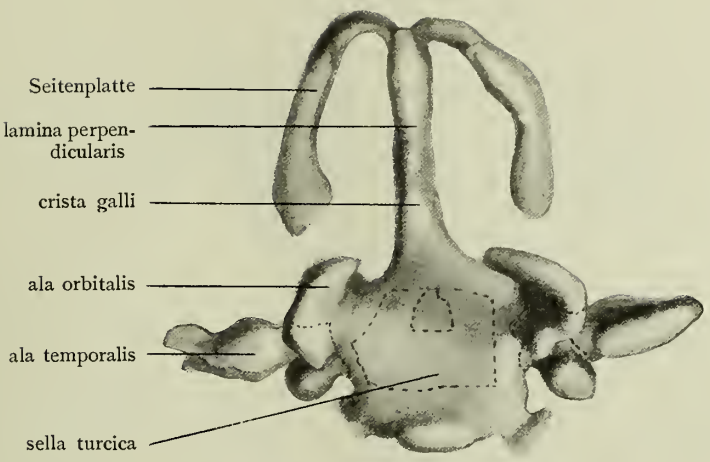

Fig. 146.

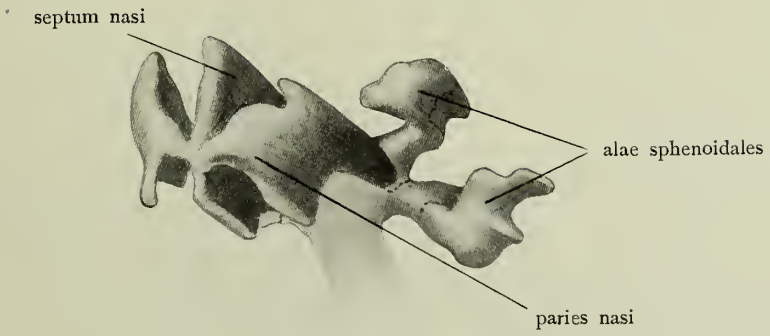

Fig. 147.

Verlag von Gustav Fischer in Jena.

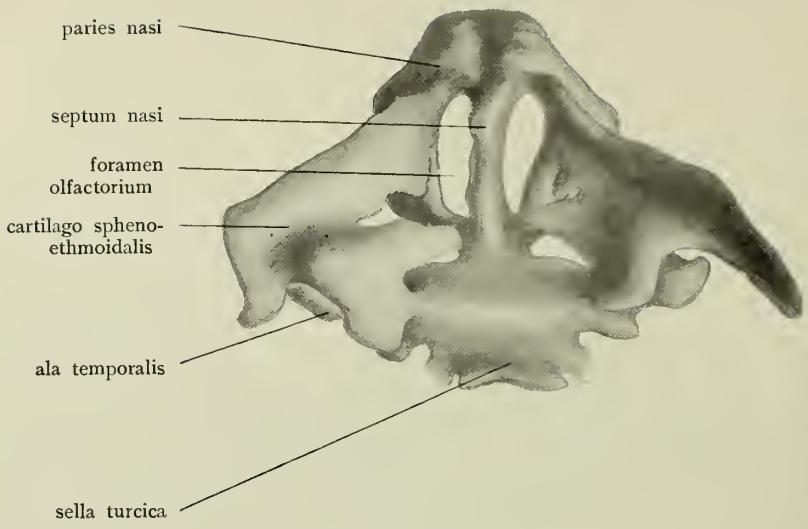

Fig. 148.

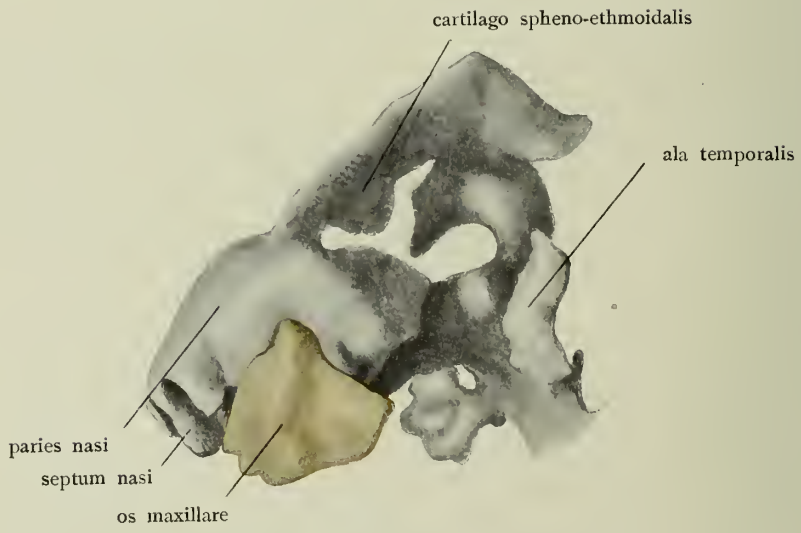

Fig. 149

Verlag von Gustav Fischer in Jena.

Fig. 148 und 149.

Knorpelige Nasenkapsel eines Embryo von 28 mm Länge, modelliert von G. Levi. Anatom.-biolog. Institut zu Berlin.

Fig. 148.

Knorpelige Nasenkapsel des 28 mm langen Embryo, von oben gesehen, 25-fach vergr.

Die Nasenkapsel ist viel vollständiger geworden. Vom Körper des Keilbeins geht das kräftige Septum aus, das vorn in großer Ausdehnung mit den Seitenplatten zusammenhängt. An der Stelle dieses Zusammenschlusses findet sich an der Außenseite eine Rinne. Die Seitenplatten laden kräftig aus und finden hinten wieder Anschluß an den Keilbeinkörper, so daß beiderseits ein langgestrecktes Loch entsteht, durch dessen vorderen Teil die Riechnerven in das Epithel der Nasenhöhle hindurchtreten.

Oben haben sich langgestreckte Knorpelplatten herausdifferenziert, die mit dem oberen Rand der Seitenwände zusammenhängen und die vorderen Teile der Orbitalflügel des Keilbeins darstellen. Sie werden als cartilago spheno-ethmoidalis bezeichnet.

Fig. 149.

Knorpelige Nasenkapsel des 28 mm langen Embryo von vorn und links, 25-fach vergr.

Die Seitenplatten der Nasenkapsel haben eine bedeutende Ausbildung erfahren. Es sind lange, weit herabreichende, konvex vorgebuchtete Knorpelplatten, die oben mit dem Septum verwachsen, oben-hinten mit den Orbitalflügeln. Ihr unterer Rand biegt sich nach innen um und liegt im Maxilloturbinale.

Der Oberkieferknochen ist bereits angelegt und deckt einen Teil der Nasenseitenwand.

Fig. 150.

Knorpelskelett der rechten Nasenseitenwand eines Embryo von ca. 12 Wochen. Modell von Kallius, 45-fach vergr.

Die Seitenwand ist von der Innenseite dargestellt, so daß die Muschelwülste sichtbar sind. Die Schnittfläche, in der die Nasenseitenwand oben mit dem Septum zusammenhängt, ist weiß gelassen. Links befindet sich der vordere, die apertura externa seitlich begrenzende Rand. Unten ist die Wand nach innen zur unteren Muschel eingerollt. Ueber dieser tritt die Stütze der mittleren Muschel hervor. .Die obere knorpelige Muschel wird nur durch eine schwach hervortretende Leiste gebildet. Oben hängt die Seitenwand durch die cartilago spheno-ethmoidalis mit den kleinen Keilbeinflügeln zusammen. Von dieser Vereinigungsstelle, die in der Verlängerung der weiß gehaltenen Schnittfläche liegt und ein kleines Loch zeigt, würden nach Bildung der lamina cribrosa Knorpelstäbe nach dem Septum laufen und hier quer geschnitten sein.

Fig. 151—155.

Nasenskelett eines Embryo von 80 mm Länge. Anatom.-biolog. Institut zu Berlin.

Das Knorpelcranium steht auf der Höhe seiner Ausbildung. Deckknochen sind bereits in großer Ausdehnung gebildet, sie sind gelb getönt. Dagegen ist von enchondraler Verknöcherung in der Nasenkapsel noch nichts zu erkennen.

Fig. 151.

Modell der Nasenkapsel des 8 cm langen Embryo von oben, 8-fach vergr.

Die Knorpelkapsel ist bedeutend vollständiger und solider geworden. Das Septum hat sich auch oben durch Knorpelspangen mit den Seitenplatten vereinigt, die die früher einheitliche Oeffnung zur lamina cribrosa umgestaltet haben. Sie wird von der crista galli überragt. Seitlich steht die Kapsel in breiter Verbindung mit der cartilago spheno-ethmoidalis.

Von der Nasenkapsel ist vorn ein Teil der Seitenplatten zu sehen, die in der Mitte, an der Vereinigungslinie mit dem Septum, eine Rinne tragen. Seitlich liegen ihnen die kleinen Tränenbeine an.

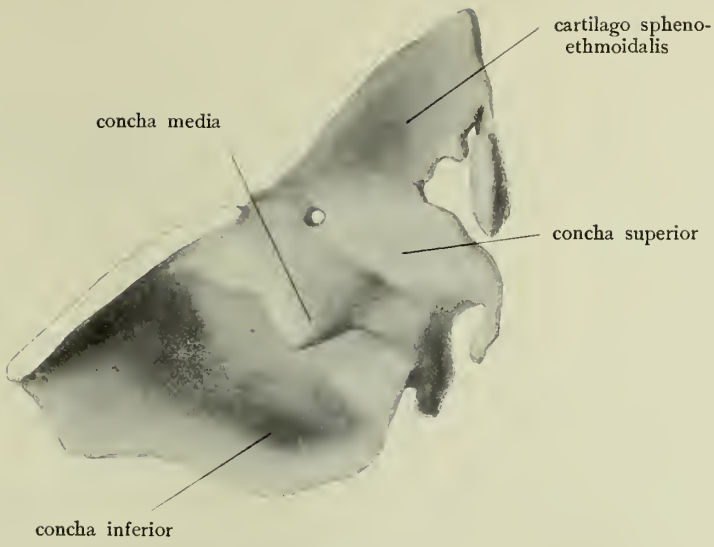

Fig. 150.

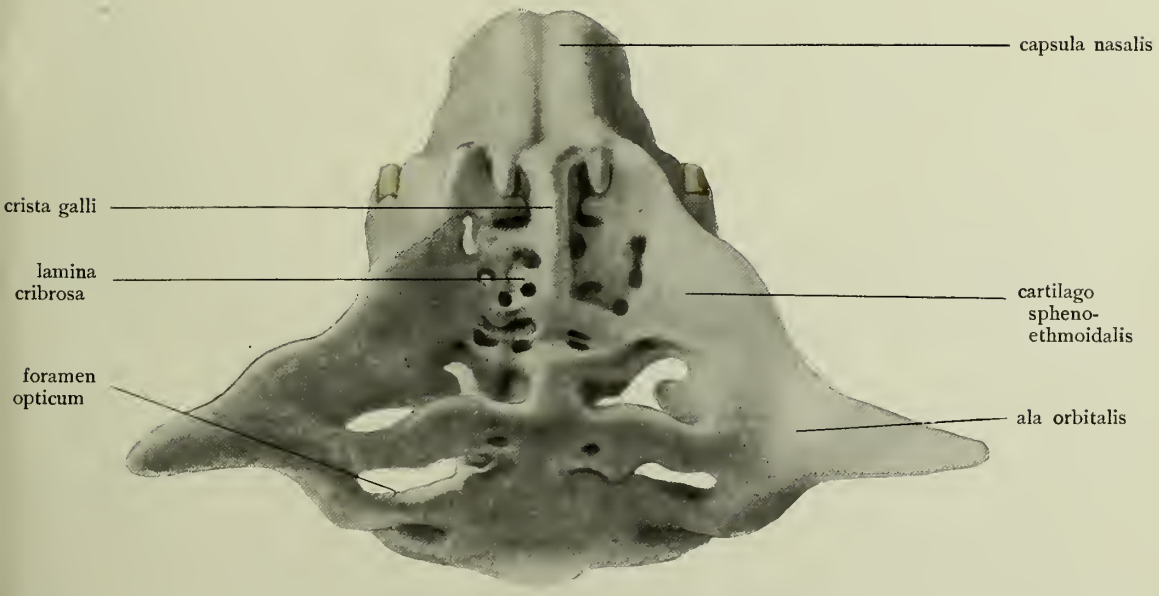

Fig. 151.

Verlag von Gustav Fischer in Jena.

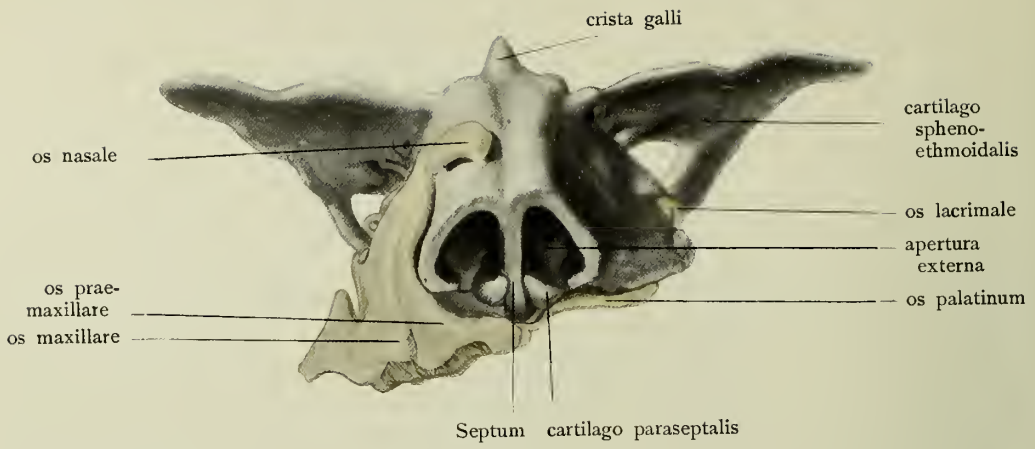

Fig. 152.

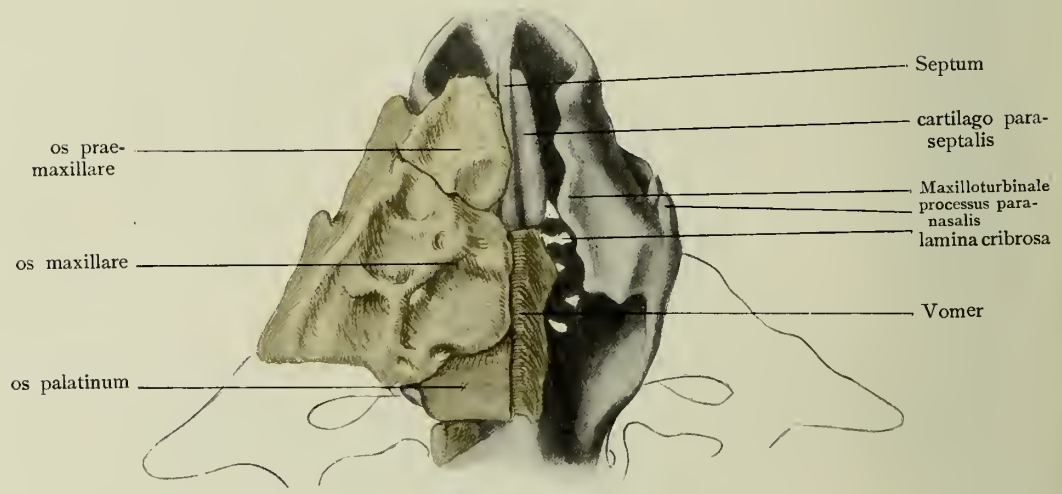

Fig. 153.

Verlag von Gustav Fischer in Jena.

Fig. 152.

Nasenkapsel des 8 cm langen Embryo von vorn, 8-fach vergr.

Von vorn sieht man auf die aperturae externae, die zwischen septalem und Seitenwandknorpel liegen. Letzterer biegt sich unten nach medial um. Zu Seiten des unteren Randes des Septalknorpels befinden sich die cartilagines paraseptales.

Die Seitenplatten werden zum großen Teil durch Knochen gedeckt, die auf der linken Seite des Bildes dargestellt worden sind. Der oberen vorderen Wand liegt das noch kleine Nasenbein auf, unter dem die im Gesichtsteil schon verschmolzenen Ober- und Zwischenkiefer liegen. Rechts sind diese Knochen entfernt, so daß das kleine Tränenbein und die Gaumenplatte des Gaumenbeins sichtbar werden.

Fig. 153.

Nasenskelett des 8 cm langen Embryo von unten, 8-fach vergr.

Die linke Seite der Abbildung zeigt wieder die Knochen, die rechte nach deren Entfernung die knorpelige Nasenkapsel.

Die Knorpelkapsel ist unten nicht vollständig, da eine lange breite Spalte den nach medial umgebogenen, die Knorpelstütze der unteren Muschel bildenden Rand der Seitenplatte vom Nasenscheidewandknorpel trennt. Verengt wird die Spalte nur durch die langen, dem Septum anliegenden cartilagines paraseptales. Man sieht daher durch diese Lücke hindurch bis zur Decke der Nasenkapsel, der lamina cribrosa mit ihren Löchern. An der Seitenwand der Nasenkapsel springt der nach vorn gerichtete processus paranasalis hervor.

Links sind die durch die sutura incisiva getrennten Gaumenteile des os praemaxillare und maxillare sichtbar, hinter letzterem das os palatinum, das sich eine Strecke weit über (im Bild unter) den Oberkiefer lagert. Vom hinteren unteren Rand des Septum wächst das schon einheitliche Pflugscharbein nach oben.

Fig. 154.

Nasenskelett des 8 cm langen Embryo von der linken Seite, nach Kollmann in die Umrisse des Gesichts des Embryo eingezeichnet. 8-fach vergr.

Diese Abbildung zeigt die Seitenwand der Nasenkapsel in ganzer Ausdehnung. Sie ist oben mit der cartilago spheno-ethmoidalis in Verbindung, vorn-oben mit dem Septum. Unten biegt sie sich in die untere Muschel um und deckt die Scheidewand bis auf deren unteren Rand, so daß die cartilagines paraseptales und das Pflugscharbein sichtbar sind. Unter dem kleinen Tränenbein ragt der processus paranasalis nach vorn. Das Gaumenbein legt sich mit seiner vertikalen Platte der Innenseite des Nasenseitenwandknorpels an. Oberkiefer und Nasenbein sind nur auf der rechten Seite des Modells dargestellt.

Fig. 155.

Das Schicksal der Knorpelkapsel der Nase.

In das Modell des 8 cm langen Embryo, an dem alle Knochen entfernt sind, sind die Zonen verschiedenen Schicksals kenntlich gemacht. Weiß gelassen sind die Teile, die sich bis ins postfetale Leben knorpelig erhalten, punktiert die enchondral verknöchernden, schraffiert die durch Auflagerung von Deckknochen zu Grunde gehenden Partieen.

Erhalten bleiben der vordere Teil der Nasenseitenwand und des Septum mit den paraseptalen Knorpeln, die das Knorpelgerüst der äußeren Nase aufbauen. Enchondral verknöchern der hintere obere Teil von Seitenwand und Septum mit crista galli sowie die lamina cribrosa zum Ethmoid, die hintere Kuppel zu den conchae sphenoidales, der umgebogene untere Teil der Seitenplatte zum Maxilloturbinale, endlich der processus paranasalis, der in den Oberkiefer aufgeht. Zugrunde geht die cartilago spheno-ethmoidalis, die Seitenplatte unter dem Nasenbein, Tränenbein und Oberkiefer, der hintere untere Teil des Septum zwischen den Platten des Vomer.

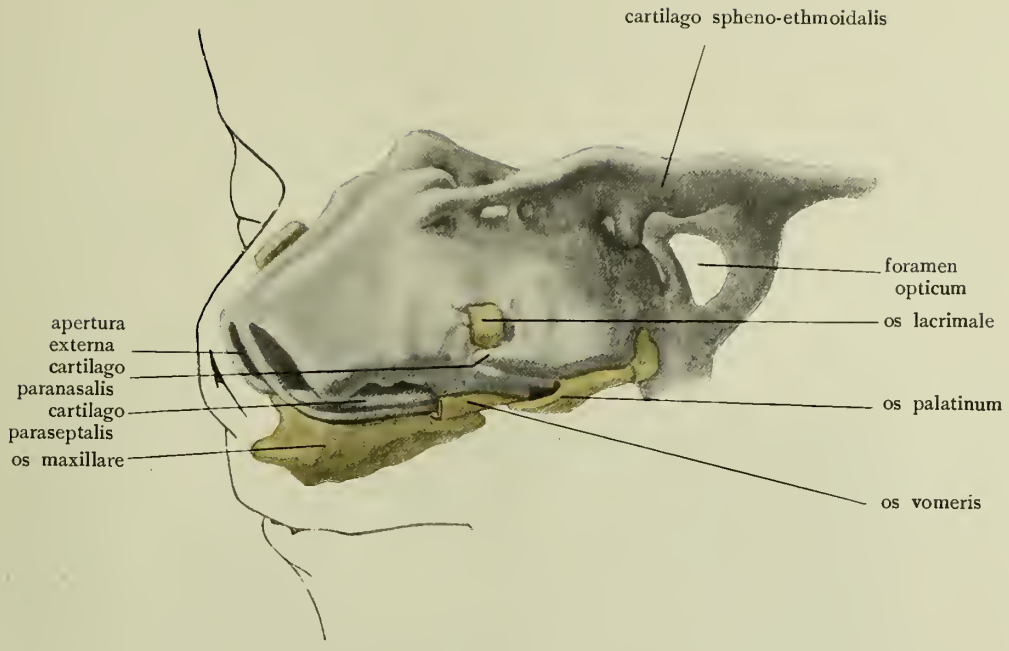

Fig. 154.

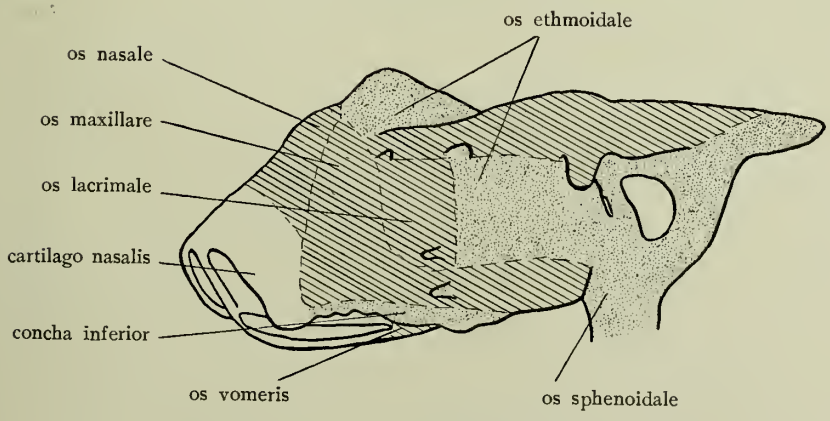

Fig. 155.

Verlag von Gustav Fischer in Jena.

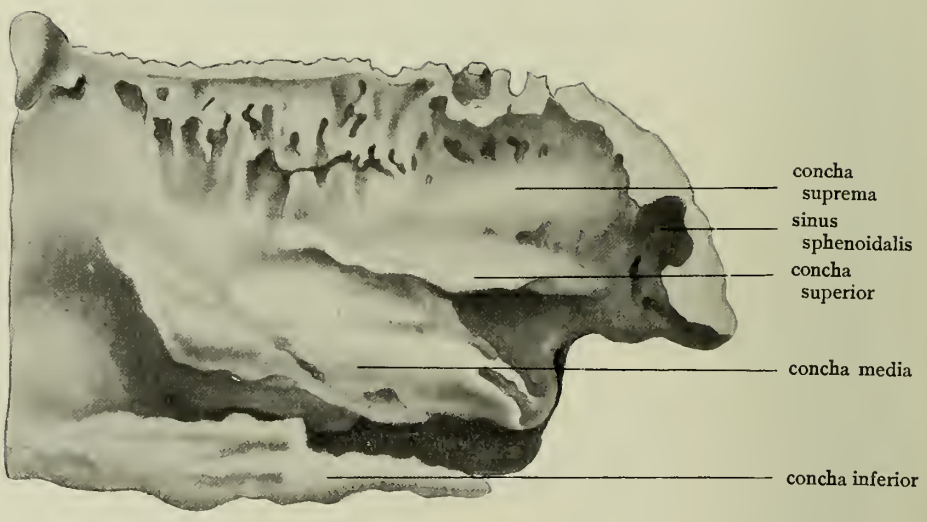

Fig. 156.

Verlag von Gustav Fischer in Jena.

Fig. 156.

Innenseite der rechten knorpeligen Nasenseitenwand eines 4-monatlichen Embryo, nach Killian, 10-fach vergr.

Der vordere Teil des Modells ist abgeschnitten. Die Knorpelwand, die in früheren Figuren ein glattes Aussehen zeigte, sieht rauh und zerklüftet aus.

Die Muscheln haben sich viel weiter ausgebildet. Der untere Rand ist zur unteren Muschel eingerollt, mittlere und obere ragen weit in die Nasenhöhle ein. Ueber der letzteren zeigt eine Verdickung die Anlage einer obersten knorpeligen Muschel. Die hintere Kuppel der Seitenlamelle ist in ziemlicher Ausdehnung durch den sinus sphenoidalis ausgehöhlt.

Fig. 156a—d.

Entwicklung der Knorpel der äußeren Nase, nach Modellen von Gr. Rehmke.

Fig. 156a und b.

Modell des vorderen Teils des knorpeligen Nasenskeletts eines Embryo von 13—14 Wochen (etwa 75 mm Steißscheitellänge), 20-fach vergr., nach Gr. Rehmke. Fig. 156a das Knorpelmodell von vorn, Fig. 156b von der linken Seite gesehen.

Der vordere Rand der Nasenkapsel ist nicht mehr glatt abgeschnitten, wie in Fig. 151—154, sondern hat sich in verschiedene Zipfel ausgezogen. Von den Seitenwänden ist jederseits medial vom Nasenvorhof, also noch innerhalb der Nasenscheidewand, eine lange Spange ausgewachsen, die nach vorn und dann nach unten läuft und das septum cartilagineum nach vorn überragt. Weiter lateral entwickelt sich von dem vorderen Rand ein stumpfer und dann ein spitzer Vorsprung, doch ist noch keine Abgliederung der Fortsätze eingetreten. Ueber dem stumpfen Zipfel ist die Knorpelwand, die vorher gleichmäßig konvex vorgebaucht war, eingesunken. So wird der Vorhof der Nase von komplizierten Knorpelspangen eingefaßt.

Am unteren Rand des knorpeligen Septum finden sich die cartilagines paraseptales, die auf beiden Seiten etwas verschieden gestaltet sind. Die Platte des Jakobsonschen Knorpels entwickelt nach vorn zwei Fortsätze, von denen der untere kompliziert gewunden ist, indem er erst lateral läuft und dann sich nach oben-medial wendet, um sich mit dem Septumknorpel zu vereinigen. Auf der rechten Seite ist diese Spange durch Bindegewebe in zwei Stücke zerteilt.

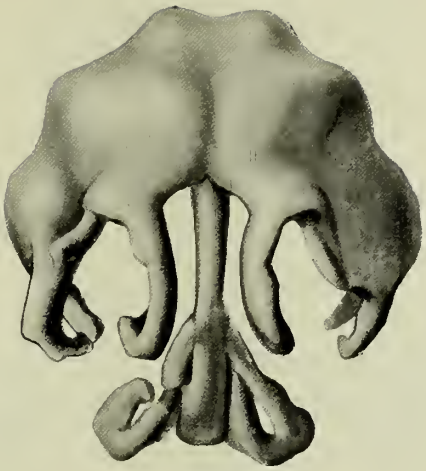

Fig. 156a.

Fig. 156b.

Verlag von Gustav Fischer in Jena.

Fig. 156 c.

Fig. 156 d.

Verlag von Gustav Fischer in Jena.

Fig. 156c und d.

Modell des vorderen Teils der knorpeligen Nasenkapsel eines Embryo von 30—32 Wochen (etwa 275 mm Sitzhöhe), 7,5-fach vergr., nach Gr. Rehmke.

Fig. 156c von vorn, Fig. 156d von der linken Seite gesehen.

Die ins Nasenseptum ausgewachsene Spange ist breiter geworden und hat sich mit einem Teil der Seitenwand, der den stumpfen Zipfel des Vorderrandes in sich faßt, fast vollständig von der übrigen Knorpelkapsel abgelöst. So entsteht ein Halbring, der den Nasenvorhof von medial, dorsal und lateral einhüllt. Er entwickelt sich zu der cartilago alaris maior, die sich also teilweise durch Auswachsen, teils durch Abgliederung von der Knorpelkapsel bildet. Im medialen oberen Winkel dieses Alarknorpels gliedert sich noch ein kleines Knorpelstückchen ab, auf der rechten Seite bereits isoliert, links noch mit der Hauptmasse zusammenhängend, das zur cartilago sesamoidea wird. Der hintere spitze Zipfel der Seitenwand hat sich in zwei Stückchen aufgelöst, die zu den cartilagines alares minores werden. Die cartilagines laterales sind noch nicht differenziert; sie gehen ohne Grenze in die unter den Nasenbeinen gelegene Knorpelkapsel über und werden erst durch deren Degeneration lange nach der Geburt isoliert.

Von der cartilago paraseptalis hat sich vorn ein kleines Knorpelstückchen abgelöst; seitlich zieht sich von ihr eine Spange aus.

Fig. 157.

Gaumenfläche des Schädels eines 1-jährigen Kindes, nach Inouye.

Die Figur zeigt die Abgrenzung des Zwischenkiefers besonders gut ausgebildet. Vom foramen incisivum läuft in querer Richtung, stark nach hinten sich ausbiegend, die sutura incisiva nach der Scheidewand zwischen äußerem Schneidezahn und Caninus (oder nur wenig weiter nach hinten), so den Zwischenkiefer mit den Incisivis vom Oberkiefer abtrennend. In geringer Entfernung vom Anfang der Naht zieht von ihr eine zweite Sutur nach vorn-seitlich der Grenze zwischen den beiden Schneidezähnen zu, ohne sie aber zu erreichen, die sutura interincisiva, die nur als Verwachsungsstelle zwischen den beiden Gaumenfortsätzen des einheitlich angelegten Zwischenkiefers aufzufassen ist (s. Fig. 159) und nicht eine doppelte Anlage des Zwischenkiefers beweist.

Fig. 158.

Gesichtsteil des Schädels desselben 1-jährigen Kindes, nach Inouye.

An dem Schädel ist einmal die geringe Höhe des apertura piriformis und des Oberkiefers zu beachten, wie sie Kindern zukommt, dann aber eine Naht, die vom processus frontalis des Oberkiefers den vorderen, die apertura piriformis begrenzenden Teil abtrennt. Dies ist die den Zwischenkiefer vom Oberkiefer scheidende sutura incisiva, die an dieser Stelle nur selten erhalten bleibt. Sie zeigt, daß an der Begrenzung des apertura piriformis nicht das Maxillare, sondern allein das Praemaxillare teilnimmt.

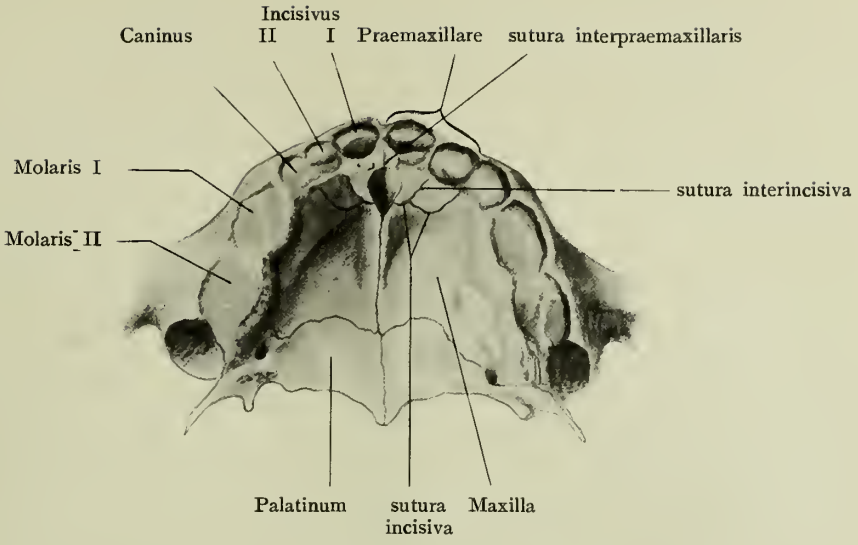

Fig. 157.

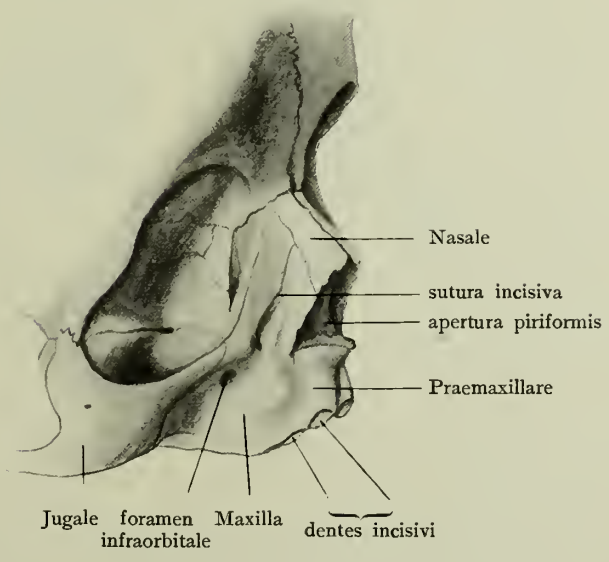

Fig. 158.

Verlag von Gustav Fischer in Jena.

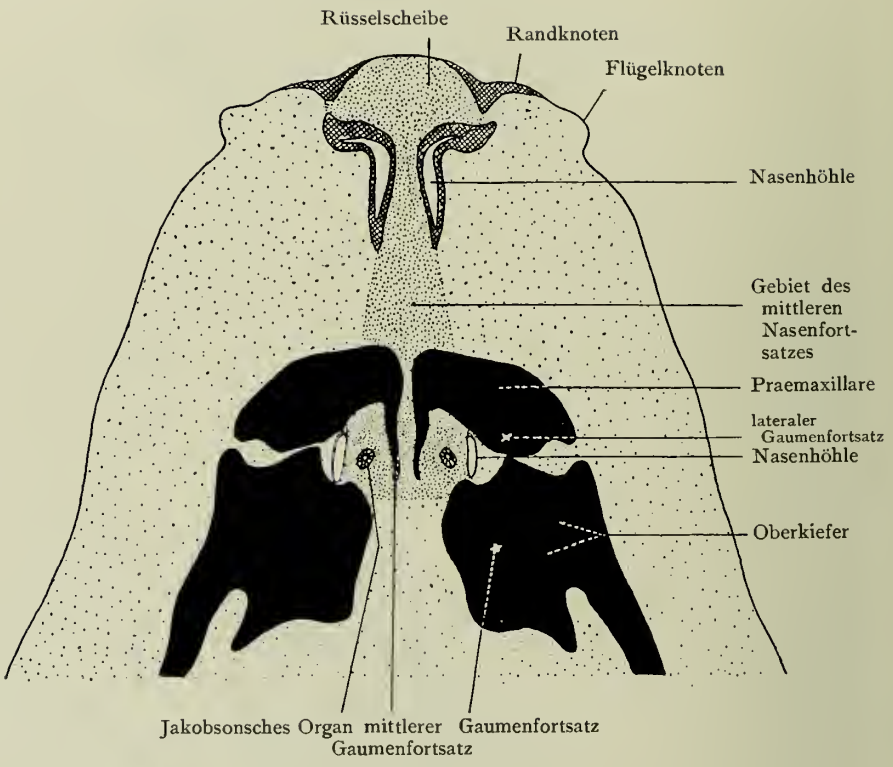

Fig. 159.

Verlag von Gustav Fischer in Jena.

Fig. 159.

Zeichnerische Rekonstruktion des Zwischenkiefers eines Maulwurfsembryo von 37,7 mm größter Länge, nach Inouye.

Die Figur ist in der Weise hergestellt, daß in einem Horizontalschnitt durch Gaumen und Nasenhöhle des Embryo die Ausdehnung des Zwischenkiefers und Oberkiefers, wie sie sich aus benachbarten Schnitten ergibt, eingetragen ist, so daß man gewissermaßen das knöcherne Gerüst des Gaumens von der Mundhöhle aus betrachtet.

Die Nasenhöhle ist zweimal angeschnitten, vorn und hinten. Am Schnauzenende sind einige dem Maulwurf eigentümliche Höcker mit den Bezeichnungen von Inouye versehen.

Der Zwischenkiefer ist ein durchaus einheitlicher Knochen, der nur zwei Fortsätze nach dem Gaumen zu schickt. Die zwischen diesen gelegene Lücke schließt sich immer mehr und bildet so wohl beim Menschen die sutura interincisiva, die mit Unrecht als wichtige Verwachsungsnaht zwischen zwei getrennten Anlagen des Knochens angesehen und für die seitliche Kieferspalte verantwortlich gemacht wurde. Das Gebiet des mittleren Nasenfortsatzes ist dicht punktiert. Seine seitliche Grenze läuft zwischen den Gaumenfortsätzen des Zwischenkiefers hindurch.

Entwicklung der Muskulatur von Nase und Gaumen.

Fig. 160—168.

Die Figuren 160—168 sind sämtlich nach Abbildungen von Futamura hergestellt. Die Gesamtansichten zeigen die tiefe oder die oberflächliche Lage der Muskulatur in Sagittalprojektion aus frontalen Schnitten rekonstruiert.

Fig. 160.

Embryo von 6 Wochen, 20-fach vergr.

Oberflächliche Schicht der Platysmamuskulatur. Von Futamura als platysma faciei bezeichnet.

Die Muskelschicht überzieht als einheitlicher Schleier, ohne in Einzelmuskeln zerfallen zu sein, das Gesicht und mit ihm die äußere Nase.

Fig. 161.

Menschlicher Embryo von 6 Wochen, 20-fach vergr. Tiefe Schicht der Gesichtsmuskulatur.

Die tiefe Schicht der Gesichtsmuskulatur, sphincter colli nach Futamura, hat sich in diesem Stadium bereits in einzelne Muskeln differenziert und bildet u. a. ringförmige Schließmuskeln um Mund, Ohr, Auge und auch um die Nase. Letzterer, der orbicularis nasi, umzieht das Geruchsorgan, liegt also teilweise im Septum, nicht ringförmig der Nase auf, wie es in der Projektion scheinen könnte; der rechte Teil des Ringes ist tiefer in der Nasenscheidewand gelegen. Von ihm laufen vergängliche Züge nach der Stirn.

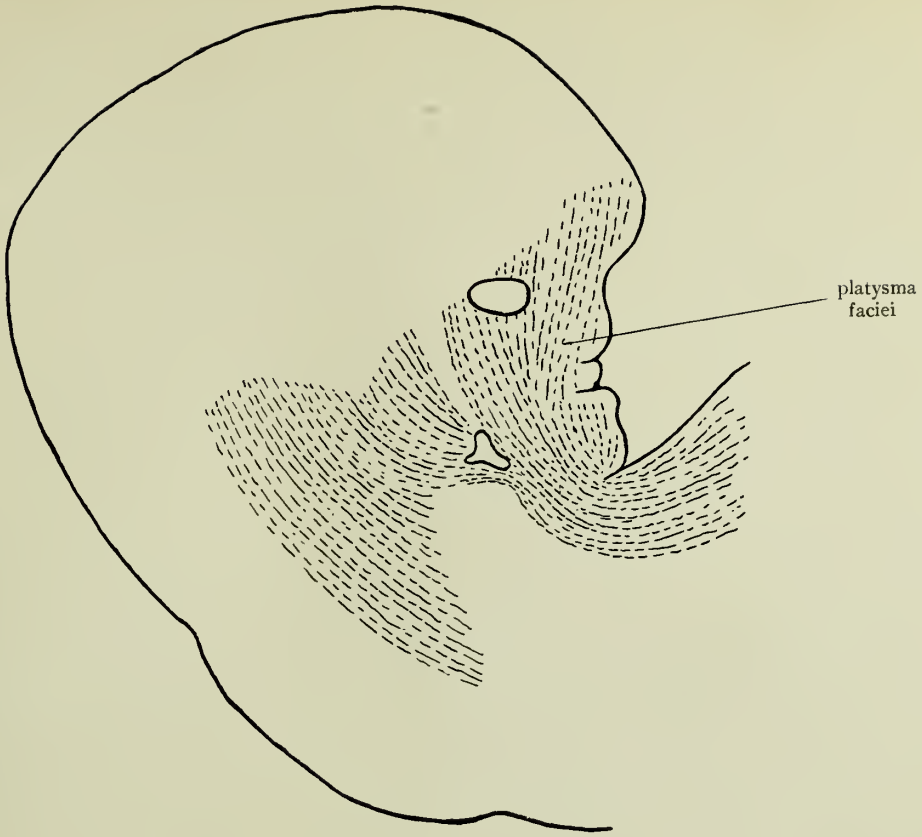

Fig. 160.

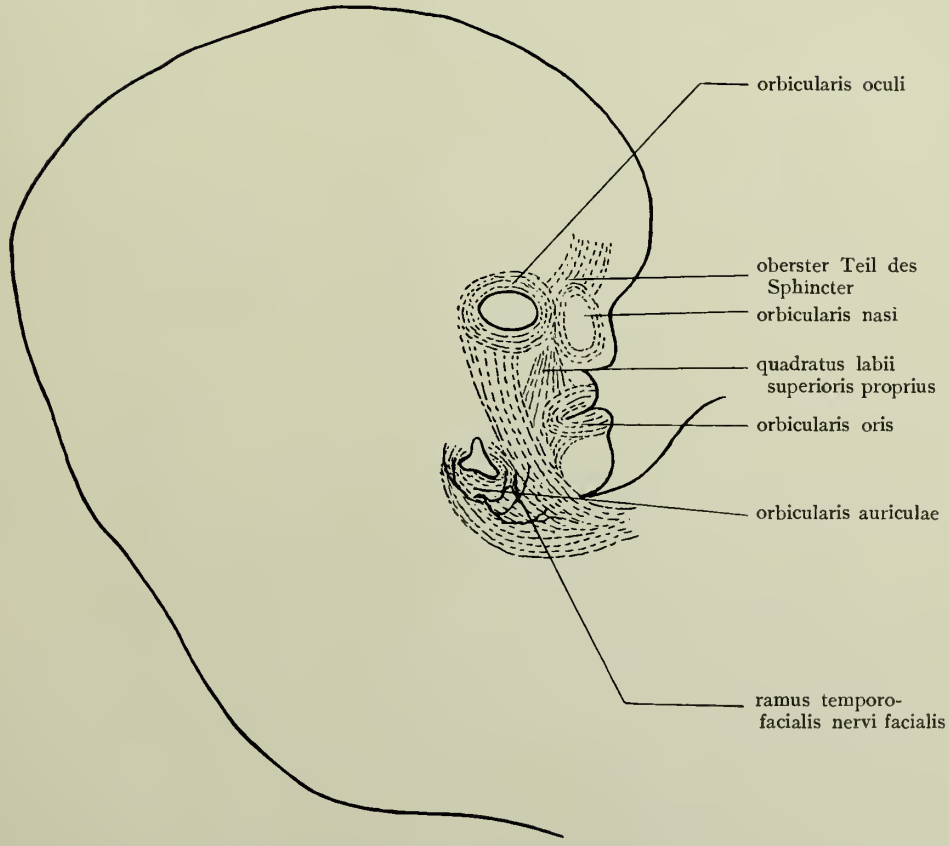

Fig. 161.

Verlag von Gustav Fischer in Jena.

Fig. 162.

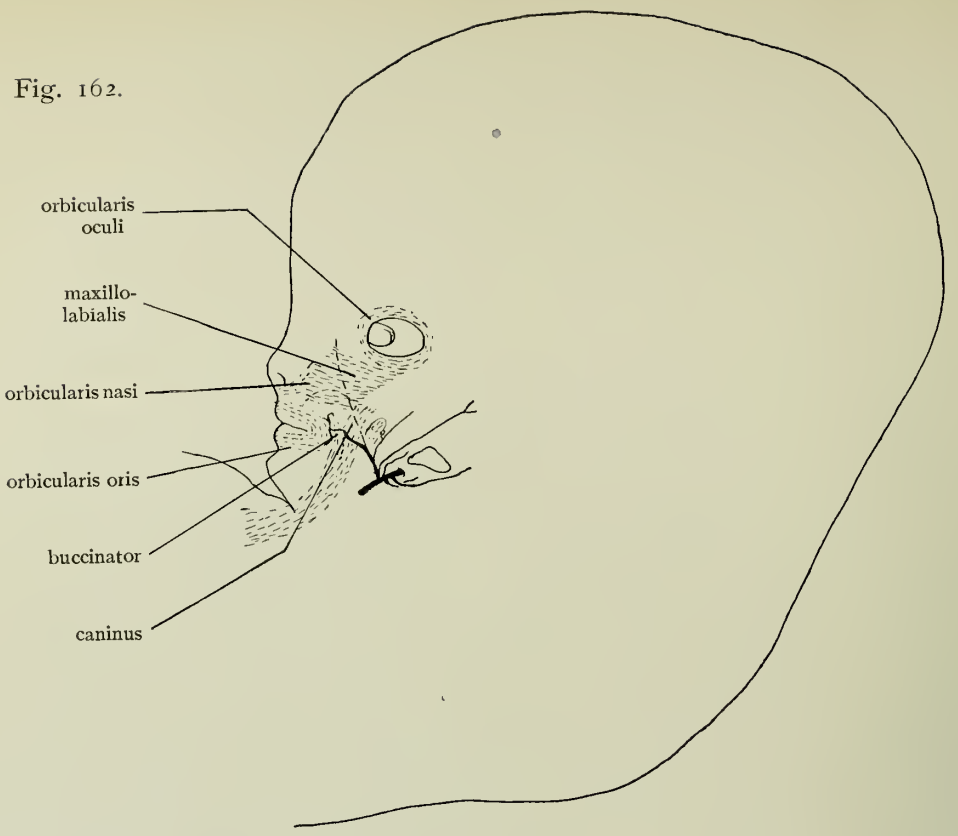

Fig. 163.

Verlag von Gustav Fischer in Jena.

Fig. 162.

Menschlicher Embryo von 7 Wochen, 12-fach vergr. Oberflächliche Schicht der Facialismuskulatur.

Auch die oberflächliche Schicht zerfällt jetzt in einzelne Muskelzüge. Deutlich erkennbar ist schon das caput angulare des quadratus labii superioris (levator labii superioris alaeque nasi) und der oberflächliche Teil des orbicularis oculi.

Fig. 163.

Menschlicher Embryo von 7 Wochen, 12-fach vergr. Tiefere Schicht der Platysmamuskulatur.

Die tiefe Schicht hat sich weiter umgebildet. Der orbicularis oculi ist stark atrophisch geworden, vom orbicularis nasi ist die mediale Portion fast ganz geschwunden; nur die seitliche ist noch ausgebildet. Der orbicularis oris bleibt dagegen kräftig; caninus und buccinator haben sich herausdifferenziert.

Fig. 164.

Menschlicher Embryo von 8—9 Wochen, 14-fach vergr. Tiefe und oberfächliche Muskulatur gleichzeitig dargestellt.

Von der tiefen Schicht ist der sphincter nasi vollständig geschwunden. Teilweise ersetzen ihn Bündel, die vom orbicularis oris als musculus nasalis an Septum und Flügel der Nase laufen. Ebenso ist der tiefe orbicularis oculi nicht mehr zu erkennen, ihn bildet die oberflächliche Schicht ganz neu. Vom oberflächlichen medialen Teil des quadratus labii superioris, dem levator labii superioris alaeque nasi, zweigen Bündel auf den Nasenrücken ab.

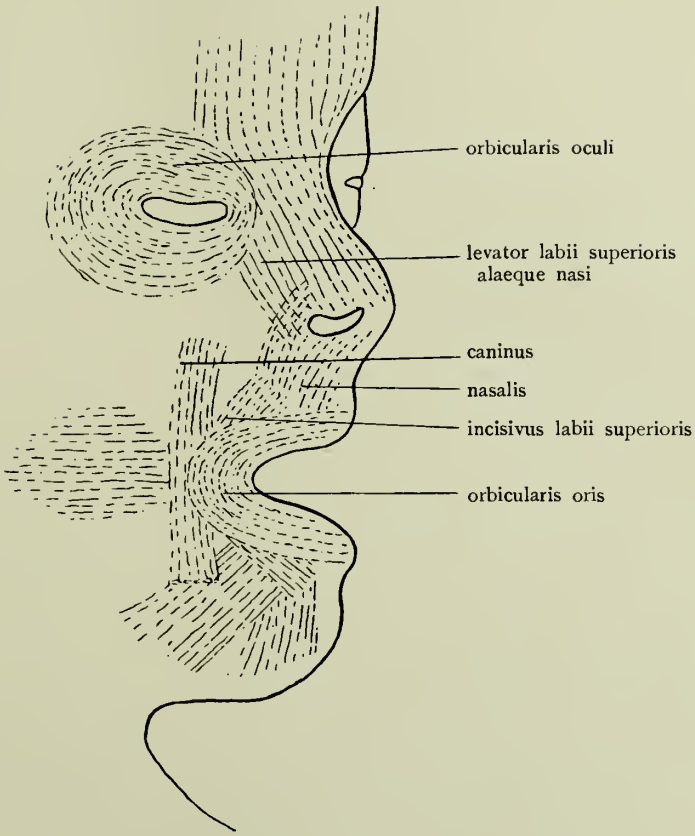

Fig. 164.

Verlag von Gustav Fischer in Jena.

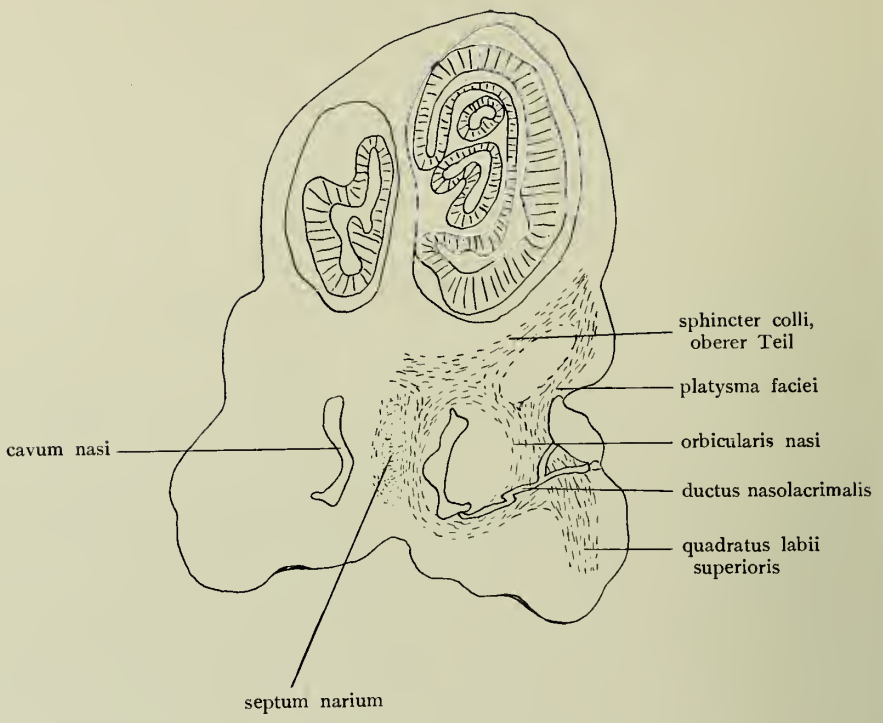

Fig. 165.

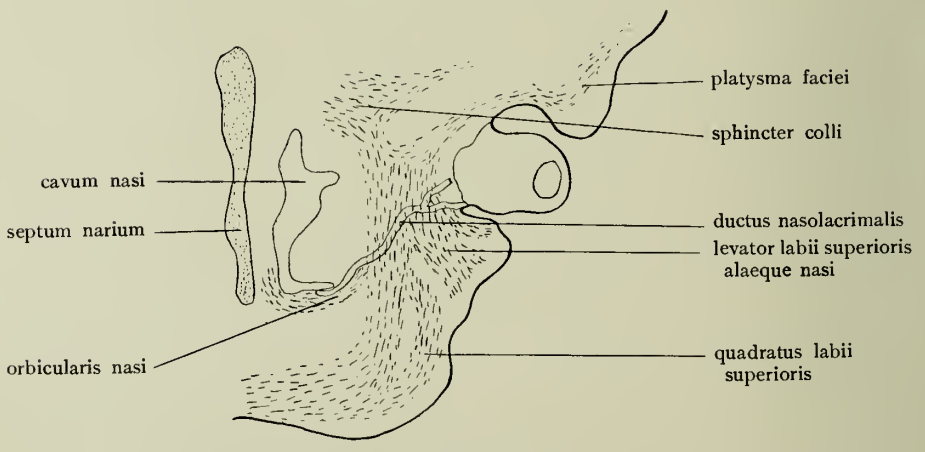

Fig. 166.

Verlag von Gustav Fischer in Jena.

Fig. 165.

Menschlicher Embryo von 6 Wochen, Frontalschnitt durch die Gegend des ductus nasolacrimalis, 28-fach vergr. Vergleiche die Konstruktionsbilder von demselben Embryo Fig. 160 und 161.

Der etwas schräg geführte Schnitt zeigt oben die Gehirnhemisphären, unter ihnen die geschlossene Nasenhöhle; rechts ist das Auge angeschnitten, zu dem der Tränennasengang hinläuft. Um das Geruchsorgan zieht der orbicularis nasi, der einen vollständigen Ring bildet, also auch im Septum liegt. Der quadratus labii superioris hat sich noch nicht in seine einzelnen Teile gegliedert.

Fig. 166.

Menschlicher Embryo von 7 Wochen, Frontalschnitt durch die Gegend des ductus nasolacrimalis, 25-fach vergr. Vergleiche hierzu die Konstruktionsbilder von demselben Embryo Fig. 162 und 163.

Der Schnitt ist durch dieselbe Gegend gelegt, wie der vorige, Fig. 165; abgebildet ist von ihm nur der rechte untere Teil mit Nasenhöhle und Augen.

Vom orbicularis nasi ist der septale Teil fast vollständig geschwunden, nur der laterale existiert noch. Neu differenziert hat sich aus der oberflächlichen Schicht der levator labii superioris alaeque nasi.

Fig. 167.

Frontalschnitt durch die Gaumengegend eines menschlichen Embryo von 7 Wochen, nach Futamura, 29-fach vergr.

Gezeichnet ist die rechte Hälfte des Schnittes; man sieht den rechten Gaumenfortsatz neben der Zunge nach unten ragen.

Dieser ist angefüllt mit einem undifferenzierten Vormuskelgewebe, das in Zusammenhang mit den tiefen Schichten des Platysma steht, also aus diesem sich herleitet.

Fig. 168.

Frontalschnitt durch die Gaumengegend eines menschlichen Embryo von 7 Wochen, etwas weiter nach hinten von Schnitt 167, nach Futamura, 29-fach vergr.

Das Vormuskelblastem, das die Gaumenplatten anfüllt, ist hier nicht mehr in Verbindung mit dem Platysma, da es von vorn nach hinten in den späteren weichen Gaumen einwächst und der Schnitt durch den hinteren Teil des Gaumens geführt ist. Zwischen beide Muskellager schiebt sich die Anlage der Kaumuskulatur ein, von der sich der tensor veli palatini abspaltet. Aus der Facialismuskulatur differenziert sich der levator veli palatini.

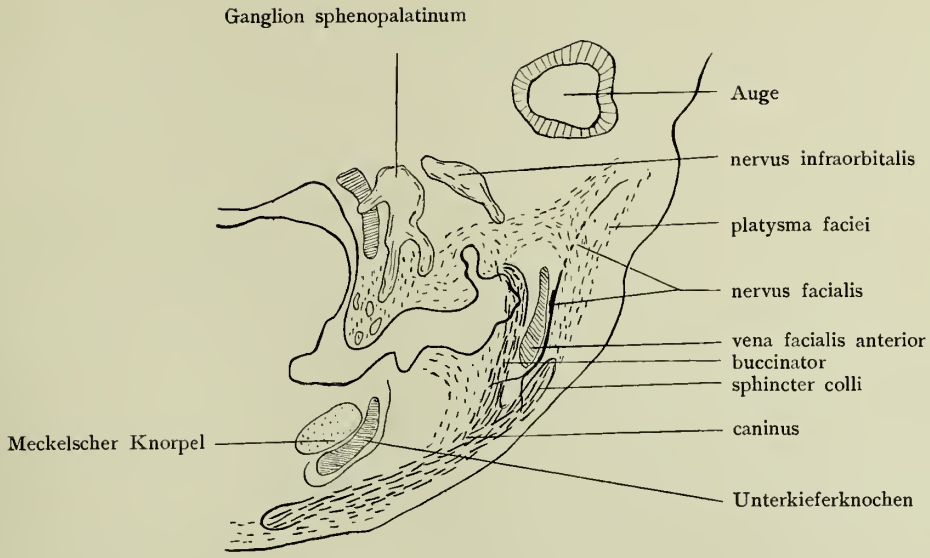

Fig. 167.

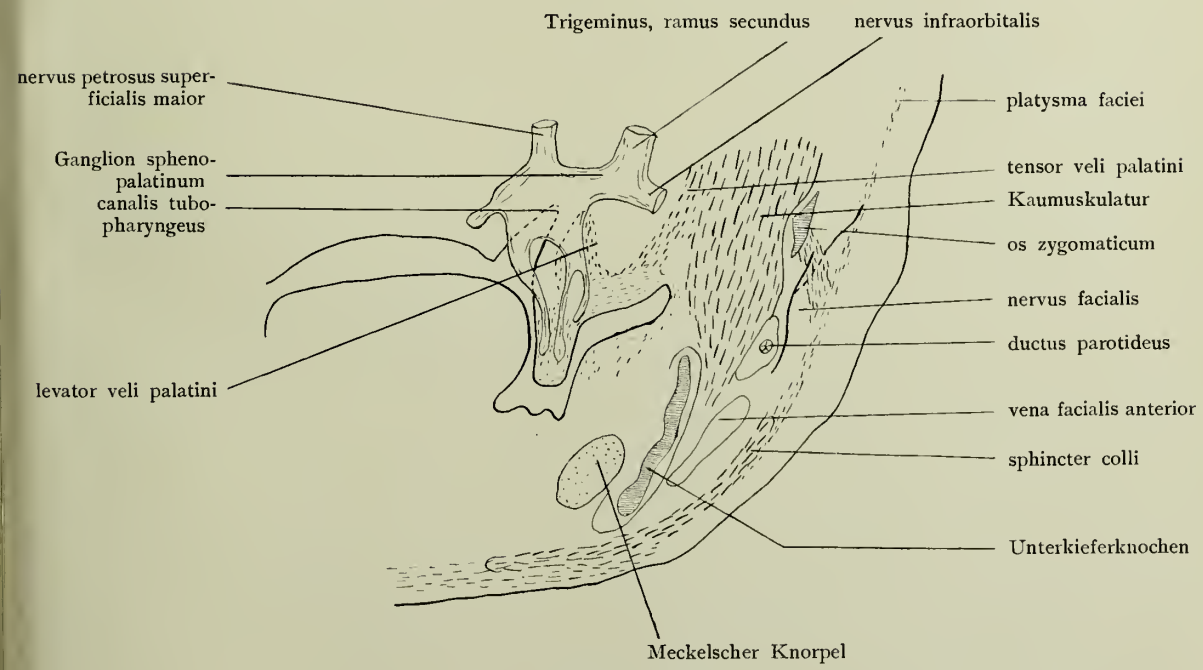

Fig. 168.

Verlag von Gustav Fischer in Jena.

Missbildungen von Nase und Gaumen (Gesichtsspalten).

Fig. 169—189.

Fig. 169 und 170.

Zwei Abbildungen von unvollständigen seitlichen Lippenspalten (Cheiloschisis, Hasenscharten), nach Ammon.

Die Spalten befinden sich auf der linken Seite, auf der sie häufiger beobachtet werden, als rechts.

Fig. 169.

Die Mißbildung besteht in einer ganz geringen Einkerbung der Oberlippe links vom Philtrum. Das Lippenrot ist nur am Lippenrand gespalten und an dieser Stelle etwas nach dem Nasenloch zu emporgehoben. Im übrigen erscheint die Oberlippe völlig normal.

Fig. 170.

Die Spalte greift hier etwas tiefer, da sie durch das Lippenrot in ganzer Ausdehnung durchzieht und noch ein Stück weiter hinaufläuft, ohne aber das Nasenloch zu erreichen. Als Zeichen dafür, daß die Spaltung anfangs die ganze Lippe ergriffen hatte und im oberen Teil erst später verheilt ist, findet sich ein narbiger Streifen vom oberen Ende der Fissur bis zum Nasenloch.

Fig. 169.

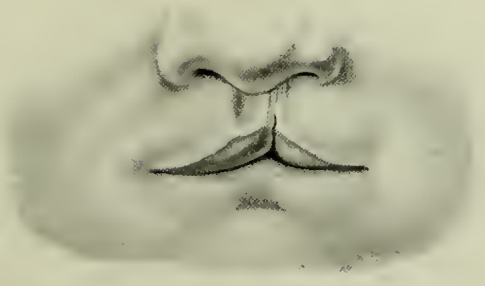

Fig. 170.

Verlag von Gustav Fischer in Jena.

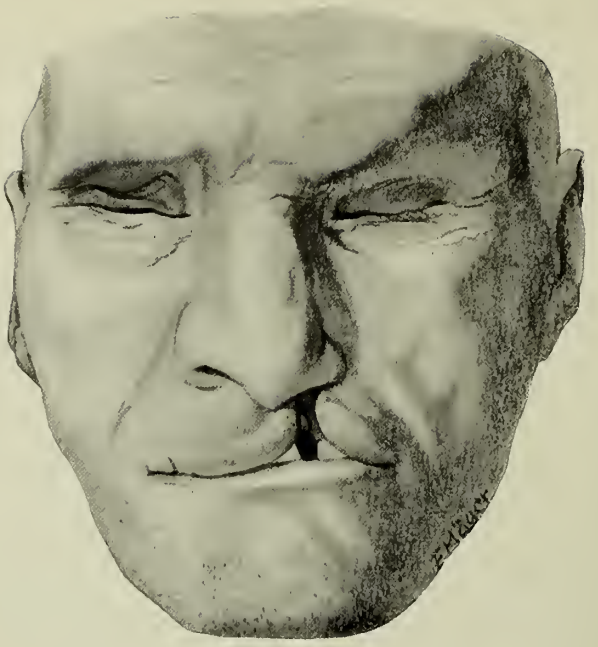

Fig. 171.

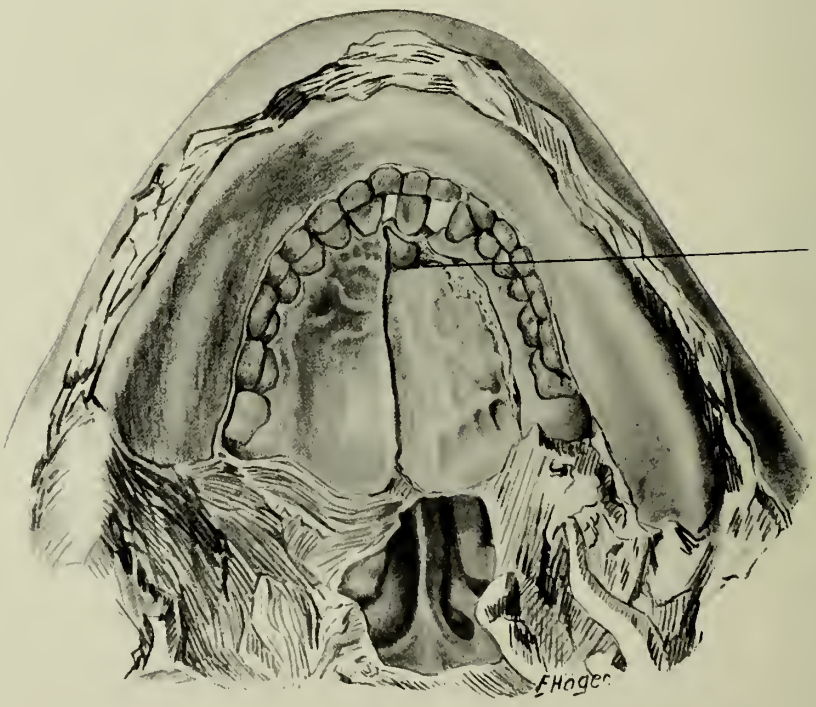

Fig. 172.

Verlag von Gustav Fischer in Jena.

Fig. 171.

Linksseitige Lippenkieferspalte (Hasenscharte) bei einem Mann. Anatom. Institut Greifswald.

In der Oberlippe findet sich links eine breite Spalte. Die Fissur beginnt seitlich von der Mittellinie, zieht das Lippenrot hier in die Höhe und läuft unverschmälert ins linke Nasenloch. In der Tiefe der Lücke sieht man die Schleimhaut des Alveolarfortsatzes eingekerbt und die beiden Schneidezähne durch einen breiten Zwischenraum voneinander getrennt. Die Nase ist nicht deformiert, kaum ein wenig verbreitert.

Fig. 172.

Der Gaumen des in Fig. 171 abgebildeten Kopfes mit linksseitiger Lippenkieferspalte. Von der Innenseite des Unterkiefers sind die Weichteile entfernt, ebenso ist der weiche Gaumen abgeschnitten und von der linken Hälfte des harten Gaumens die Schleimhaut abpräpariert; nur am Alveolarfortsatz ist sie erhalten.

Der harte Gaumen ist vollständig geschlossen. Die Schleimhaut des Alveolarfortsatzes ist aber an der Stelle der Spalte, die vom medialen und lateralen Schneidezahn flankiert wird, deutlich eingekerbt. Im knöchernen Zwischenkiefer reicht die Spalte noch tiefer, nämlich bis an das Loch, das in der Figur als schwarze Grube unterhalb der Schnittfläche der Schleimhaut zwischen den beiden Incisivis erscheint. Es handelt sich also um eine Lippenkieferspalte.

Die unregelmäßige Knochenbildung im Bereich des Zwischenkiefers, insbesondere die Furche, die vom hinteren Ende der Knochenspalte nach der Mitte zu läuft, läßt erkennen, daß auch hier Störungen im Wachstum vorhanden waren und daß früher wohl eine vollständige Lippenkieferspalte bestand, die bis zum canalis nasopalatinus reichte und somit den ganzen primitiven Gaumen durchzog.

Fig. 173.

Rechtsseitige Lippenkieferspalte und Gaumenspalte. Abgeschnittener Kindskopf. Anatomisches Institut Greifswald.

Eine breite Spalte teilt die Oberlippe vollständig, vom freien Rande bis ins rechte Nasenloch, in zwei Teile. Sie überschreitet scheinbar die Mittellinie, doch zeigt sich, daß das linke Nasenloch geschlossen, das septum narium vorhanden ist und diese Teile nur nach links hinübergedrängt sind. Während die linke Nasenhälfte normal gestaltet ist, ist die rechte stark verbreitert und verflacht, das Nasenloch erheblich in die Breite gezogen. Das Lippenrot ist an den Rändern der Spalte in die Höhe gezogen, an dem linken Rand auch zurückgezogen, so daß daselbst ein Teil des Alveolarfortsatzes sichtbar wird, der ebenfalls eine breite Lücke aufweist.

Fig. 174.

Derselbe Kopf, der in Fig. 173 abgebildet worden ist, nach Abziehen der Unterkiefergegend, von vorn unten gesehen.

Man sieht die Spalte, die breit den Gaumen durchzieht, in ganzer Ausdehnung. Die rechte Gaumenplatte ist kurz, ihr freier Rand liegt weit von der Mittellinie entfernt, am hinteren Ende (in der Figur nicht mehr sichtbar) springt die Hälfte des Zäpfchens weiter nach der Mitte zu vor. Da das Septum nicht die Mittellinie einhält, sondern, wie es oft der Fall ist, sich umbiegend mit der linken Gaumenplatte vereinigt hat, ist die rechte Nasenhöhle in großer Ausdehnung eröffnet, so daß man an ihrer Seitenwand die untere, mittlere und über ihr auch die obere Muschel übersehen kann. Der linke weiche Gaumen ist nach links vorn umgeklappt so daß er den harten zum Teil bedeckt; eine lappige Verdichtung seines Randes, anscheinend die linke Hälfte der Uvula, liegt weit seitlich, in der Figur zwischen Zunge und Mundwinkel als Knoten eben noch zu sehen.

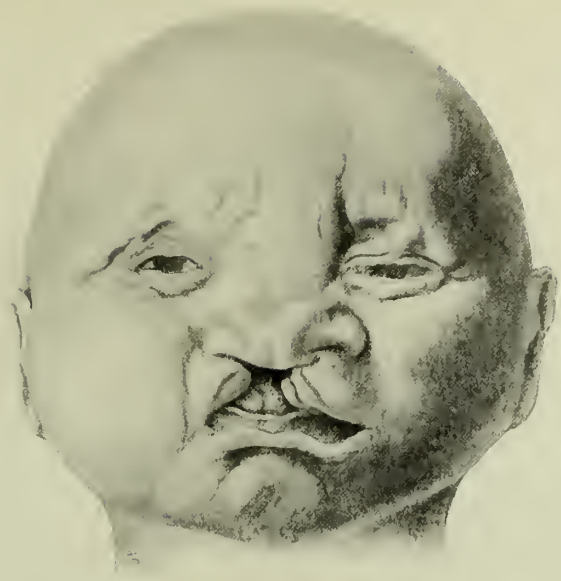

Fig. 173.

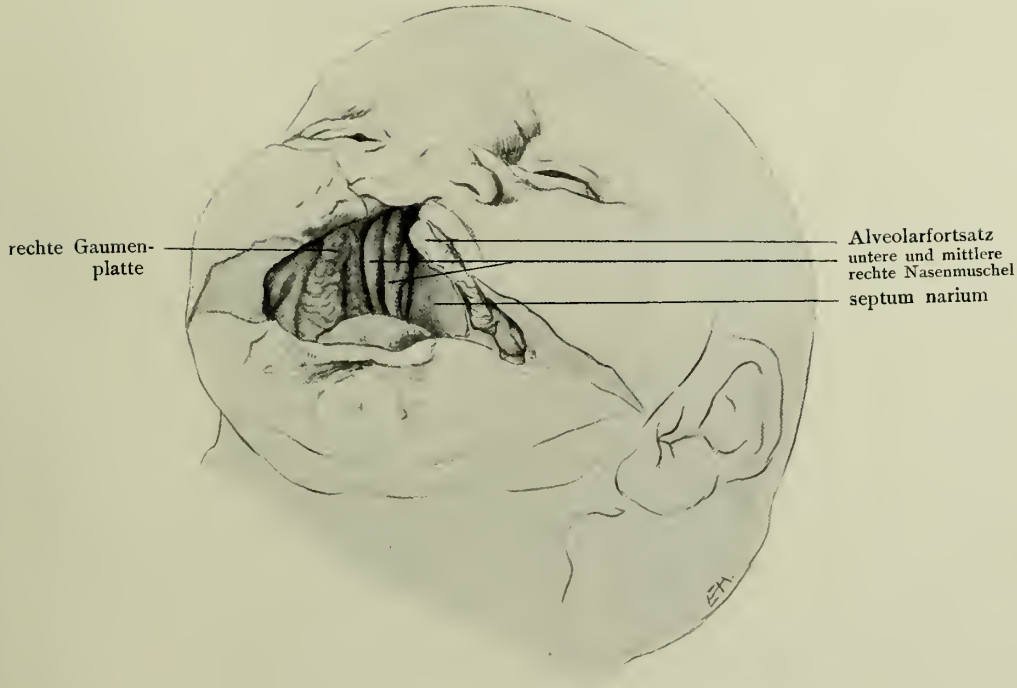

Fig. 174.

Verlag von Gustav Fischer in Jena.

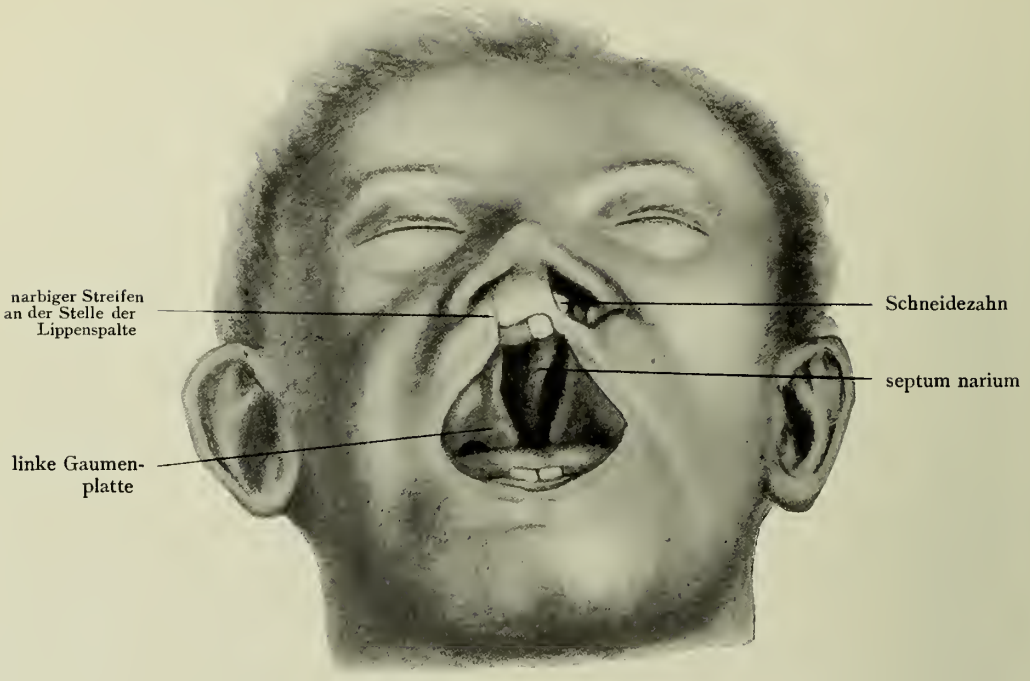

Fig. 175.

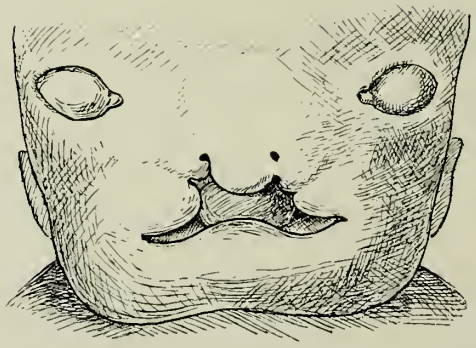

Fig. 176.

Verlag von Gustav Fischer in Jena.

Fig. 175.

Kopf eines mehrere Wochen alten Kindes mit seitlichen Lippenspalten und Gaumenspalten, nach O. Schultze.

Vom rechten Nasenloch aus läuft ein narbiger Streifen bis zum Lippenrand, die Lage einer intrauterin verheilten Lippenspalte anzeigend. Der mittlere Nasenfortsatz ist nicht genügend entwickelt, so daß der Alveolarteil des Zwischenkiefers frei sichtbar ist. Das linke Nasenloch ist abnorm weit, ein Schneidezahn ragt in es hinein. Nur ein dünner Gewebsstreifen (mit Narbenlinie?) überbrückt die Lippenspalte, deren oberer Teil ins Nasenloch übergeht. Zwischen den unvereinigten Gaumenplatten klafft eine breite, sich nach hinten etwas verschmälernde Spalte, in deren Grund der freie untere Rand des Septum sichtbar ist. Links besteht neben der Lippen- eine Kieferspalte.

Fig. 176.

Defekte Lippen- und Gaumenbildung bei einem ca. 3 cm langen Fetus, 7-fach vergr., nach His.

Der mittlere Nasenfortsatz ist erheblich verkümmert. Links hat er sich mit dem seitlichen Nasenfortsatz vereinigt, rechts ist diese Verwachsung unterblieben. Der Oberkieferfortsatz ist beiderseits durch einen breiten Zwischenraum vom mittleren Nasenfortsatz getrennt, der, nach unten abgerundet, keinerlei Differenzierung zeigt. Es besteht also rechts eine vollständige Lippenspalte, links eine unvollständige.

Das Gesicht eines normalen Embryo von etwa gleichem Alter ist in Fig. 24 abgebildet.

Fig. 177.

Entstehung der seitlichen Lippenkieferspalte (Hasenscharte).

Auf der rechten Gesichtsseite der Embryonen sind die normalen Verhältnisse wiedergegeben, auf der linken die Entwicklung der Spalte.

a) Embryo von 10,3 mm Länge. Die Gesichtsfortsätze sind gut ausgebildet. Das Riechorgan besteht aus einem kurzen Sack, der sich vorn weit öffnet, hinten aber durch Verwachsung des mittleren Nasenfortsatzes mit dem Oberkieferfortsatz geschlossen hat. Auf der linken Seite ist diese Verschmelzung unterblieben; der Sack ist hier ventral spaltförmig offen, die Lippenkieferspalte trennt die beiden Gesichtsfortsätze voneinander.

b) Embryo von 15 mm Länge. Auf der rechten Seite sind alle drei Gesichtsfortsätze zur Bildung des primären Gaumens verschmolzen. Dieser ist bedeutend in die Länge gewachsen. Die stark verkürzte apertura externa ist mit der durch die membrana bucconasalis noch geschlossenen primitiven Choane durch die primitive Gaumenrinne verbunden. Auf der linken Seite erstreckt sich daher die Spalte von der offenen primitiven Choane bis zur vorderen Oeffnung, liegt also zwischen mittlerem Nasenfortsatz einerseits und Oberkieferfortsatz und jetzt auch seitlichem Nasenfortsatz anderseits.

c) Embryo von 20 mm Länge. Die Gesichtsfortsätze sind nicht mehr abzugrenzen. Das embryonale Gesichtsrelief macht dem definitiven Platz, indem der primitive Gaumen sich in Lippe und Alveolarfortsatz scheidet. Die Spalte durchschneidet daher diese Bildungen von der primitiven Choane bis zur apertura externa in einer Linie, die nur durch die Kenntnis der früheren Stadien festzulegen ist.

d) Embryo von 26 mm Länge. Der primäre Gaumen hat sich weiter in Lippen- und Gaumenteil differenziert. Durch Aufrichtung der sekundären Gaumenplatten sind die primitiven Choanen dem Blick fast ganz entrückt. Nur ihr vorderes Ende ist vorn in der zwischen den Gaumenfortsätzen befindlichen Gaumenspalte sichtbar. Von hier setzt sich die Spalte, Gaumen und Oberlippe durchsetzend, bis zum Nasenloch fort.

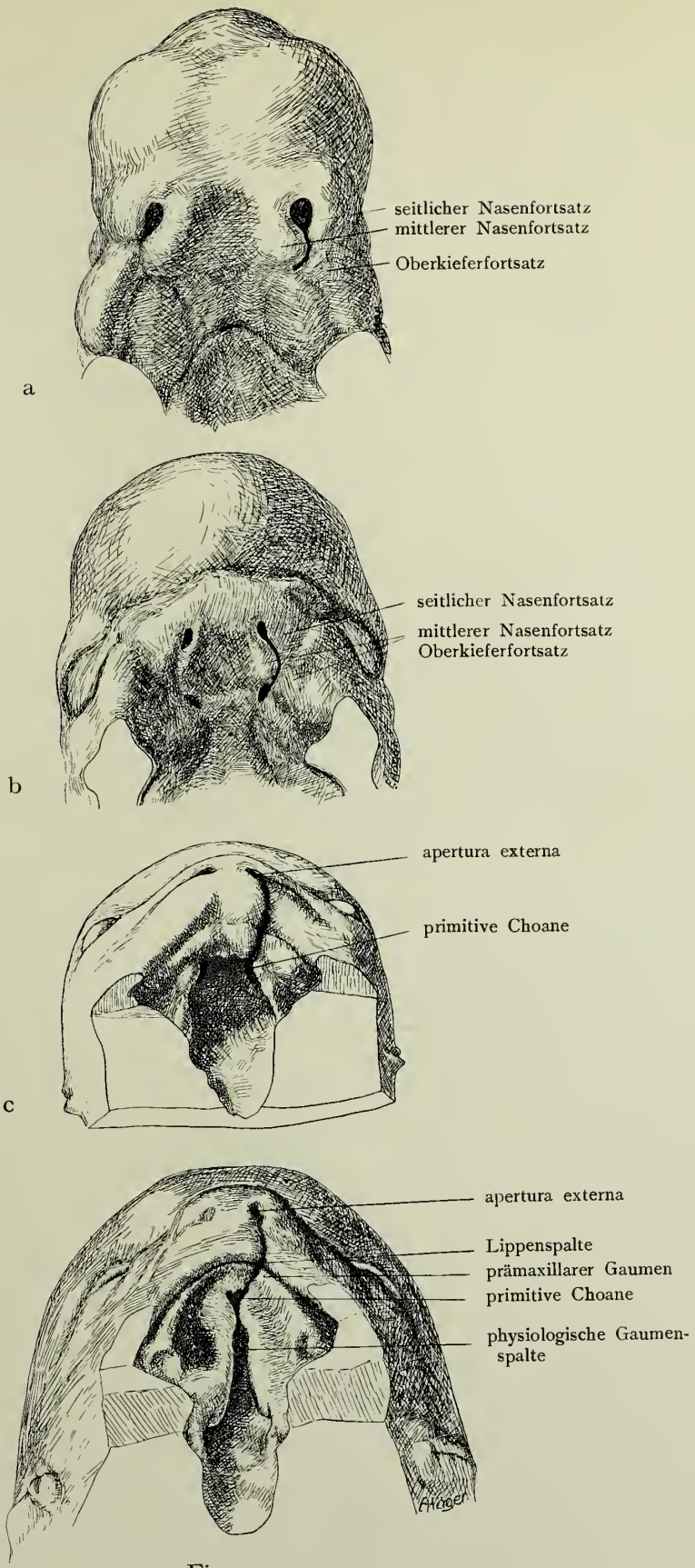

Fig. 177.

Verlag von Gustav Fischer in Jena.

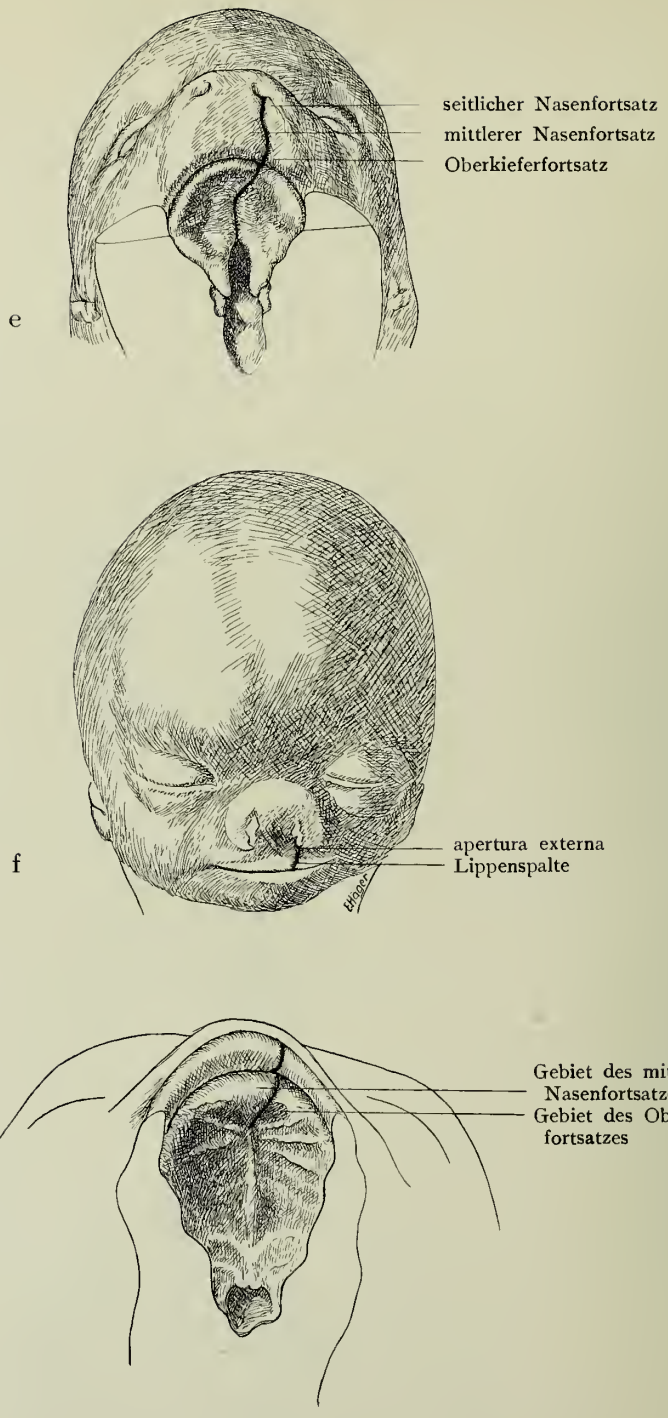

Fig. 177 (Fortsetzung).

Verlag von Gustav Fischer in Jena.

Fig. 177 (Fortsetzung).

e) Embryo von 28 mm Länge. Die Gaumenplatten beginnen sich zu schließen. Von dem Vorderende des Zusammenschlusses, von der Stelle des foramen incisivum aus, durchschneidet die Spalte, schräg nach vorn außen laufend, den prämaxillaren Gaumen und dann die Oberlippe bis zum Nasenloch.

f) und g) Embryo von 43 mm Länge. Da Gesicht und Gaumen im wesentlichen die bleibenden Verhältnisse zeigen, so kann dieser Embryo den Beschluß der Serie bilden. Die Ansicht des Gesichts in f zeigt die Spalte seitlich von der Mittellinie die Lippe durchsetzend und sich ins Nasenloch fortsetzend. Am Munddach (g) durchschneidet sie vom Hinterrand der papilla palatina nach vorn außen den prämaxillaren Gaumen und dann die Oberlippe.

Fig. 178.

Schema der Lage der seitlichen Lippen-Kieferspalte (Hasenscharte): a Gesicht von vorn, b Nase von unten, c Gaumen von der Mundseite a und b nach Inouye, etwas verändert.

Die Lage der Spalte ist durch eine dicke schwarze Linie angegeben. Wie in Fig. 38, sind die Gebiete der Gesichtsfortsätze eingetragen: area triangularis quer, Oberkieferfortsatz schräg schraffiert, mittlerer Nasenfortsatz fein, seitlicher Nasenfortsatz grob punktiert, Zwischenkiefer in a fein punktiert.

In a reicht die Spalte vom Lippenrand durch die Oberlippe und, vom Nasenflügel gedeckt, bis zur apertura piriformis. Sie liegt im Bereich des Zwischenkiefers, der noch seitlich über sie hinausragt, zwischen dem mittleren Nasenfortsatz einerseits und dem Oberkieferfortsatz und seitlichen Nasenfortsatz anderseits. Dies ist besonders in Fig. b zu sehen. Fig. c zeigt ihre Ausdehnung am Gaumen, wo sie, den Zwischenkiefer durchschneidend, bis zum foramen incisivum reicht. Die Anlage des seitlichen Schneidezahnes wird von der Spalte durchschnitten.

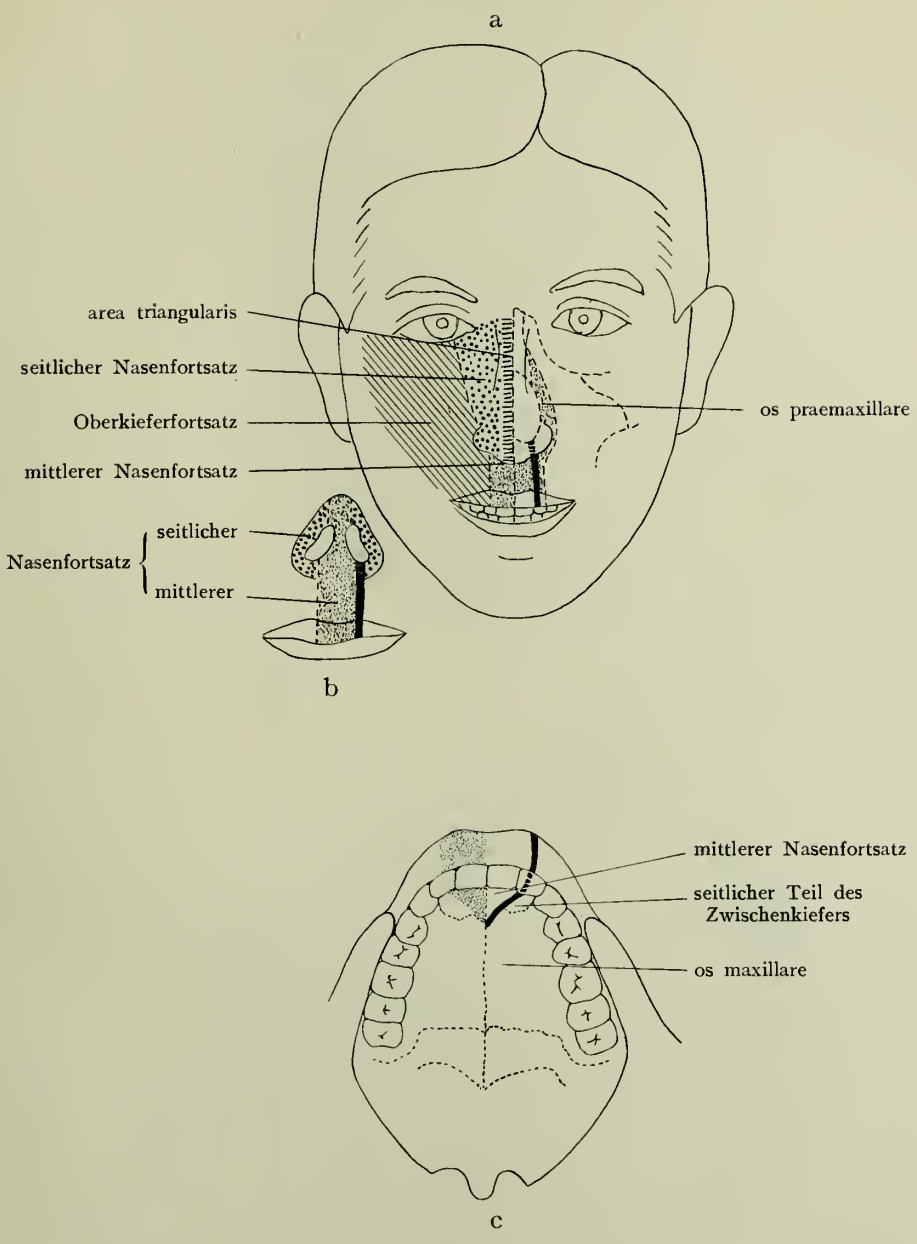

Fig. 178.

Verlag von Gustav Fischer in Jena.

Fig. 179.

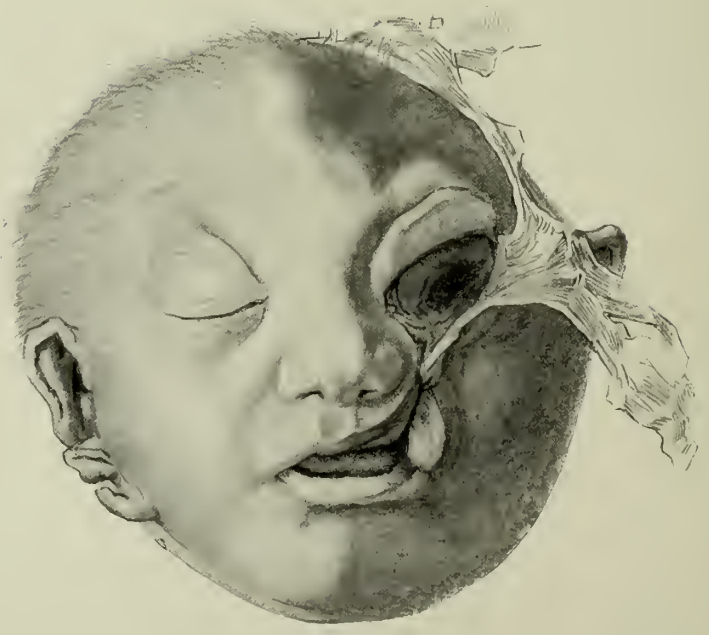

Fig. 180.

Verlag von Gustav Fischer in Jena.

Fig. 179.

Rechtsseitige schräge Gesichtsspalte, Typus I nach Morian (die Spalte nimmt das Nasenloch in sich auf), linksseitige Lippenkieferspalte von einem Neugeborenen. Anatom. Institut Greifswald.

Das Gesicht ist stark deformiert, anscheinend infolge von Zug amniotischer Bänder; dafür spricht der Narbenstreifen, der vom rechten äußeren Augenwinkel, die Gesichtsspalte gewissermaßen fortsetzend, nach oben zieht, sowie der Anhang am linken Auge.

Oberlippe und Oberkiefer tragen beiderseits seitliche Spalten, die ins Nasenloch auslaufen (Lippenkieferspalte). Die Haut zwischen beiden Fissuren ist nach oben zurückgezogen, so daß der mit Zahnfleisch bekleidete Alveolarfortsatz und das Frenulum labii superioris sichtbar wird. Während die linke Spalte, die schmal ist und am unteren Rand des Nasenloches eine kleine Hautbrücke trägt, am Nasenloch Halt macht, reicht die rechte weiter bis in den inneren Augenwinkel, daselbst nur von einem dünnen Gewebsstrang überbrückt. Durch die Verbindung der beiden Teile der Fissur unter der Gewebsbrücke ist eine Sonde gelegt. Das rechte Nasenloch ist stark nach oben verlagert und nach dem Auge zu ausgezogen. Da die rechtsseitige Spalte sehr breit ist, so kann man in ihrem Grunde das vordere Ende der unteren Muschel sehen.

Ob linkerseits ebenfalls eine Gesichtsspalte bestand, die völlig verheilt ist, ist nicht festzustellen, aber nicht anzunehmen; die Haut zwischen dem breitgezogenen Nasenloch und dem inneren Augenwinkel ist ganz normal, ohne Narbenstreifen. Der Gaumen ist nicht gespalten. Der harte trägt in der Mitte eine tiefe Furche; jede der beiden Gaumenplatten hat sich hier anscheinend für sich mit dem Nasenseptum vereinigt.

Fig. 180.

Linksseitige Gesichtsspalte bei einem Neugeborenen mit Encephalocele. Sammlung des Patholog. Instituts Greifswald.

Die Spalte stellt den zweiten Typus der Gesichtsspalten nach Morian vor, bei welchem die Fissur seitlich an der Nase vorbei dem Auge zuläuft. Sie beginnt als seitliche Lippenspalte an typischer Stelle und betrifft Lippe und Kiefer, ist aber bereits von Beginn an etwas nach der Seite gerichtet. Die Oberlippe, unter der der Alveolarfortsatz des Zwischenkiefers vorschaut, ist stark nach oben seitlich verzogen. Die Spalte überschreitet aber die deutliche Grenze des Lippenrotes und schneidet weiter ein. So erreicht sie den inneren Augenwinkel, an dem die beiden Lieder weit voneinander getrennt sind. Der obere Teil der Fissur ist geschlossen durch einen Amnionfetzen, dessen Verwachsungsstelle bis an den äußeren Augenwinkel reicht. Als Ursache dieser Deformität sind diese amniotischen Verwachsungen anzusehen.

Nase und rechte Gesichtsseite sind normal gebildet. Erwähnt seien nur die „Aurikularanhänge“ unterhalb des rechten Ohres.

Fig. 181.

Schema der Entwicklung der schrägen Gesichtsspalte, Typus II Morian.

Auf der rechten Gesichtsseite der Embryonen sind die normalen Verhältnisse wiedergegeben, auf der linken ist die Lage, die die Spalte in dem betreffenden Stadium hätte, eingetragen.

a) Embryo von 10,3 mm Länge. Die Gesichtsfortsätze stehen auf der Höhe ihrer Entwicklung. Der hintere Blindsack des Riechorgans ist erst durch Verschmelzung des Oberkieferfortsatzes mit dem mittleren Nasenfortsatz gebildet, der seitliche Nasenfortsatz nimmt noch nicht daran teil. Die Spalte auf der linken Seite trennt den Oberkieferfortsatz vom mittleren Nasenfortsatz, durchschneidet somit den primitiven Gaumen in diesem Stadium ganz und setzt sich in die äußere Oeffnung des Riechsackes fort; dann biegt sie seitlich ab in die Rinne zwischen seitlichem Nasen- und Oberkieferfortsatz und läuft dem Auge zu.

b) Embryo von 15 mm Länge. Das Relief der Gesichtsfortsätze hat sich schon bedeutend ausgeglichen. Der Riechsack öffnet sich vorn in der apertura externa, hinten befindet sich an der Stelle der späteren primitiven Choane die membrana bucconasalis. Zur Bildung des zwischen beiden gelegenen primitiven Gaumens tragen alle drei Gesichtsfortsätze bei. Die Gesichtsspalte durchschneidet daher nur den hinteren Teil des primitiven Gaumens; der vordere, der zwischen den beiden Nasenfortsätzen liegt, bleibt intakt; die Fissur läuft also auch nicht mehr in das Nasenloch aus, sondern folgt weiterhin der Tränennasenfurche zwischen Oberkiefer- und seitlichem Nasenfortsatz nach dem Auge.

c) Embryo von 28 mm Länge. Die Gesichtsfortsätze sind gar nicht mehr zu erkennen. Das embryonale Relief ist vollständig verwischt. Der sekundäre Gaumen ist im Schließen begriffen. Die Spalte beginnt in dem foramen incisivum am hinteren Ende des primitiven Gaumens, durchschneidet diesen und die Oberlippe, biegt aber vor dem Nasenloch seitlich ab und läuft dem inneren Augenwinkel zu.

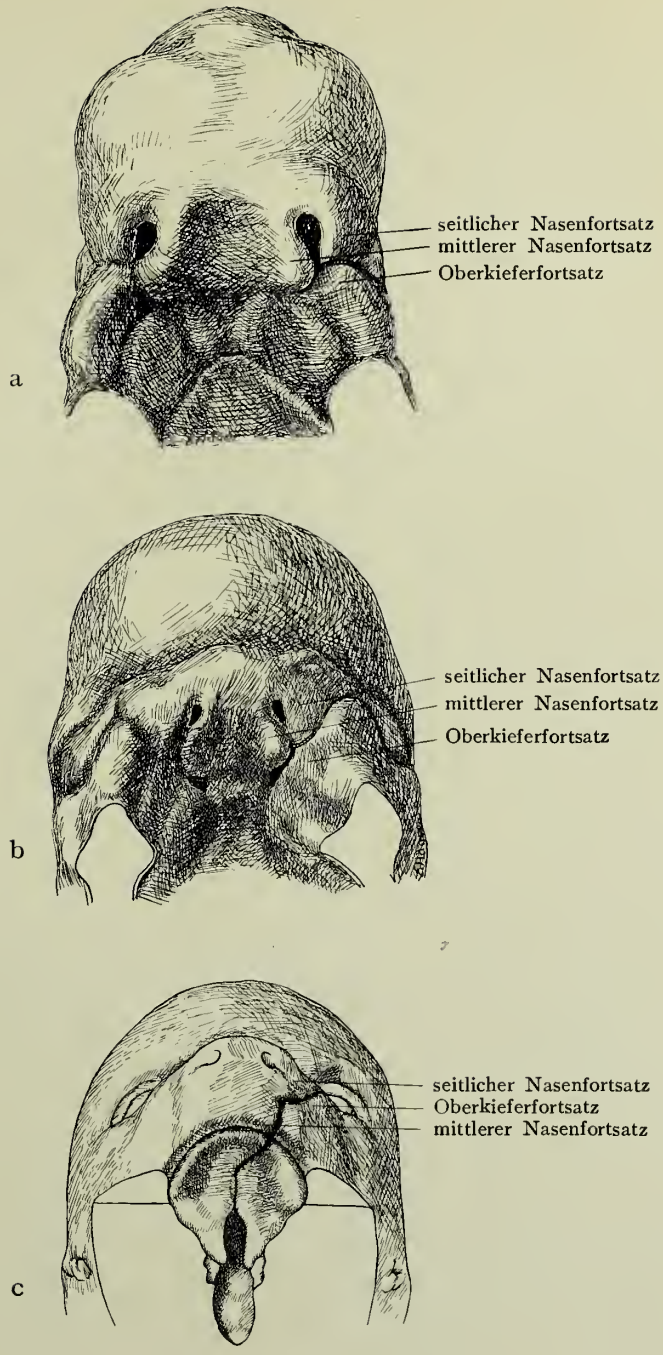

Fig. 181.

Verlag von Gustav Fischer in Jena.

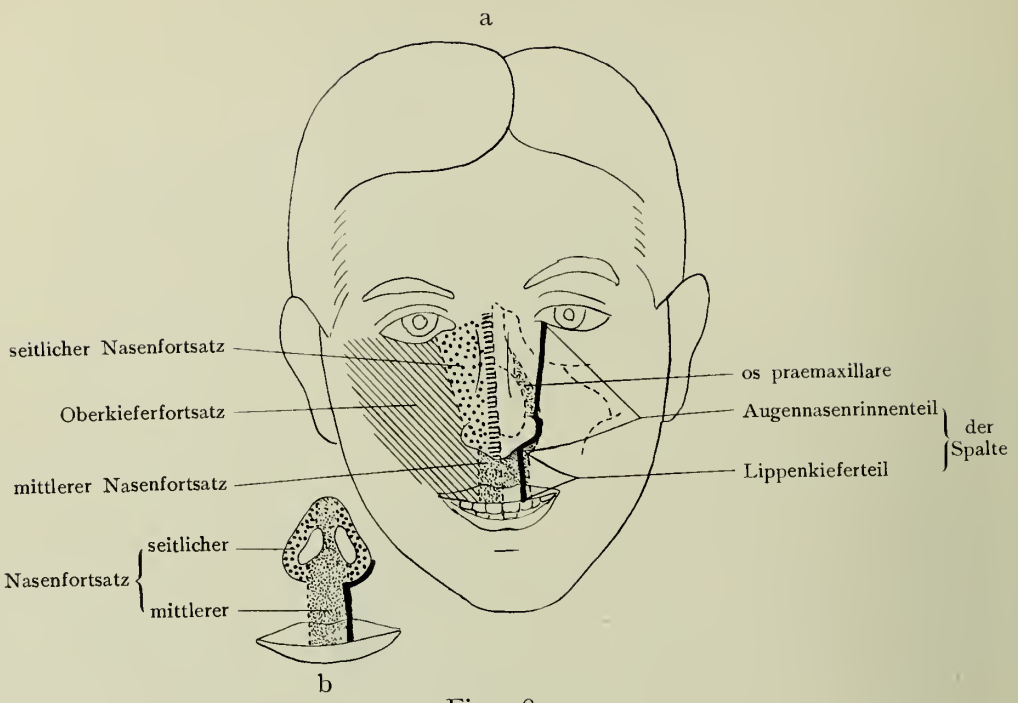

Fig. 182.

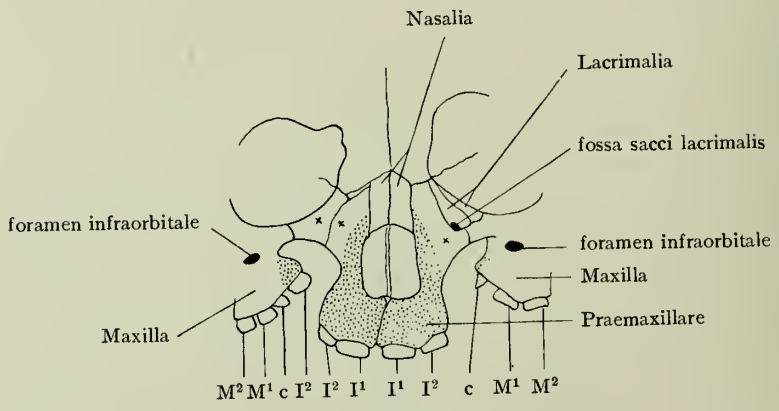

Fig. 183.

Verlag von Gustav Fischer in Jena.

Fig. 182.

Schema der Lage der schrägen Gesichtsspalte, Typus II Morian. Nach Inouye, etwas verändert. Auf der rechten Gesichtsseite in Fig. a sowie in Fig. b sind die Bezirke der Gesichtsfortsätze angegeben: mittlerer Nasenfortsatz fein punktiert, seitlicher Nasenfortsatz grob punktiert; Oberkieferfortsatz schräg, area triangularis quer schraffiert. Auf der linken Gesichtsseite sind die Grenzen der Knochen eingetragen, das os praemaxillare fein punktiert.

Die Spalte beginnt wie die seitliche Lippenspalte in der Lippe zwischen dem Oberkiefer- und mittleren Nasenfortsatze, schwenkt am unteren und seitlichen Rande des seitlichen Nasenfortsatzes aber lateral ab, reicht also nicht bis ins Nasenloch hinein. Sie verläuft dann zwischen seitlichem Nasenfortsatz und Oberkieferfortsatz dem inneren Augenwinkel zu.

Fig. 183.

Lage der schrägen Gesichtsspalte (Typus II nach Morian) im Knochen, nach Morian aus Inouye. 31 cm langer weiblicher Fetus.

Der Zwischenkiefer ist punktiert, die Zähne mit dem Anfangsbuchstaben bezeichnet: J^1, J^2 erster, zweiter Schneidezahn, C Eckzahn, M^1, M^2 erster, zweiter Mahlzahn.

Rechterseits finden sich 3 Schneidezähne, die Spalte geht zwischen den beiden äußeren hindurch, schneidet aber nicht in die Augenhöhle durch.

Links sind nur 2 Schneidezähne entwickelt, die medial von der Spalte liegen. Am lateralen Rand findet sich nur ein kleines zahnloses Stück vom Zwischenkiefer.

Beide Spalten laufen also im Zwischenkiefer. Daß im Oberkiefer, der bis auf die Spalte mit den abgetrennten Stücken des Zwischenkiefers verwachsen ist, abnorme Nähte aufgetreten sind (rechts zwischen x x), wird bei den gewaltigen Störungen, die die Gesichtsspalte in der Entwicklung bedingt, nicht wundernehmen.

Fig. 184.

Gespaltener Gaumen, Wolfsrachen, von einem Neugeborenen, aus Kollmanns Atlas.

„Der Unterkiefer ist samt den entsprechenden Weichteilen entfernt. Die Gaumenspalte erstreckt sich über den harten und den weichen Gaumen. Die Spalte geht ferner längs durch die Uvula. Durch die Spalte erblickt man hinten den Vomer und vorn das septum narium und zu beiden Seiten die basis cranii (viscerale Fläche). Die Gaumenspalte macht an dem Incisivum Halt. Die Gaumenplatten sind stark entwickelt. Vergrößert." (Kollmann.)

Die Spaltung betrifft also allein den sekundären Gaumen; die Gebilde des primären sind völlig normal.

Fig. 185.

Gespaltenes Zäpfchen (Staphyloschisis) bei einem 40-jährigen Manne.

Der geringste Grad der Gaumenspalte besteht in einer Spaltung des Zäpfchens, dessen Hälften dann schwalbenschwänzartig auseinanderstehen. Der Gaumen ist bis auf die Uvula geschlossen und ohne Nahtzeichen; nur an der Grenze zwischen hartem und weichem Gaumen finden sich zwei seichte Grübchen. Der tastende Finger entdeckt links von der Mittellinie eine langgestreckte Lücke im palatum durum. Anscheinend hat die Störung schon beim Schluß des vorderen Teils des Gaumens eingesetzt, die Schleimhaut hat sich aber vereinigt bis auf den hintersten Abschnitt der Uvula.

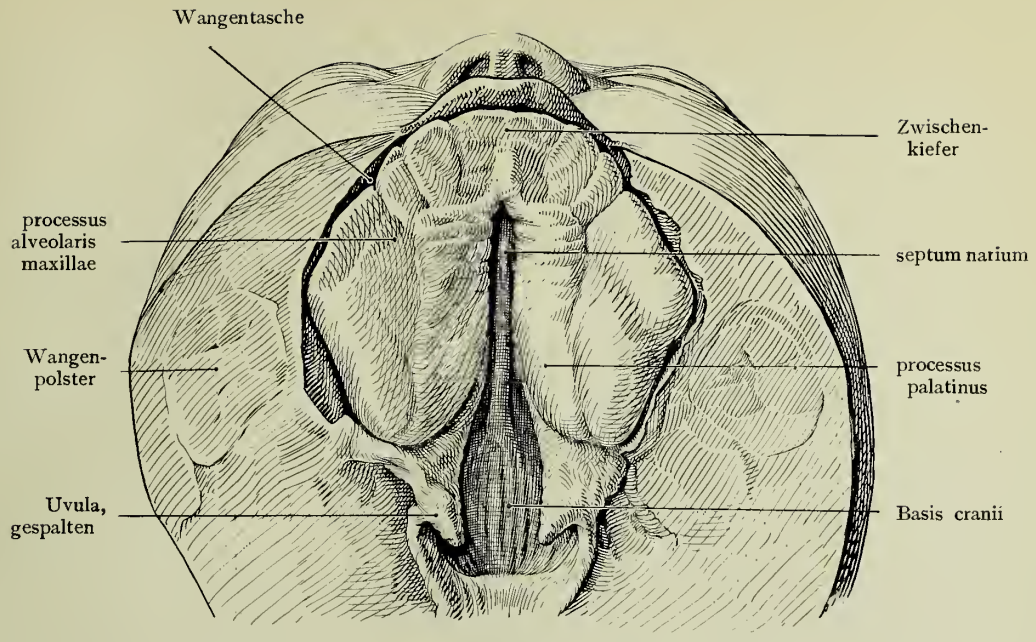

Fig. 184.

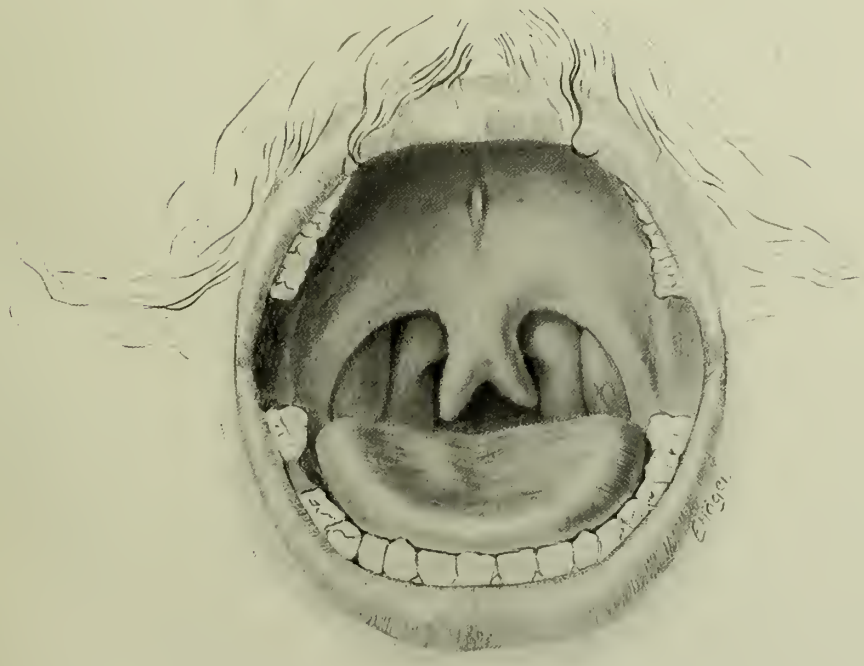

Fig. 185.

Verlag von Gustav Fischer in Jena.

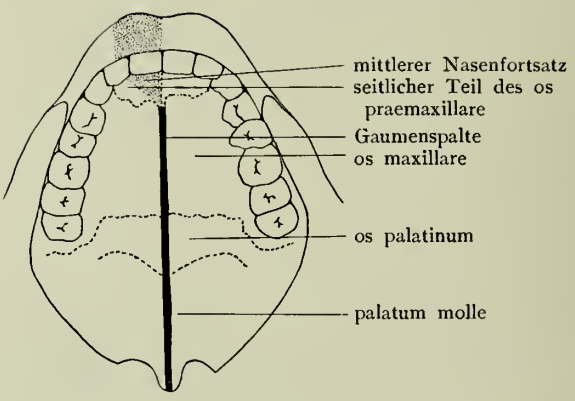
mittlerer Nasenfortsatz
seitlicher Teil des os praemaxillare
Gaumenspalte
os maxillare
os palatinum
palatum molle

Fig. 186.

Fig. 186.

Schema der Lage der Gaumenspalte.

Die Lage der Spalte ist durch eine dicke schwarze Linie angegeben. Sie durchzieht den harten Gaumen vom foramen incisivum an nach hinten sowie den weichen Gaumen. Der prämaxillare Gaumen ist normal. Die Spaltung begreift also nur den sekundären Gaumen.

Fig. 187.

Seitliche Nasenspalte nach Frangenheim.

Am rechten Nasenflügel des 2 Wochen alten Kindes befindet sich genau in der Mitte des margo nasalis ein Spalt, der, vom Rand des Nasenflügels an gemessen, 1/2 cm tief ist. Das Nasenseptum, sowie die Nasenspitze sind etwas nach links verzogen. Oberhalb der Spalte ein übererbsengroßer Tumor von harter Konsistenz, aus Bindegewebe bestehend, unter dem das Nasenbein eingekerbt ist, mit einer knochenharten Vorwölbung auf dem lateralen Teil, wie die Operation ergab. Cartilago nasi nicht vollkommen entwickelt.

Fig. 187.

Verlag von Gustav Fischer in Jena.

Fig. 188.

Fig. 189.

Verlag von Gustav Fischer in Jena.

Fig. 188.

Mediane Nasenspalte bei einem 2 1/2 Jahre alten Mädchen, nach Nachtigall.

„Die mißgestaltete Nase ist in toto stark verbreitert, an der Spitze zeigt sie eine starke Abplattung und eine median in der ganzen Länge der Nase verlaufende Furche. Die den freien unteren Rand des Septum deckende Haut verläuft nicht senkrecht zur Oberlippe, sondern schräg von oben-vorn nach unten-hinten." Die Deformität wird bedingt durch den knorpeligen Teil der Nase. Die Spitzen der beiden Nasenflügel weichen nach lateral voneinander ab und schließen in der Medianlinie nicht zusammen.

Fig. 189.

Mediane Lippenspalte, Kopie nach Haug.

11 Wochen altes Mädchen. In der Mitte der Oberlippe findet sich eine Spalte, ferner eine 5/4 cm lange Furche am Uebergang des Septum ins Philtrum. Die breite, abgestutzte Nase ist ohne Furche. Die Spalte ist kompliziert mit einer medianen Kieferkerbe. Die Unterlippe ist normal. Die Mißbildung beschränkt sich also auf Oberlippe und Oberkiefer. Die Rinne am Septum könnte man als mediane Nasenspalte geringsten Grades auffassen.

WELLCOME LIBRARY INSTITUTE

Handbuch der Anatomie des Menschen in acht Bänden. In Verbindung mit hervorragenden Fachgelehrten.
Herausgegeben von Prof. Dr. **Karl von Bardeleben** in Jena.

Bisher ist erschienen:

Band I: **Skelettlehre** (vollständig). Mit 253 zum Teil farb. Abbild. im Text.
Preis: 24 Mark 50 Pf., Vorzugspreis: 21 Mark.

Allgemeines. Wirbelsäule. Thorax. Von Prof. Dr. **J. Disse** in Marburg. Mit 69 Abbild. (Originalholzschnitten) im Text. (Lieferung 1.) 1896.
Preis: 4 Mark, Vorzugspreis: 3 Mark.

Kopf. Von Prof. Dr. **F. Graf von Spee** in Kiel. Mit 102 teilweise farbigen Originalholzschnitten. (Lieferung 3.) 1896. Preis: 11 Mark 50 Pf., Vorzugspreis: 9 Mark.

Skelet der oberen und unteren Extremität. Von Prof. **W. Krause** in Berlin. Mit 83 Abbildungen im Text. (Lieferung 16.) 1909. Preis: 9 Mark.

Band II: **Bänder, Gelenke und Muskeln** (vollständig).

Anatomie und Mechanik der Gelenke unter Berücksichtigung der bewegenden Muskeln. Von Dr. **Rudolf Fick,** a. o. Professor und I. Prosektor der Anatomie Leipzig (jetzt o. ö. Professor und Vorstand des anatom. Instituts der Universität in Innsbruck).

Teil I: **Anatomie der Gelenke.** Mit 162 grösstenteils farbigen Abbildungen im Text. (Lieferung 11.) 1904. Preis: 16 Mark, geb. 18 Mark.

Teil II: **Allgemeine Gelenk- und Muskelmechanik.** Mit 350 teils farb. Abbild. im Text und 2 Tafeln. (Lieferung 18.) 1910. Preis: 12 Mark, geb. 14 Mark.

Teil III: **Spezielle Gelenk- und Muskelmechanik.** Mit 248 teils farbigen Abbildungen im Text und 18 Tafeln. (Lieferung 20.) 1911.
Preis: 33 Mark, geb. 35 Mark 50 Pf.

Die Muskeln des Stammes. Von Prof. Dr. **Paul Eisler** in Halle a. S. Mit 106 meist farbigen Abbildungen nach Zeichnungen des Verfassers. (Lieferung 21.)
Preis: 38 Mark, Vorzugspreis: 35 Mark.

Die Muskeln des menschlichen Armes. Von Dr. **Fritz Frohse** und Dr. **Max Fränkel,** Berlin. Mit 154 teilweise farbigen Abbildungen im Text. (Lieferung 15.) 1908. Preis: 24 Mark, Vorzugspreis: 20 Mark.

Die Muskeln des menschlichen Beines. Von Dr. **Fritz Frohse** und Dr. **Max Fränkel,** Berlin. Mit 56 meist farbigen Abbildungen im Text. (Lieferung 22.) 1913.
Preis: 12 Mark, Vorzugspreis: 10 Mark.

Band III: **Gefäßsystem.**

Das Lymphgefäßsystem. Von Dr. **Paul Bartels,** Privatdozent der Anatomie und Anthropologie an der Universität Berlin. Mit 77 zum Teil farbigen Abbildungen. (Lieferung 17.) 1909. Preis: 12 Mark, Vorzugspreis: 10 Mark.

Band IV: **Nervensystem.**

Centralnervensystem. Teil I: **Makroskopische und mikroskopische Anatomie des Rückenmarks. Makroskopische und mikroskopische Anatomie des Gehirns.** Von Prof. Dr. **Ziehen** in Jena (jetzt Wiesbaden). Mit 217 teilweise farbigen Abbildungen im Text. (Lieferung 7 u. 10.) 1899 u. 1903.
Preis: 20 Mark, Vorzugspreis: 15 Mark 50 Pf.

Band V: **Sinnesorgane.**

Haut (Integumentum commune). Von weil. Prof. Dr. **A. v. Brunn** in Rostock. Mit 117 teilweise farbigen Abbildungen im Text. (Lieferung 5.) 1897.
Preis: 5 Mark, Vorzugspreis: 4 Mark.

Geruchsorgan (Organon olfactus) und Geschmacksorgan. Mit Benutzung einiger Vorarbeiten von M. von Brunn. Von Prof. Dr. **E. Kallius** in Göttingen. Mit 110 Abbild. im Text. (Lieferung 13.) 1905. Preis: 6 Mark 40 Pf., Vorzugspreis: 5 Mark 40 Pf.

Das äussere Ohr. Von Prof. Dr. **G. Schwalbe** in Strassburg. Mit 35 teilweise farbigen Abbildungen im Text. — **Das Mittelohr und Labyrinth.** Von Prof. Dr. **F. Siebenmann** in Basel. Mit 66 teilweise farbigen Abbildungen im Text. (Lieferung 6.) 1897. Preis: 9 Mark, Vorzugspreis: 7 Mark.

Band VI: **Darmsystem.**

Atmungsorgane. Von Prof. Dr. **Friedrich Merkel** in Göttingen. Mit 89 Abbildungen im Text. (Lieferung 9.) 1902. Preis: 7 Mark 50 Pf., Vorzugspreis: 6 Mark.

Band VII: **Harn- und Geschlechtsorgane** (vollständig).
Mit 449 zum Teil farbigen Abbildungen im Text.
Preis: 29 Mark 50 Pf., Vorzugspreis: 25 Mark 10 Pf.

Harnorgane. Von Prof. Dr. **J. Disse** in Marburg. Mit 86 Abbildungen im Text. (Lieferung 8.) 1902. Preis 7 Mark 50 Pf., Vorzugspreis: 6 Mark.

Die weiblichen Geschlechtsorgane. Von Prof. Dr. **W. Nagel** in Berlin. Mit 70 teilweise farbigen Originalholzschnitten. (Lieferung 2.) 1896.
Preis: 7 Mark, Vorzugspreis: 5 Mark 50 Pf.

Die Muskeln und Fascien des Beckenausganges. (Männlicher und weiblicher Damm.) Von Prof. Dr. **M. Holl** in Graz. Mit 34 Original-Abbildungen im Text. (Lieferung 4.) 1897. Preis: 5 Mark, Vorzugspreis: 3 Mark 60 Pf.

Die männlichen Geschlechtsorgane. Von Prof. Dr. **C. J. Eberth** in Halle a. S. Mit 259 zum Teil farbigen Abbild. im Text. (Lieferung 12). 1904. Preis: 10 Mark.

Fortsetzung auf Seite 4 des Umschlags.

Fortsetzung von Seite 3 des Umschlags.

Band VIII: **Plasma und Zelle.**

Plasma und Zelle. Eine allgemeine Anatomie der lebendigen Masse. Bearbeitet von Prof. Dr. **Martin Heidenhain** in Tübingen.

1. Lieferung: **Die Grundlagen der mikroskopischen Anatomie, die Kerne, die Zentren und die Granulalehre.** Mit 276 teilweise farbigen Abbildungen im Text. (Lieferung 14.) 1907. Preis: 20 Mark, geb. 21 Mark 50 Pf., Vorzugspreis: 16 Mark, geb. 17 Mark 50 Pf.

2. Lieferung: **Die kontraktile Substanz, die nervöse Substanz, die Fadengerüstlehre und ihre Objekte.** Mit 1 lithographischen Tafel und 395 teilweise farbigen Abbild. im Text. (Lieferung 19.) 1911. Preis: 23 Mark, geb. 24 Mark 50 Pf., Vorzugspreis: 19 Mark, geb. 20 Mark 50 Pf.

Gesamt-Vorzugspreis für Lfg. 1—21: brosch. 255 Mark.

Die Morphologie der Mißbildungen des Menschen und der Tiere.

Ein Hand- und Lehrbuch für Morphologen, Physiologen, praktische Aerzte und Studierende. Unter Mitwirkung zahlreicher Fachgenossen. Herausgegeben von **Dr. Ernst Schwalbe,** o. ö. Prof. d. allgem. Pathologie u. pathol. Anatomie an der Universität Rostock.

I. Teil: **Allgemeine Mißbildungen (Teratologie).** Eine Einführung in das Studium der abnormen Entwicklung. Mit 1 Tafel und 165 Abbildungen im Text. 1906. Preis: 6 Mark.

II. Teil: **Die Doppelbildungen.** Mit 2 Tafeln und 394 z. T. farbigen Textabbildungen. 1907. Preis: 11 Mark.
Teil I u. II, in einen Band gebunden, Preis: 19 Mark 50 Pf.

III. Teil: **Die Einzelmißbildungen.**

1. Lieferung, enthaltend: I. Abteilung: **Mißbildungen der äußeren Form.** 1. Kapitel: Mißbildungen des ganzen Eies. Mißbildungen der gesamten Form des Embryos und des Individuums der postfötalen Periode Von E. Schwalbe. 2. und 3. Kapitel: Die Mißbildungen des Rumpfes. Von Privatdozent Dr. Kermauner (Wien). Mit 56 z. T. farbigen Abbildungen im Text. II. Abteilung: **Mißbildungen der einzelnen Organe und Organsysteme.** 1. Kapitel. Die Mißbildungen des Auges. Von Prof. E. v. Hippel (Heidelberg). Mit 30 Abbildungen im Text. 1909. Preis: 6 Mark.
2. Lieferung, enthaltend: II. Abteilung, 2. Kapitel: Mißbildungen des Nervensystems. Von Paul Ernst (Heidelberg). Mit 121 Abbildungen im Text. 3. Kapitel: Die Mißbildungen der weiblichen Geschlechtsorgane. Von Privatdozent Dr. F. Kermauner (Wien). Mit 30 Abbildungen im Text. 1909. Preis: 10 Mark.
3. Lieferung, entbaltend: II. Abteilung, 4. Kapitel: Mißbildungen des Herzens und der großen Gefäße von Prof. Dr. Gotthold Herxheimer. Mit 74 zum Teil farbigen Abbildungen im Text. 1910. Preis: 5 Mark.
4. Lieferung, enthaltend: II. Abteilung, 5. Kapitel: Die Mißbildungen des Gebisses. Von Prof. Dr. H. Peckert in Tübingen (früher Privatdozent in Heidelberg). Mit 59 Abbildungen im Text. 1911. Preis: 2 Mark.
5. Lieferung, enthaltend: II. Abteilung, 6. Kapitel: Die Mißbildungen des Ohres. Von Privatdozent Hermann Marx in Heidelberg. Mit 101 Abbildungen im Text. 1911. Preis: 2 Mark 50 Pf.
6. Lieferung, enthaltend: **Anhang,** 1. Kapitel: **Entwicklungsstörungen des postfötalen Lebens** von Prof. Dr. A. Dietrich. Mit 15 Abbildungen im Text. 1911. Preis: 1 Mark 60 Pf.
7. Lieferung, enthaltend: II. Abteilung, 7. Kapitel: Die Mißbildungen der Haut. Von Prof. Dr. Bettmann (Heidelberg). 1912. Preis: 4 Mark.
8. Lieferung, enthaltend: II. Abteilung, 8. Kapitel: Die Mißbildungen der Atmungsorgane. Von Dr. P. Schneider (Heidelberg). Mit 36 Abbildungen im Text. 1912. Preis: 3 Mark 60 Pf.
9. Lieferung, entaltend: I. Abteilung: **Mißbildungen der äußeren Form.** 4. Kapitel: Die Mißbildungen des Kopfes. I. Die Gesichtsspalten und die zu ihnen in genetischer Beziehung stehenden anderweitigen Mißbildungen des Gesichts. Von Privatdozent Dr. Carl Grünberg in Rostock. Mit 73 Abbildungen im Text. 1913. Preis: 3 Mark 20 Pf.
10. Lieferung, enthaltend: **Anhang,** 2. Kapitel: **Gewebsmißbildungen.** Von G. Herxheimer. Mit 34 Abbildungen im Text und 6 farbigen Tafeln. 1913.

Frommannsche Buchdruckerei (Hermann Pohle) in Jena.